

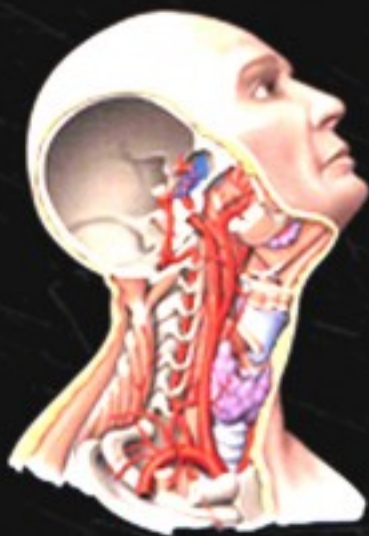KAMINA

  
**sba-medecine**  
La communauté médicale des étudiants en médecine

# ANATOMIE CLINIQUE

3<sup>e</sup> ÉDITION

[www.sba-medecine.com](http://www.sba-medecine.com)



TOME 2  
TÊTE • COU • DOS

MALOINE



# ANATOMIE CLINIQUE

TOME 2

livres gratuits, polyc, QCM, ECN, résidanat, ...?  
visitez: [www.sba-medecine.com](http://www.sba-medecine.com)

# Sommaire

Avant-propos .....	IX
Préface .....	XI

## SECTION I

<b>TÊTE OSSEUSE</b> .....	1
<b>1   Tête osseuse en général</b> .....	3
Morphologie externe .....	3
Morphologie interne .....	8
Anatomie fonctionnelle .....	11
Crâniométrie .....	13
<b>2   Développement de la tête osseuse</b> .....	17
Organogénèse .....	17
Croissance post-natale .....	21
Phylogénèse de la tête osseuse .....	23
<b>3   Os du crâne</b> .....	27
Os frontal .....	30
Os ethmoïde .....	33
Os pariétal .....	37
Os sphénoïde .....	39
Os temporal .....	45
Os occipital .....	51
<b>4   Os de la face</b> .....	57
Os maxillaire .....	57
Petits os de la face .....	61
Mandibule .....	67
Os hyoïde .....	70
<b>5   Cavités et fosses de la tête osseuse</b> .....	73
Foramens et ouvertures de la tête osseuse .....	81

## SECTION II

<b>APPAREIL MANDUCATEUR</b> .....	85
<b>6   Articulation temporo-mandibulaire</b> .....	87
Anatomie descriptive .....	87
Anatomie fonctionnelle .....	91

7   <b>Muscles masticateurs</b> .....	95
8   <b>Dents</b> .....	99
Développement des dents .....	99
Généralités .....	103
Morphologie des dents permanentes .....	110
Morphologie des dents déciduales .....	117
Anatomie fonctionnelle .....	119

### SECTION III

---

<b>DOS</b> .....	121
9   <b>Dos en général</b> .....	123
10   <b>Colonne vertébrale</b> .....	125
Développement de la colonne vertébrale .....	125
Os de la colonne vertébrale .....	130
Articulations cranio-vertébrales .....	142
Articulations de la colonne vertébrale .....	149
11   <b>Muscles du dos</b> .....	165
Muscles intermédiaires du dos .....	166
Muscles profonds du dos .....	167

### SECTION IV

---

<b>TÊTE ET COU : TOPOGRAPHIE ET MUSCLES</b> .....	175
12   <b>Topographie superficielle de la tête et du cou</b> .....	177
Régions superficielles .....	177
Plan cutané .....	179
Anatomie de surface .....	181
13   <b>Muscles de la tête</b> .....	183
14   <b>Muscles et espaces antérieurs du cou</b> .....	193
Muscles du cou .....	193
Fascia et espaces du cou .....	199
Coupes principales de la tête et du cou .....	208

### SECTION V

---

<b>TÊTE ET COU : VAISSEAUX ET NERFS</b> .....	217
15   <b>Artères de la tête et du cou</b> .....	219
Développement des artères cervicales .....	220
Artères carotides communes .....	223

Artère carotide externe .....	225
Artère carotide interne.....	234
Artère subclavière .....	238
<b>16   Veines de la tête et du cou.....</b>	<b>245</b>
Développement des veines cervicales.....	245
Veine jugulaire interne.....	246
Veine jugulaire externe.....	249
Veine jugulaire antérieure.....	251
Veine jugulaire postérieure.....	251
Veine vertébrale.....	251
Veine subclavière.....	252
Sinus veineux de la dure-mère.....	253
Veines diploïques.....	258
<b>17   Lymphocentres de la tête et du cou.....</b>	<b>259</b>
Lymphocentre de la tête.....	259
Lymphocentre du cou.....	261
<b>18   Nerfs spinaux cervicaux.....</b>	<b>263</b>
Nerfs cervicaux dorsaux.....	264
Plexus cervical.....	265
Tronc sympathique cervical.....	270

## SECTION VI

<b>TÊTE ET COU : VISCÈRES.....</b>	<b>275</b>
<b>19   Développement de l'appareil branchial.....</b>	<b>277</b>
Structures primordiales.....	278
Développement naso-buccal.....	279
Destinée des structures branchiales.....	280
<b>20   Bouche (et organe du goût).....</b>	<b>285</b>
Lèvres de la bouche.....	285
Joue.....	286
Gencives.....	286
Vestibule oral.....	287
Langue.....	288
Palais.....	292
Isthme du gosier.....	294
Muscles du palais et du gosier.....	296
Organe du goût.....	298
<b>21   Glandes salivaires.....</b>	<b>301</b>
Glande parotide.....	302
Glande submandibulaire.....	304

Glande sublinguale.....	306
Glandes salivaires mineures.....	306
Structure.....	307
<b>22   Pharynx.....</b>	<b>309</b>
Généralités.....	310
Constitution.....	312
Vascularisation – Innervation.....	315
Anatomie fonctionnelle de la déglutition.....	315
<b>23   Larynx.....</b>	<b>317</b>
Constitution.....	318
Cavité du larynx.....	322
Muscles du larynx.....	324
Vascularisation – Innervation.....	327
Anatomie fonctionnelle.....	327
<b>24   Glandes thyroïde et parathyroïdes.....</b>	<b>329</b>
Glande thyroïde.....	330
Glandes parathyroïdes.....	332
Vascularisation – Innervation.....	333
<b>25   Thymus.....</b>	<b>335</b>

## SECTION VII

<b>ORGANES DES SENS.....</b>	<b>337</b>
<b>26   Organes de la vision.....</b>	<b>339</b>
Organogénèse.....	340
Œil.....	342
Organes accessoires de l'œil.....	352
<b>27   Organe vestibulo-cochléaire.....</b>	<b>363</b>
Oreille externe.....	366
Oreille moyenne.....	371
Oreille interne.....	381
<b>28   Organe de l'olfaction.....</b>	<b>391</b>
Organogénèse.....	391
Anatomie descriptive.....	392
Anatomie fonctionnelle.....	393
<b>Annexes.....</b>	<b>395</b>
Références.....	397
Index.....	399

# Avant-propos

« Par fréquentes anatomies,  
acquires-toi la parfaite connaissance  
de l'autre monde qui est l'Homme »

RABELAIS

« Pour bien savoir les choses, il faut en savoir le détail »,

LA ROCHEFOUCAULT

Ce nouveau précis d'anatomie clinique est le reflet d'un enseignement d'anatomie de plus de quarante années, associé à une pratique clinique.

Il est courant de dire que l'anatomie humaine ne change pas, puisque le corps semble immuable depuis des millénaires. Cependant, comme pour toute science, la connaissance d'un objet d'apparence invariable dépend non seulement du regard qu'on lui prête, de l'instrument dont on se sert pour l'étudier, mais encore de l'usage que l'on en fait.

Toute activité clinique met en exergue trois aspects fondamentaux de l'anatomie, à savoir l'anatomie outil de diagnostic, de réflexion et de communication.

Souligner l'importance de l'anatomie, **outil de diagnostic** pour le clinicien, est un truisme. Le corps humain est, en effet, sa préoccupation principale et sa raison d'être. Ainsi, en pratique quotidienne, sans une pensée imprégnée d'images anatomiques, le corps du patient examiné, exploré, soigné ou réparé serait un «non-lieu» pour le médecin.

L'anatomie, **outil de réflexion**, est un stimulus de l'éveil psychologique de l'étudiant en formation initiale. En effet, en transcendant le corps scientifique, admirable dans sa complexité, l'étudiant peut découvrir non seulement *le corps miroir du monde*, puisque commun à tous les êtres humains, mais aussi *le corps messager des émotions*, tant psychologiques et spirituelles, qu'artistiques.

L'anatomie, **outil de communication**, est fondamentale dans les relations entre patient et médecin, mais aussi entre médecins de toutes nationalités. Rappelons que la première information échangée concerne l'état de la structure anatomique atteinte ou supposée telle. L'efficacité de cet échange d'informations repose donc sur l'utilisation d'un même langage anatomique simple et intelligible pour tous. Aussi cet ouvrage n'utilise que la Terminologie Anatomique Internationale (*Terminologia Anatomica*) francisée.

La finalité pédagogique de ce livre repose sur la concision d'un texte limité à l'essentiel et au choix d'une iconographie riche, moderne et plaisante.

Les photos de dissection ont été exclues en raison de leur aspect trop figé pour une première approche de l'anatomie par le jeune étudiant. Par contre des clichés d'imagerie médicale ont été retenus pour répondre à cette quête constante de tout médecin : connaître l'intérieur de notre corps afin de mieux le soigner.

Pour accroître le plaisir de connaissance, j'ai associé à l'exactitude scientifique un grand nombre de figures, toutes en couleurs. La valeur émotionnelle, cognitive et mémorielle de l'image est en effet irremplaçable.

Mon objectif sera atteint si ce précis, non seulement dépeint fidèlement le corps humain, mais aussi le rend plus vivant.

Pierre KAMINA  
Poitiers – Hiver 2006

# Préface

L'étude de l'anatomie a sans doute été un pensum pour de nombreux étudiants en médecine rebutés par la complexité et l'obscurité du langage anatomique, par l'austérité de la plupart des manuels et l'absence d'ouverture sur la fonction et sur la clinique, rebutés donc, en fait, par le seul effort de mémorisation que l'anatomie leur demandait.

Toutes ces données ont été prises en compte par Pierre Kamina dans la conception de ce très beau précis d'*Anatomie clinique* destiné à l'étudiant du premier cycle des études médicales et à l'étudiant des écoles paramédicales.

Le langage anatomique utilisé, exclusivement moderne, est la nomenclature anatomique issue de la *Nomina Anatomica* francisée que tous les médecins, quels qu'ils soient, doivent maintenant accepter.

Le texte est court, précis, aéré et présenté dans un souci didactique, sans détail inutile pour l'étudiant et donc facile à mémoriser.

L'iconographie, très riche et en quadrichromie, ajoute un attrait supplémentaire. Certains schémas sont stylisés dans un but de mémorisation, mais toujours sans nuire à la réalité anatomique.

Enfin, les données essentielles de la fonction et de nombreuses applications pratiques, médicales et chirurgicales, viennent souligner dans le texte la raison d'être des structures anatomiques. Pierre Kamina offre ainsi aujourd'hui, aux jeunes étudiants, un outil de travail précieux qui, sur un autre registre et par sa qualité, est de la veine de sa remarquable *Anatomie opératoire en gynécologie-obstétrique* et de son magnifique *Dictionnaire atlas d'anatomie*.

André GOUAZÉ  
Ancien secrétaire  
du Collège médical français  
des professeurs d'anatomie



# TÊTE OSSEUSE

# 1 Tête osseuse en général

La tête osseuse comprend le **squelette crânio-facial**, formé d'os soudés entre eux et des os mobiles, la **mandibule** et l'**os hyoïde**.

Du point de vue fonctionnel le squelette crânio-facial se divise en deux parties, le crâne et la face osseuse.

- Le **crâne** délimite la cavité crânienne qui contient essentiellement l'encéphale. La cavité crânienne est formée d'une voûte, la calvaria et d'un plancher, la base du crâne percée de nombreux foramens vasculo-nerveux.
- La **face osseuse** loge tous les organes des sens, à l'exception du tact. (fig. 1.1)

Les traumatismes crâniens, responsables de lésions cérébro-méningées, constituent une cause fréquente de mortalité chez l'adulte jeune.

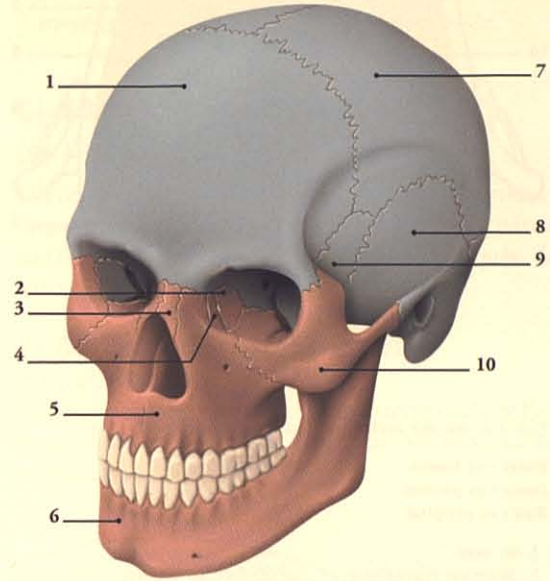


FIG. 1.1. Os de la tête

Bleu : les os du crâne  
Rose : les os de la face

- |                |                    |
|----------------|--------------------|
| 1. frontal     | 6. mandibule       |
| 2. ethmoïde    | 7. pariétal        |
| 3. os nasal    | 8. temporal        |
| 4. os lacrymal | 9. sphénoïde       |
| 5. maxillaire  | 10. os zygomatique |

## 1.1 MORPHOLOGIE EXTERNE

Dans chaque direction de l'espace, l'aspect extérieur de la tête osseuse est différent, et dénommé *norma*.

### A | NORMA VERTICALIS (OU SUPÉRIEURE) (fig. 1.2)

Elle correspond à la vue supérieure du crâne. Elle est convexe avec un contour ovoïde, à grosse extrémité postérieure.

**1 | Dans le plan coronal antérieur**, elle présente la *suture coronale*, unissant le frontal aux pariétaux, et

dans le plan coronal postérieur, la *suture lambdoïde*, unissant les pariétaux à l'occipital.

**2 | Dans le plan sagittal médian**, la *suture sagittale médiane* unit les pariétaux. De chaque côté de cette suture siège une tubérosité pariétale.

**a) Le bregma**, jonction des sutures sagittale et coronale, correspond à la fontanelle antérieure sur le crâne foetal.

**b) Le lambda**, jonction des sutures sagittale et lambdoïde, correspond à la fontanelle postérieure sur le crâne foetal.

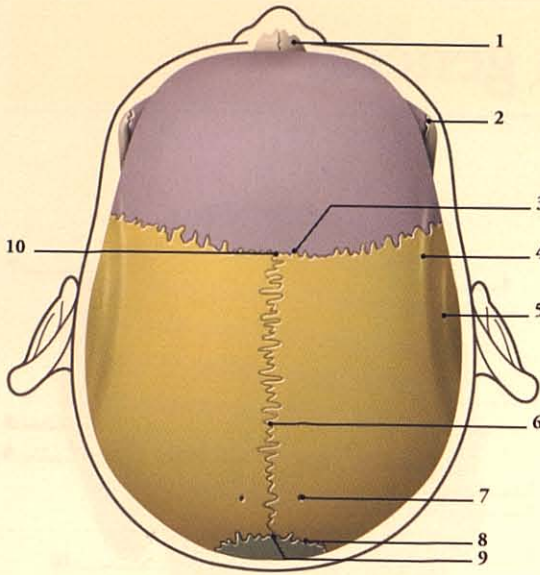


FIG. 1.2. Norma verticalis (face externe de la calvaria)

Violet : os frontal  
Jaune : os pariétal  
Bleu : os occipital

- |                          |                        |
|--------------------------|------------------------|
| 1. os nasal              | 6. suture sagittale    |
| 2. processus zygomatique | 7. foramen pariétal    |
| 3. suture coronale       | 8. suture lambdaïdoïde |
| 4. ligne temporale sup.  | 9. bregma              |
| 5. ligne temporale inf.  | 10. lambda             |

## B | NORMA FRONTALIS (OU FACIALE)

(fig. 1.3)

Elle correspond à la vue antérieure du squelette crânio-facial. Sa *partie crâniale* est lisse et convexe, et sa *partie faciale*, irrégulière et anfractueuse. Elle est caractérisée par de nombreuses ouvertures.

### 1 | Les entrées des orbites

Elles sont situées latéralement, à la jonction des parties crâniale et faciale. La partie médiale du bord supra-orbitaire présente les foramen<sup>1</sup> frontal et supra-orbitaire.

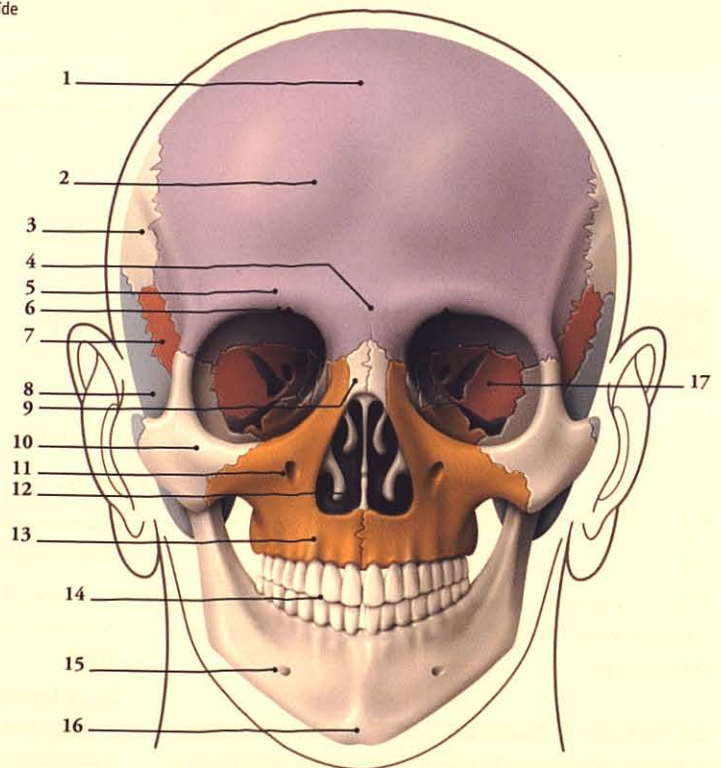
*a) Au-dessus de chaque orbite* saillent les *arcades sourcilières*, unies par une surface lisse, la *glabelle*. Au-dessous de celle-ci, le point médian de la suture fronto-nasale définit le *nasion*.

Au-dessus de l'arcade sourcilière saillent les *bosses frontales*.

1. Il peut s'agir d'incisures.

FIG. 1.3. Norma frontalis

1. frontal (violet)
2. bosse frontale
3. pariétal
4. glabelle
5. arcade sourcilière
6. incisure supra-orbitaire
7. sphénoïde (rose)
8. temporal (bleu)
9. os nasal
10. os zygomatique
11. maxillaire (orange) et foramen infra-orbitaire
12. ouverture piriforme
13. jugum de la canine
14. arcades dentaires
15. mandibule et foramen mentonnier
16. protubérance mentonnière
17. orbite



Ces reliefs facilement palpables représentent des points de repère pour le chirurgien et l'anthropologue.

b) *Au-dessous du bord infra-orbitaire* de l'orbite se trouve le *foramen infra-orbitaire*.

c) *Latéralement*, l'os zygomatique forme une saillie proéminente, sous-cutanée.

## 2 | L'ouverture piriforme

Elle est médiane, à grosse extrémité inférieure. Elle donne accès à la cavité nasale et présente au milieu de son rebord inférieur l'*épine nasale antérieure*.

## 3 | Le processus alvéolaire et l'arcade dentaire supérieure

À chaque racine dentaire correspond un relief du processus alvéolaire, le *jugum alvéolaire*. Au-dessus et latéralement au *jugum* de la canine<sup>2</sup> se trouve la *fosse canine*.

## 4 | Le corps de la mandibule et l'arcade dentaire inférieure

Au-dessous de la deuxième prémolaire inférieure s'ouvre le *foramen mentonnier*.

Les foramens supra-orbitaire, infra-orbitaire et mentonnier sont situés sur la même verticale.

## C | NORMA LATERALIS (OU LATÉRALE)

(fig. 1.4)

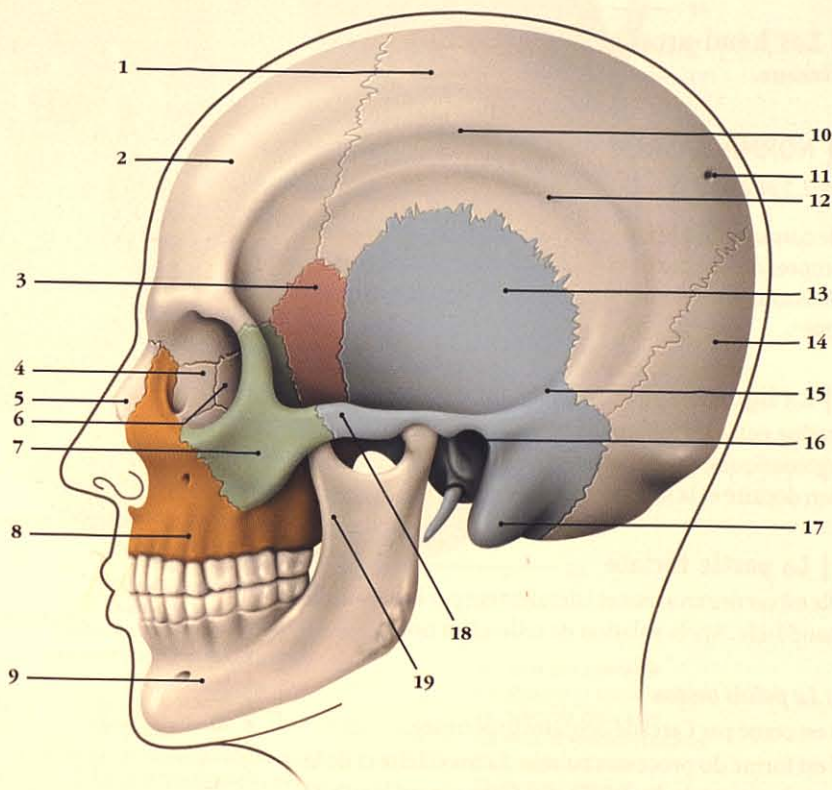
Elle correspond à la vue latérale du crâne et comprend : une partie crânienne, large et ovoïde, et une partie faciale, plus petite et irrégulière. Elle est marquée, de haut en bas, par :

### 1 | La ligne temporale supérieure du pariétal

Elle se continue en avant par la ligne temporale de l'os frontal et en arrière par la *crête supra-mastoïdienne* du temporal.

FIG. 1.4. Norma lateralis

1. pariétal
2. frontal
3. sphénoïde (rose)
4. os lacrymal
5. os nasal
6. ethmoïde
7. os zygomatique (vert)
8. maxillaire (orange)
9. mandibule
10. ligne temporale sup.
11. foramen pariétal
12. ligne temporale inf.
13. temporal
14. occipital
15. crête supra-mastoïdienne
16. méat acoustique externe
17. processus mastoïde
18. arcade zygomatique
19. branche mandibulaire



2. Ancien : éminence canine.

## 2 | La fosse temporale

Elle est limitée par la ligne temporale supérieure en haut, et l'arcade zygomatique, en bas.

## 3 | L'arcade zygomatique

Relief palpable entre la joue et la tempe, elle prolonge en arrière l'os zygomatique.

## 4 | Le méat acoustique externe

Situé derrière la tête de la mandibule, il est cerné en bas et en avant par la partie tympanique du temporal. De cette dernière se détache vers le bas le *processus styloïde*.

## 5 | Le processus mastoïde

Il forme une saillie située en arrière du méat acoustique externe.

## 6 | La branche de la mandibule

Elle cache la *fosse infra-temporale* située en arrière du maxillaire.

7 | Les **hémi-arcades dentaires** supérieure et inférieure.

## D | NORMA BASALIS (OU INFÉRIEURE)

(fig. 1.5 et 1.6)

Elle correspond à la face inférieure de la tête osseuse et comprend : une partie faciale antérieure, et une partie crânienne, postérieure, séparées par la ligne bizygomatique<sup>3</sup>.

### 1 | La ligne bizygomatique

Tendue entre les tubercules articulaires des processus zygomatiques, elle passe par le foramen ovale, le foramen déchiré et la synchondrose sphéno-occipitale.

### 2 | La partie faciale

Elle est cernée en avant et latéralement par la base de la mandibule. Après ablation de celle-ci on note :

#### a) Le palais osseux

Il est cerné par l'arcade dentaire supérieure.

Il est formé du processus palatin du maxillaire et de la lame horizontale du palatin qui déterminent la suture palatine transverse. Il présente, en avant, sur la ligne

médiane, la *fosse incisive*, et en arrière, latéralement, le foramen grand palatin.

#### b) Les choanes

Elles sont divisées par le bord postérieur du vomer. De chaque côté des choanes, se situent la *fosse ptérygoïdienne*, limitée par les lames du processus ptérygoïde, et plus latéralement, la fosse infra-temporale.

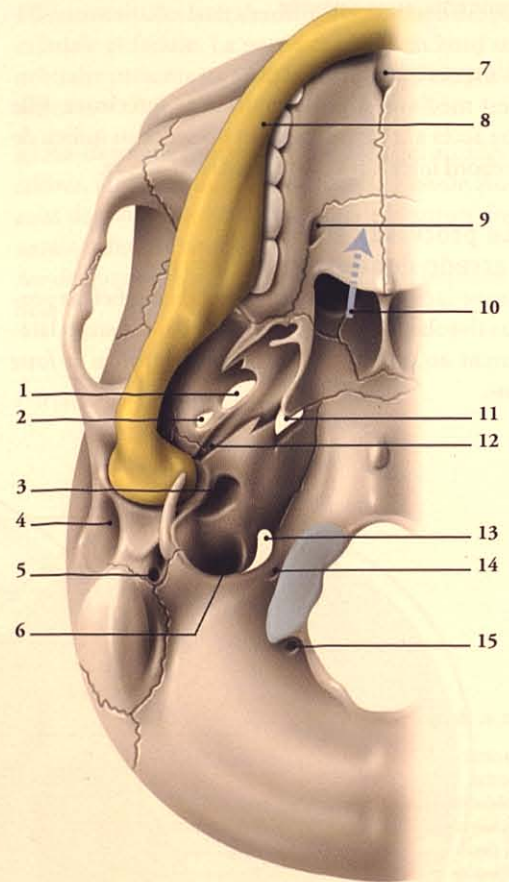


FIG. 1.5. Norma basalis

#### Principaux orifices (moitié droite)

- |                             |                                  |
|-----------------------------|----------------------------------|
| 1. foramen ovale            | 9. grand foramen palatin         |
| 2. foramen épineux          | 10. choane                       |
| 3. canal carotidien         | 11. foramen déchiré              |
| 4. méat acoustique externe  | 12. sillon de la trompe auditive |
| 5. foramen stylo-mastoidien | 13. foramen jugulaire            |
| 6. fosse jugulaire          | 14. canal hypoglosse             |
| 7. fosse incisive           | 15. canal et fosse condyloires   |
| 8. mandibule (jaune)        |                                  |

3. Ou ligne transverse antérieure.

### 3 | La partie crânienne présente :

a) *Sur la ligne médiane*, d'avant en arrière : la partie basilaire de l'occipital avec son tubercule pharyngien, le foramen magnum, la crête et la protubérance occipitales externes.

b) *De chaque côté* de la partie antérieure du foramen magnum siège le *condyle occipital*. En avant de celui-ci s'ouvre le canal du nerf hypoglosse, et plus avant le

foramen déchiré. Latéralement siègent le canal carotidien et le foramen jugulaire. Plus latéral, pointe le processus styloïde avec, en avant de celui-ci, la fosse mandibulaire, et en arrière, le processus mastoïde.

### E | NORMA OCCIPITALIS (OU OCCIPITALE)

(fig. 1.7)

Elle correspond à la vue postérieure de la tête osseuse.

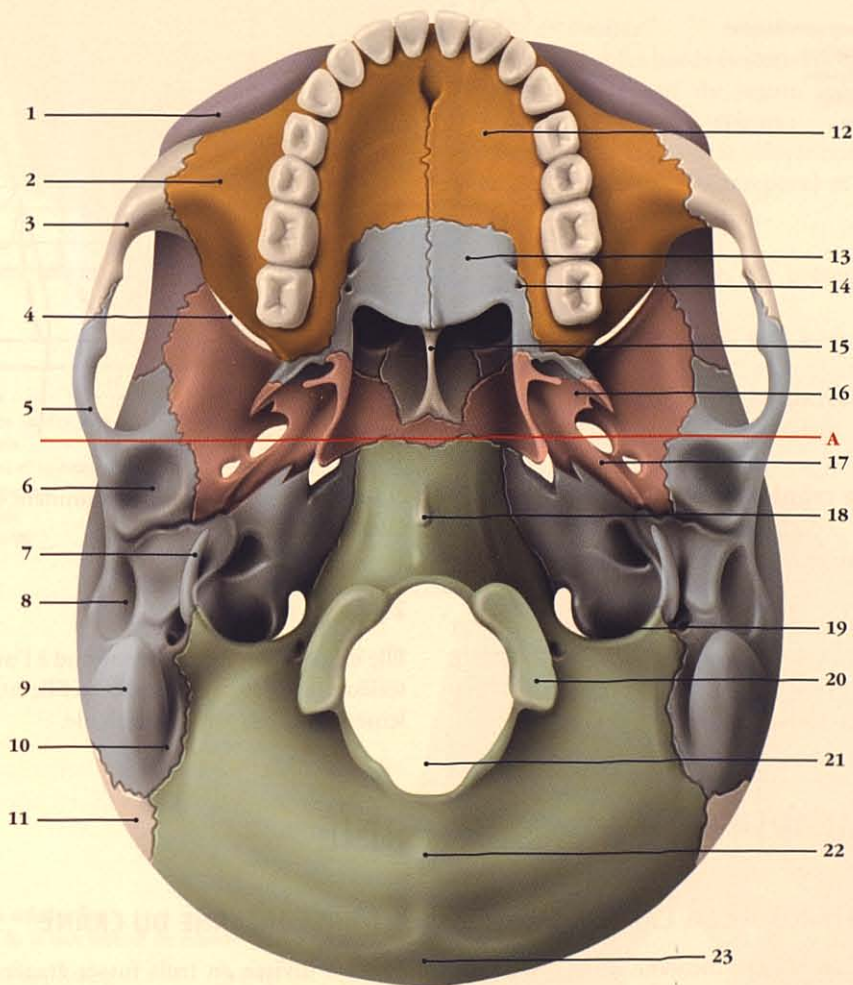
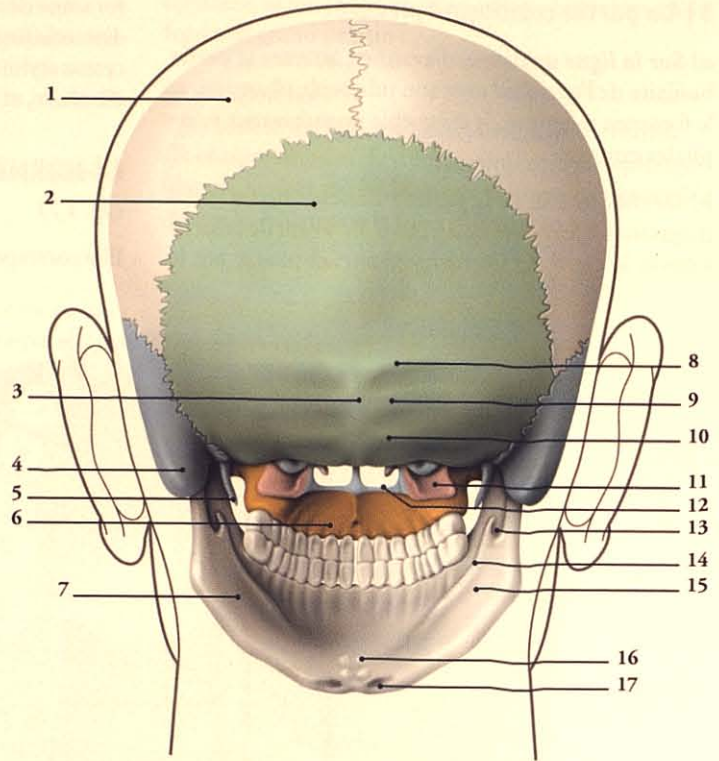


FIG. 1.6. Base externe du bloc crânio-facial

- |  |                                     |                                  |
|--|-------------------------------------|----------------------------------|
| A. ligne bizygomatique                 | 8. méat acoustique ext.             | 16. fosse ptérygoïdienne         |
| 1. frontal                             | 9. processus mastoïde               | 17. sillon de la trompe auditive |
| 2. processus zygomatique du maxillaire | 10. incisure mastoïdienne           | 18. tubercule pharyngien         |
| 3. os zygomatique                      | 11. pariétal                        | 19. fosse et foramen jugulaires  |
| 4. fissure orbitaire inf.              | 12. processus palatin du maxillaire | 20. condyle occipital            |
| 5. processus zygomatique du temporal   | 13. lame horizontale du palatin     | 21. foramen magnum               |
| 6. fosse mandibulaire                  | 14. foramens petits palatins        | 22. crête occipitale ext.        |
| 7. processus styloïde                  | 15. vomer                           | 23. protubérance occipitale ext. |

FIG. 1.7. Norma occipitalis

1. pariétal
2. occipital (vert)
3. protubérance occipitale et crête occipitale ext.
4. processus mastoïde
5. processus styloïde
6. maxillaire
7. mandibule
8. ligne nucale suprême
9. ligne nucale sup.
10. ligne nucale inf.
11. processus ptérygoïde
12. palatin
13. lingula et foramen mandibulaires
14. ligne mylo-hyoïdienne
15. fosse submandibulaire
16. épines mentonnières
17. fosse digastrique



## 1 | La partie crânienne comprend :

### a) La suture lambdoïde et le lambda.

b) La *protubérance occipitale externe*, médiane et reliée au foramen magnum par la crête occipitale externe. De la protubérance et de la crête partent latéralement les *lignes nucales* supérieures et inférieures.

c) Les *processus mastoïdes* qui limitent en bas et latéralement cette face.

## 2 | La partie faciale

Elle est plus réduite, et correspond à l'ouverture postérieure de la cavité orale osseuse. Elle est limitée latéralement et en bas par la mandibule.

## 1.2 MORPHOLOGIE INTERNE

### A | FACE INTERNE DE LA CALVARIA (fig. 1.8)

Elle présente sur la ligne médiane, en avant, la *crête frontale* qui se prolonge vers l'arrière par le sillon du sinus sagittal supérieur. De chaque côté de ce sillon siègent les *fossettes granulaires* et le *foramen pariétal*, près de son extrémité postérieure.

Sur les côtés, l'os est creusé par les sillons des vaisseaux méningés.

### B | BASE INTERNE DU CRÂNE

Elle est divisée en trois fosses étagées, antérieure, moyenne et postérieure (fig. 1.9).

#### 1 | La fosse crânienne antérieure

Elle est occupée par les lobes frontaux du cerveau.

a) La *partie médiane* présente, d'avant en arrière :

- le foramen caecum limité en arrière par la *crista galli*, qui donne attache à la faux du cerveau ;

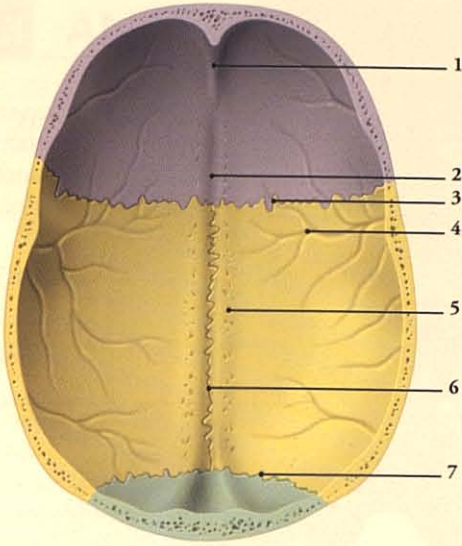


FIG. 1.8. Calvaria, face interne

Violet : frontal  
Jaune : pariétal  
Vert : occipital

1. crête frontale
2. sillon du sinus sagittal sup.
3. suture coronale
4. sillons artériel et veineux
5. fossettes granulaires
6. suture sagittale
7. suture lambdoïde

- la *lame criblée de l'ethmoïde*, percée de petits orifices, pour les nerfs olfactifs et le *jugum sphénoïdal*.

**b) Sur les côtés**, la partie orbitaire de l'os frontal, marquée par les empreintes des gyrus cérébraux, s'articule en arrière avec la petite aile du sphénoïde.

## 2 | La fosse crânienne moyenne (fig. 1.10)

Elle est occupée par les lobes temporaux du cerveau et le diencephale.

### a) Elle est limitée :

- *en avant*, par les bords postérieurs des petites ailes, le bord postérieur du *jugum sphénoïdal* et les *processus clinoides antérieurs*;
- *en arrière*, par le dos de la selle, le bord supérieur de la partie *pétreuse* du temporal et les *processus clinoides postérieurs*.

**b) Sur la ligne médiane**, elle présente d'avant en arrière :

- le *sillon préchiasmatic*, avec à ses extrémités les canaux optiques;
- la *selle turcique* limitée par le tubercule de la selle en avant, et le dos de la selle, en arrière.

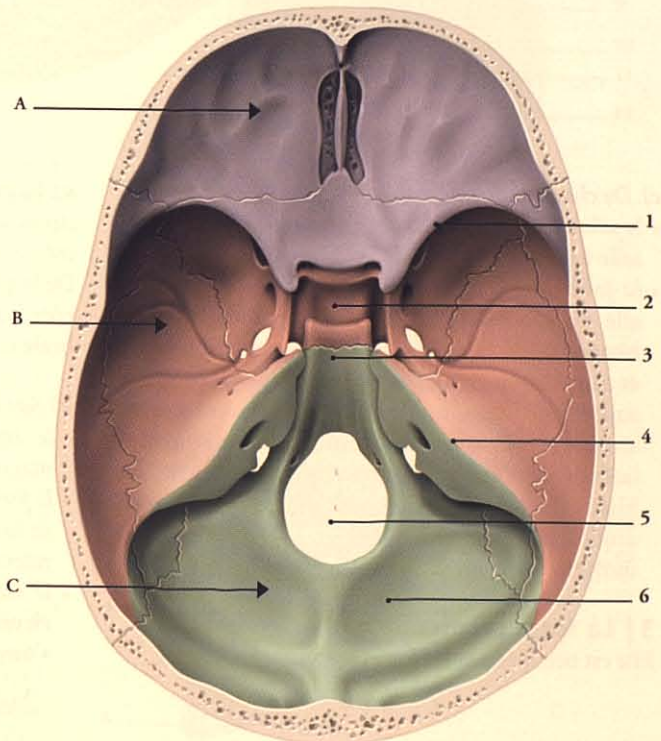


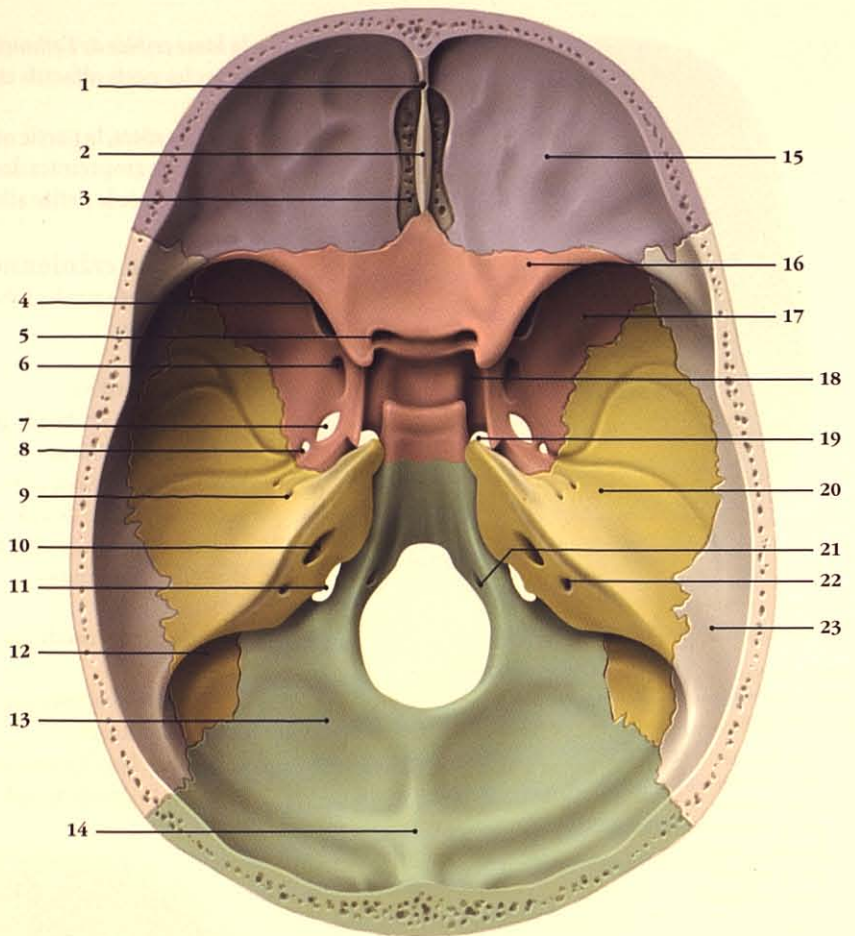
FIG. 1.9. Fosses crâniennes  
(vue supérieure de la face interne du crâne)

- A. fosse crânienne ant. (violet)  
B. fosse crânienne moyenne (rose)  
C. fosse crânienne post. (vert)
1. bord post. de la petite aile du sphénoïde
  2. selle turcique
  3. clivus
  4. bord sup. de la partie pétreuse du temporal
  5. foramen magnum
  6. fosse cérébelleuse



**FIG. 1.10. Base interne du crâne**

1. foramen caecum
2. crista galli
3. lame criblée de l'ethmoïde
4. fissure orbitaire sup.
5. canal optique
6. foramen rond
7. foramen ovale
8. foramen épineux
9. sillons des nn. grand et petit pétreux
10. pore acoustique int.
11. foramen jugulaire
12. sillon du sinus sigmoïde
13. fosse cérébelleuse
14. protubérance occipitale int.
15. frontal
16. petite aile du sphénoïde
17. grande aile du sphénoïde
18. sillon carotidien
19. foramen déchiré
20. temporal
21. canal de l'hypoglosse
22. ouverture de l'aqueduc du vestibule
23. pariétal



c) *De chaque côté*, on note :

- le sillon de l'artère carotide interne, au contact de la selle turcique;
- la fosse sphéno-temporale, constituée de la grande aile du sphénoïde et de la partie squameuse du temporal. Elle soutient le lobe temporal du cerveau et communique avec l'orbite par la fissure orbitaire supérieure. En arrière de celle-ci se trouvent successivement les foramens rond, ovale, épineux, et déchiré, latéralement siègent l'empreinte trigéminale, les hiatus des nerfs grand et petit pétreux, l'éminence arquée, et le sillon ramifié de l'artère méningée moyenne qui part du foramen épineux.

### 3 | La fosse crânienne postérieure

Elle est occupée par le tronc cérébral et le cervelet.

a) *Sa partie médiane* présente, d'avant en arrière : le clivus, le foramen magnum, point déclive de la fosse, la crête et la protubérance occipitales internes.

De la protubérance occipitale interne part de chaque côté le sillon du sinus latéral qui sépare les fosses cérébrale et cérébelleuse.

b) *Sur chaque côté* siègent :

- le canal du nerf hypoglosse, près du foramen magnum;
- le foramen jugulaire, situé à l'extrémité postérieure de la suture pétro-occipitale; du foramen part latéralement le sillon du sinus sigmoïde;
- le méat acoustique interne, situé sur la face postérieure de la partie pétreuse de l'os temporal. Il s'ouvre par le pore acoustique interne.

## 1.3 ANATOMIE FONCTIONNELLE

La tête osseuse a deux fonctions essentielles, une fonction statique, en rapport avec le bloc crânio-facial, et une fonction dynamique<sup>4</sup>, liée à la mandibule et à l'os hyoïde.

### A | CONTRAINTES

Le bloc crânio-facial est soumis en permanence à de nombreuses contraintes, parfois très importantes, qui sont :

- la compression de la pesanteur ;
- la pression dentaire au cours de la mastication ;
- la tension des contractions musculaires au cours de la mobilisation de la tête osseuse ;
- la tension intra-crânienne ;
- et les pressions dues aux traumatismes.

### B | STRUCTURES DE RÉSISTANCE (fig. 1.11)

La calvaria est caractérisée par sa structure homogène et continue, qui lui confère une solidité d'ensemble plus efficace. Elle est constituée de deux tables d'os compact, externe et interne, séparées par de l'os spongieux, le diploë.

La base est de structure plus hétérogène avec des zones d'os compact contenant du tissu spongieux, et des solutions de continuité, les foramens et les cavités viscérales.

La solidarité des os de la tête osseuse est renforcée par un système d'épaississement d'os compact, représentant les lignes de force. Celles-ci sont dénommées *arcs*

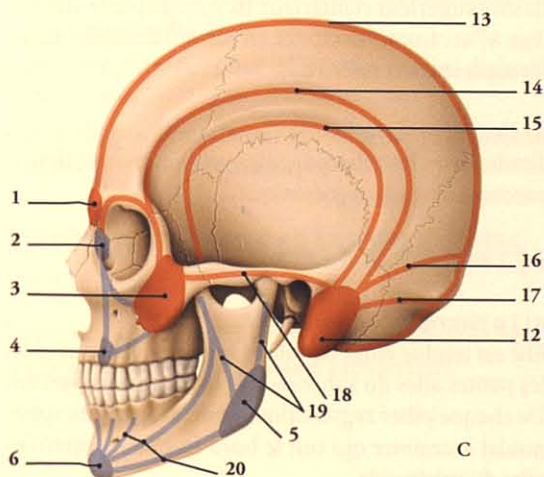
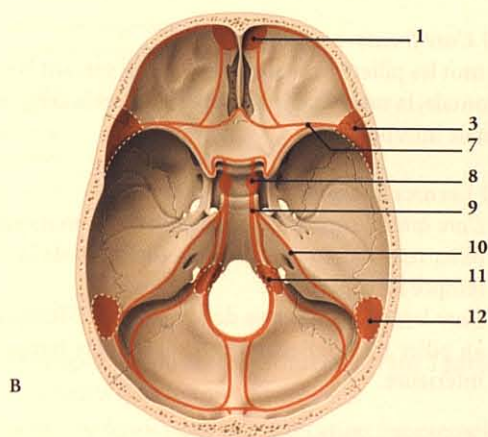
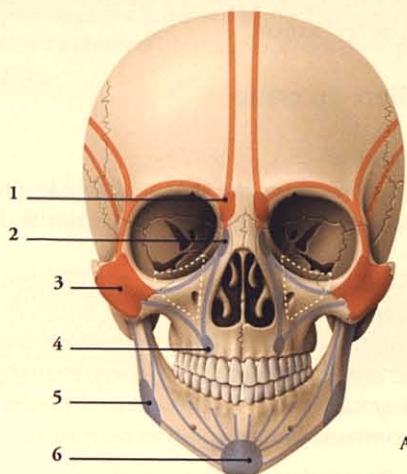


FIG. 1.11. Structures de résistance de la tête osseuse

- |                             |                            |
|-----------------------------|----------------------------|
| A. norma frontalis          | 10. poutre pétreuse        |
| B. base interne du crâne    | 11. pilier occipital       |
| C. norma lateralis          | 12. pilier mastoïdien      |
| 1. pilier frontal           | 13. arc fronto-occipital   |
| 2. pilier maxillaire        | 14. arc latéral sup.       |
| 3. pilier zygomatique       | 15. arc latéral inf.       |
| 4. pilier canin             | 16. arc occipital sup.     |
| 5. pilier mandibulaire      | 17. arc occipital inf.     |
| 6. pilier mentonnier        | 18. arc zygomatique        |
| 7. poutre sphéno-occipitale | 19. arc mandibulaire post. |
| 8. pilier sphénoïdal        | 20. arc mandibulaire ant.  |
| 9. poutre occipitale        |                            |

4. Cette fonction sera étudiée avec l'articulation temporo-mandibulaire, et pour l'os hyoïde, avec la langue.

au niveau de la calvaria et de la face, *poutres* au niveau de la base du crâne, et *piliers*, à leur jonction (Félizet). À la résistance des lignes de force s'ajoute le rôle des membranes de revêtement.

## 1 | Les piliers du crâne

### a) Le pilier central

Constitué du *pilier sphénoïdal*, il est situé dans le corps du sphénoïde et est en rapport avec la majorité des piliers.

### b) Les piliers périphériques

Le *pilier frontal* est situé dans la partie nasale du frontal, les *piliers zygomatiques*, dans les os zygomatiques, les *piliers mastoïdiens*, dans les processus mastoïdes et les *piliers occipitaux*, dans les condyles occipitaux.

## 2 | Les arcs du crâne

### a) L'arc fronto-occipital

Il unit les piliers frontal et occipital en suivant la crête frontale, la suture sagittale supérieure, et la crête occipitale interne.

### b) Les arcs latéraux

- L'*arc latéral supérieur* va du pilier zygomatique au pilier mastoïdien en suivant la direction de la ligne temporale supérieure.
- L'*arc latéral inférieur* va de la crête infra-temporale au pilier mastoïdien, en suivant la ligne temporale inférieure.

### c) Les arcs occipitaux

Ils sont supérieur et inférieur. Ils vont du pilier mastoïdien à l'arc fronto-occipital, en suivant les lignes nucales supérieure et inférieure.

### d) L'arc zygomatique

Tendu entre les piliers zygomatique et mastoïdien, il parcourt l'arcade zygomatique.

## 3 | Les poutres du crâne

### a) La poutre sphéno-frontale

Elle est tendue entre les piliers zygomatiques à travers les petites ailes du sphénoïde et le jugum sphénoïdal. De chaque pilier zygomatique se détache un arc sphénoïdal accessoire qui suit le bord frontal des grandes ailes du sphénoïde.

### b) La poutre pétreuse

Elle unit les piliers sphénoïdal et mastoïdien à travers le bord supérieur de la partie pétreuse du temporal.

### c) La poutre occipitale

Elle part du pilier sphénoïdal, longe un bord du clivus, pour se diviser et rejoindre les piliers occipital et mastoïdien le long du sinus latéral, et border en arrière le foramen magnum.

## 4 | Les piliers de la face

- Les *piliers maxillaires*, sont situés dans les processus frontaux des maxillaires.
- Les *piliers canins*, au niveau des jugums canins.
- Les *piliers mandibulaires*, dans les angles mandibulaires.
- Et le *pilier mentonnier*, dans la protubérance mentonnière.

## 5 | Les arcs de la face

### a) Les arcs maxillaires

L'arc maxillaire antérieur unit les piliers maxillaire et canin; l'arc maxillaire postérieur, les piliers canin et zygomatique.

### b) Les arcs mandibulaires

Les *arcs mandibulaires antérieurs* sont situés dans le corps de la mandibule, et les *arcs mandibulaires postérieurs*, dans les branches de la mandibule.

## 6 | Les membranes de revêtement

La *galéa aponévrotique* et la *dure-mère*, intimement adhérentes au périoste surtout au niveau des reliefs et du pourtour des orifices de la base du crâne, contribuent à la cohésion des os entre eux.

La *faux du cerveau*, la *faux du cervelet*, la *tente du cervelet*, solidarisent la calvaria et la base, surtout chez le nouveau-né.

Chez le vieillard, l'adhérence plus intense entre la dure-mère et la table interne explique la rareté de l'hématome extra-dural.

## C | ADAPTATION BIOMÉCANIQUE

La tête osseuse est caractérisée par sa légèreté alliée à une rigidité et une résistance remarquables, qui assurent une protection efficace de l'encéphale et des organes qu'il contient.

Les arcs crâniens, telle une architecture ogivale, s'opposent essentiellement aux pressions verticales et sagittales. Les poutres crâniennes s'opposent aux contraintes de pression transversales et obliques.

En raison de leur orientation, la diffusion des traits de fracture sera irradiée, d'où la gravité des lésions.

Entre les arcs, les poutres et les piliers, siègent les points plus faibles. Cependant au niveau de la calvaria, ces zones s'adaptent remarquablement aux contraintes de pressions, en raison de leur structure triphasique. En effet, les contraintes de compression s'épuisent partiellement et tangentiellement dans l'interphase que constitue le diploë. Les trabécules du diploë démultiplient les pressions en les diffusant sur une surface plus étendue de la table interne. La table externe se déforme légèrement, mais le choc est amorti (fig. 1.12).

Par contre, si la contrainte est trop importante, la table interne se rompt la première sur une surface plus large que le point d'impact de la pression. Les lésions cérébro-méningées seront donc plus étendues.

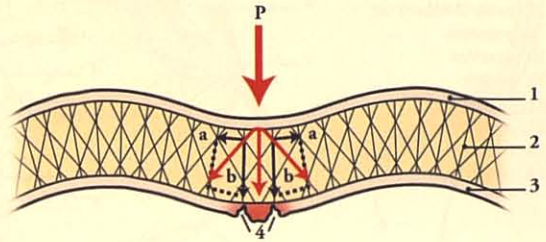


FIG. 1.12. Démultipliation d'une contrainte (P)

Composantes des pressions transmises par les trabécules osseuses

- a. composantes tangentielles
- b. composantes perpendiculaires
- 1. table ext.
- 2. diploë
- 3. table int.
- 4. fractures

## 1.4 CRÂNIOMÉTRIE

La crâniométrie consiste à mesurer la tête osseuse à partir de repères précis préalablement définis. Elle constitue la base de l'anthropologie initiée par Broca et exploitée par Morton, Galton... La crâniométrie, l'une des techniques de la taxinomie humaine<sup>5</sup>, a perdu de son prestige en raison des corrélations avec l'intelligence que ses auteurs ont voulu en tirer pour élaborer le racisme « scientifique ». Comme le souligne Stephen Jay Gould, la majorité des biologistes modernes rejette ces conclusions erronées, pour différentes raisons scientifiques.

L'utilisation de la crâniologie pour expliquer des aptitudes et des comportements humains doit être définitivement abandonnée.

Cependant, si l'on évite cette dérive intellectuelle, la crâniométrie reste utile en particulier :

- en anthropologie, pour reconstituer un crâne à partir de fragments d'os retrouvés ;
- en médecine légale pour l'identification par exemple d'un crâne en le comparant à une photographie ou une radiographie ;
- en neurochirurgie, pour définir des repères d'abord chirurgicaux ;
- en fœtologie, pour définir et suivre la croissance du fœtus in utéro par échographie.

### A | POINTS ET PLANS CRÂNIOMÉTRIQUES

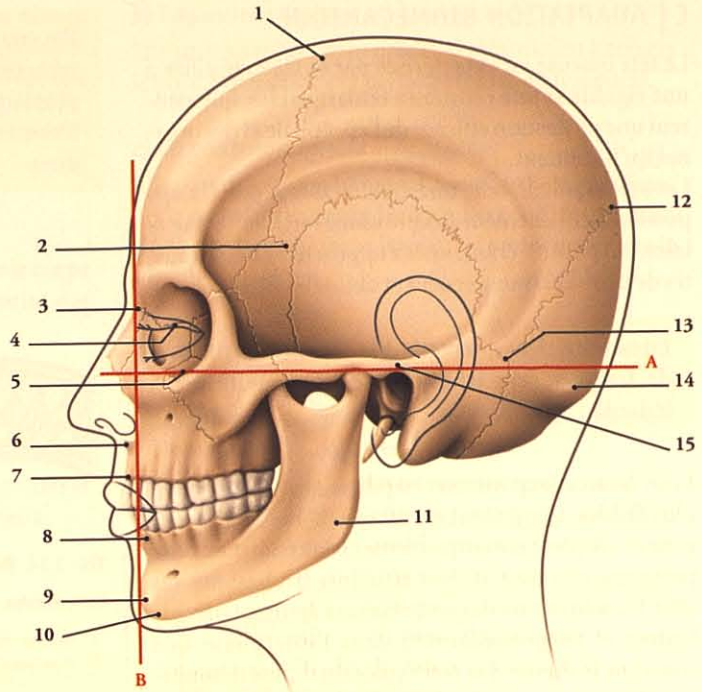
(fig. 1.13)

De nombreux points ont été définis pour servir de repères de mesures et de référence d'exploration.

5. Taxinomie : science de la classification des données scientifiques.

FIG. 1.13. Points crâniométriques

- A. plan de Francfort  
B. plan facial
1. bregma
  2. ptérion
  3. nasion
  4. dacryon
  5. point orbitaire inf.
  6. acanthion
  7. prosthion (alvéolaire sup.)
  8. point alvéolaire inf.
  9. pogonion
  10. gnathion
  11. gonion
  12. lambda
  13. astérion
  14. inion
  15. porion



### 1 | Les points médians principaux

Ils sont situés :

- le *nasion*, sur la suture fronto-nasale ;
- le *bregma*, à l'extrémité antérieure de la suture sagittale ;
- le *lambda*, à l'extrémité postérieure de la suture sagittale ;
- l'*inion*, sur la protubérance occipitale externe ;
- l'*opisthion*, sur le bord postérieur du foramen magnum ;
- le *basion*, sur le bord antérieur du foramen magnum ;
- le *prosthion*<sup>6</sup>, sur le bord du processus alvéolaire ;
- le *point alvéolaire inférieur*, sur le bord de la partie alvéolaire de la mandibule ;
- le *gnathion*, sur le bord inférieur de la symphyse mentonnière.

### 2 | Les points latéraux principaux

Ils sont situés :

- le *dacryon*, à l'angle antéro-supérieur de l'os lacrymal ;

- le *ptérion*, sur la suture sphéno-pariétale ;
- l'*astérion*, à l'union du pariétal, du temporal et de l'occipital ;
- le *porion*, sur le bord supérieur du méat acoustique externe ;
- le *gonion*, à l'angle de la mandibule.

### 3 | Les plans principaux (fig. 1.14)

Ils sont nombreux et peuvent servir de référence en orthopédie dento-faciale :

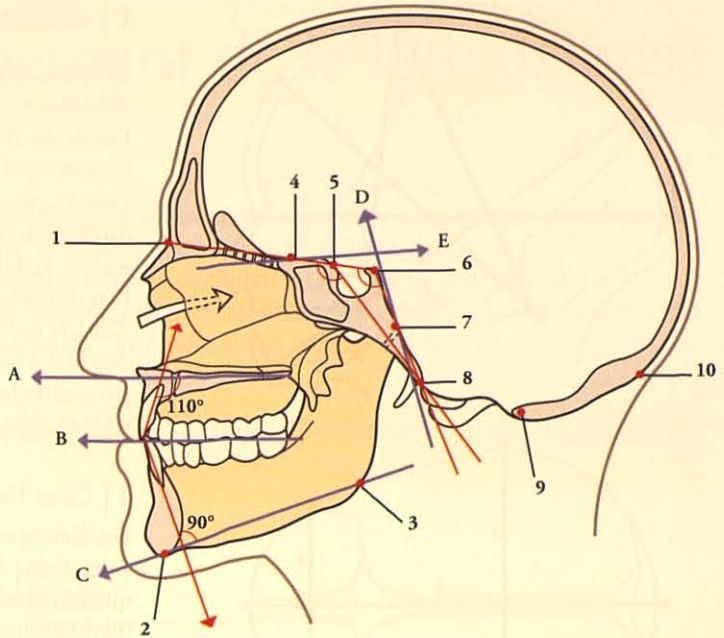
- le *plan facial* passe par le nasion et le pogonion ;
- le *plan auriculo-orbitaire* ou plan de Francfort<sup>7</sup>, qui passe par les porions et les points orbitaires inférieurs, est horizontal quand la tête est inclinée en avant de 30° ;
- le *plan mandibulaire* passe par le gnathion et le gonion. Il fait avec l'axe de l'incisive centrale inférieure un angle d'environ 90° ;
- le *plan occlusal* sépare les faces occlusales des dents ;
- le *plan palatin* passe par le processus palatin du maxillaire et la lame horizontale du palatin. Il fait avec l'axe de l'incisive centrale supérieure un angle d'environ 110° ;

6. Point alvéolaire supérieur.

7. De Wirchow, de Reed...

**FIG. 1.14. Plans et angles crâniens principaux (coupe sagittale médiane)**

- A. plan palatin
  - B. plan occlusal
  - C. plan mandibulaire
  - D. plan du clivus
  - E. plan du jugum
1. nasion
  2. gnathion
  3. gonion
  4. jugum sphénoïdal
  5. sillon préchiasmatisque
  6. dos de la selle
  7. clivus
  8. basion
  9. opisthion
  10. inion



- le plan vestibulaire horizontal, identifiable par radiographie, passe par les canaux semi-circulaire latéraux. Il est horizontal lorsque le regard est horizontal. Il fait donc avec le plan de Francfort un angle de 30°, ouvert en avant.

## B | NORMES CHIFFRÉES

Des nombreuses mesures proposées, nous retiendrons les plus utilisées en pratique :

### 1 | Chez l'adulte

#### a) L'angle basilaire antérieur (angle de Welker)

Il est défini par le nasion, le point médian du sillon préchiasmatisque, et le basion. Il est d'environ 150°.

#### b) L'angle basilaire postérieur

Il est défini par le nasion, le dos de la selle et le basion. Il mesure environ 120°.

Sa valeur est comparable à l'angle de Wirchow-Landzert, défini par l'intersection des plans du jugum et du clivus.

#### c) L'indice céphalique (Ic)

Il permet d'apprécier la forme du crâne. Il est défini par le rapport :

$$Ic = \frac{\text{largeur transversale maximum}}{\text{longueur sagittale maximum}} \times 100$$

Ses valeurs définissent :

	Chez l'homme	Chez la femme
Le mésocéphale	75 ≤ Ic ≤ 80	76 ≤ Ic ≤ 81
Le dolichocéphale	Ic < 75	Ic < 76
Le brachycéphale	Ic > 80	Ic > 81

#### d) Le volume crânien

La mesure du crâne vide, par les techniques de remplissage préconisées par Broca, peut varier d'un opérateur à l'autre. Les évaluations sur le vivant à l'aide de formules mathématiques sont approximatives.

Le volume crânien est en moyenne de 1 350 à 1 450 ml. Notons qu'il n'existe pas de corrélation entre le volume crânien et le poids du cerveau, qui est pratiquement équivalent dans toutes les races, compte tenu de la taille et du poids des sujets.

### 2 | Chez le nouveau-né à terme (fig. 1.15)

La connaissance des diamètres céphaliques chez le fœtus à terme est très importante pour comprendre la mécanique obstétricale. Ces diamètres définissent en effet les présentations au cours de l'accouchement.

À la naissance, les mesures de la tête sont des repères pour le suivi du développement harmonieux de l'enfant.

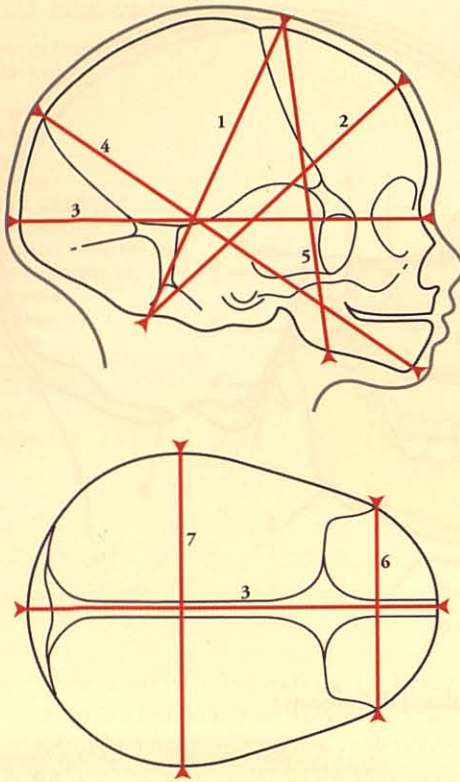


FIG. 1.15. Diamètres céphaliques du nouveau-né à terme (valeurs moyennes en cm)

1. suboccipito-bregmatique = 9,5
2. suboccipito-frontal = 10,5
3. occipito-frontal = 12
4. occipito-mentonnier = 13,5
5. submento-bregmatique = 9,5
6. bitemporal = 7,5
7. bipariétal = 9,5

## C | DYSMORPHISME CRÂNIEN

Le dysmorphisme crânien présente des variations individuelles importantes qui varient au cours de la vie de l'individu. Il est moins marqué chez l'homme que chez les autres primates.

Dans l'espèce humaine, les différences morphologiques du crâne sont faibles. Un groupe ethnique peut présenter des variations morphologiques et métriques que l'on retrouve partiellement dans un groupe différent. Ainsi, la dolichocéphalie, que Retzius et Broca considéraient, à tort, comme un caractère de supériorité, est fréquente chez les Suédois, les noirs Africains, les aborigènes d'Australie et l'homme de Cro-Magnon.

### 1 | Chez l'adulte

Les dimensions du crâne augmentent avec la taille du sujet. Franz Boas a démontré que les indices céphaliques variaient considérablement parmi les adultes d'un même groupe et au cours de la vie de l'individu. À taille égale, le *crâne féminin* est généralement plus petit que celui de l'homme, ses saillies osseuses sont moins proéminentes et l'entrée de l'orbite est plus arrondie.

### 2 | Chez le sujet âgé

Les os deviennent généralement plus légers et plus minces en raison de l'ostéopénie sénile. La mandibule subit les transformations les plus importantes d'autant plus rapides qu'il y a eu perte des dents et des contraintes des muscles masticateurs. La partie alvéolaire disparaît et le corps s'aplatit avec augmentation de l'angle mandibulaire.

## 2

## Développement de la tête osseuse

La tête osseuse dérive du mésenchyme, et se développe à partir de deux origines différentes, le neurocrâne pour les os du crâne, et le viscérocrâne pour les os de la face.

Le développement de la tête osseuse relève essentiellement des lois de la génétique. La morphogénèse subit cependant l'influence de facteurs hormonaux, nutritionnels et mécaniques (stimulation musculaire, croissance de l'encéphale et des organes des sens...).

Les anomalies de développement de la tête osseuse sont nombreuses. Certaines peuvent être diagnostiquées in utéro, grâce à l'échographie.

## 2.1 ORGANOGÉNÈSE

La céphalogénèse s'étend de la 15<sup>e</sup> semaine du développement à la 20<sup>e</sup> année post-natale.

## A | NEUROCRÂNE

Le neurocrâne dérive du *desmocrâne*, mésenchyme entourant les vésicules encéphaliques. Le desmocrâne se compose de deux couches, interne ou endoméninge, et externe ou ectoméninge. L'*endoméninge* donne la pie-mère et l'arachnoïde. L'*ectoméninge* se différencie en dure-mère et en une lame superficielle, le neurocrâne cartilagineux, pour la base du crâne, et le neurocrâne membraneux, pour la calvaria.

1 | Le neurocrâne cartilagineux<sup>1</sup>

(fig. 2.1 et 2.2)

Il apparaît sous forme d'îlots cartilagineux qui prolongent crânialement l'ébauche des corps vertébraux.

a) **Le cartilage parachordal**<sup>2</sup> est le premier cartilage à apparaître au cours de la septième semaine. Il se dispose autour de l'extrémité crâniale de la notochorde et donne le dos de la selle.

b) **Le cartilage occipital** dérive des trois sclérotomes occipitaux et forme la base de l'occipital. L'incorporation au crâne de ces sclérotomes entraîne l'intégration des nerfs crâniens XI et XII, primitivement spinaux. Sa partie antérieure fusionne avec le cartilage parachordal pour former le clivus.

c) **Le cartilage trabéculaire**<sup>3</sup> est un cartilage pair situé en avant du cartilage de l'hypophyse. Il fusionne rapidement pour former la partie médiane de l'ethmoïde.

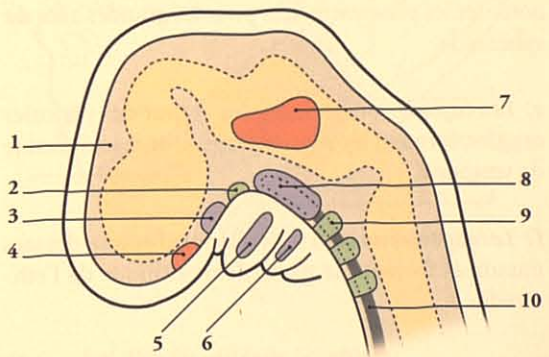


FIG. 2.1. Neurocrâne cartilagineux (embryon de 7 semaines)

- |                           |                           |
|---------------------------|---------------------------|
| 1. ectoméninge            | 6. deuxième arc branchial |
| 2. cartilage hypophysaire | 7. cartilage otique       |
| 3. cartilage trabéculaire | 8. cartilage parachordal  |
| 4. cartilage nasal        | 9. sclérotomes occipitaux |
| 5. premier arc branchial  | 10. notochorde            |

1. Ou chondrocrâne.

2. Ancien. : lame basale.

3. Ancien. : poutrelles de Rathke.

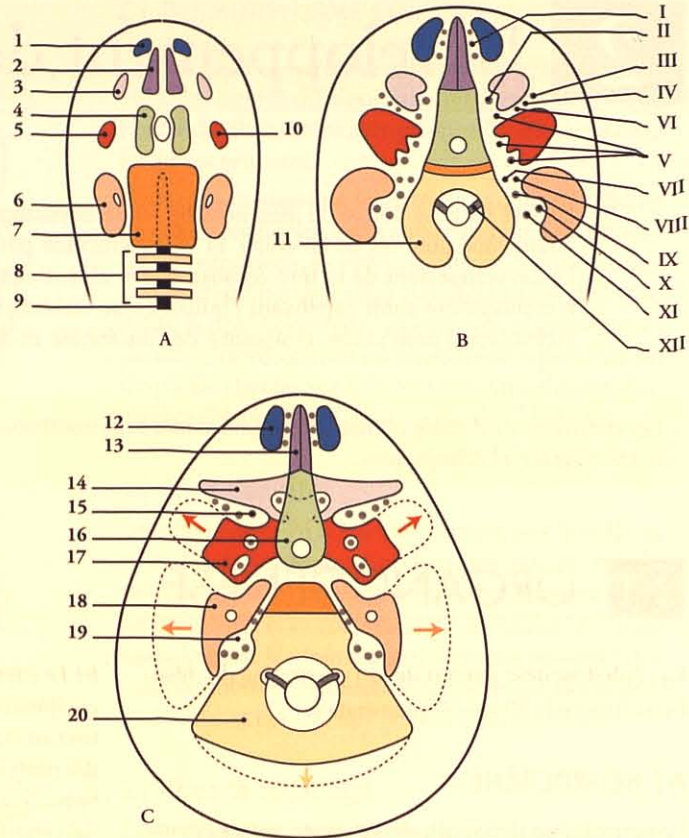


**FIG. 2.2. Diagrammes des cartilages constitutifs du neurocrâne cartilagineux**

- A. 6 semaines  
B. 7 semaines  
C. 12 semaines

I à XII : nerfs crâniens

1. capsule nasale
2. cartilage trabéculaire
3. aile orbitaire
4. cartilage hypophysaire
5. aile temporale
6. capsule otique
7. cartilage parachordal
8. sclérotomes occipitaux
9. notochorde
10. hypophyse
11. arc neural
12. labyrinthe ethmoïdal
13. partie médiane de l'ethmoïde
14. petite aile du sphénoïde
15. fissure orbitaire sup.
16. corps du sphénoïde
17. grande aile du sphénoïde
18. partie pétreuse du temporal
19. foramen jugulaire
20. base de l'occipital



**d) Le cartilage hypophysaire**, disposé autour de l'hypophyse, forme le corps du sphénoïde. Latéralement à celui-ci, apparaissent secondairement deux cartilages paires, les *ailes orbitaires* pour les petites ailes du sphénoïde, et les *ailes temporales* pour les grandes ailes du sphénoïde.

**e) Les capsules otiques**, situées autour des vésicules otiques, forment les parties pétreuse et mastoïdienne du temporal.

**f) Les capsules nasales** se développent autour des sacs nasaux et forment la partie labyrinthique de l'ethmoïde.

## 2 | Le neurocrâne membraneux

Il procède d'une ossification de membrane débutant au cours de la 9<sup>e</sup> semaine.

**a) Chez le fœtus**, l'ossification s'étend en tâche d'huile dans toutes les directions.

**b) À la naissance**, la calvaria présente des régions membraneuses non ossifiées dénommées présutures entre deux os et fontanelles à la jonction des présutures.

L'ossification de la calvaria est complète au cours de la 6<sup>e</sup> année.

## B | VISCÉROCRÂNE (fig. 2.3 et 2.4)

### 1 | Le viscérocrâne cartilagineux

Il dérive des cartilages des trois premiers arcs branchiaux.

**a) La partie dorsale du cartilage du premier arc branchial<sup>4</sup>** donne le malléus et l'incus.

**b) Le cartilage du deuxième arc branchial<sup>5</sup>** donne à partir de sa partie dorsale, le stapès et le processus sty-

4. Ancien. : cartilage de Meckel.

5. Ancien. : cartilage de Reichert.

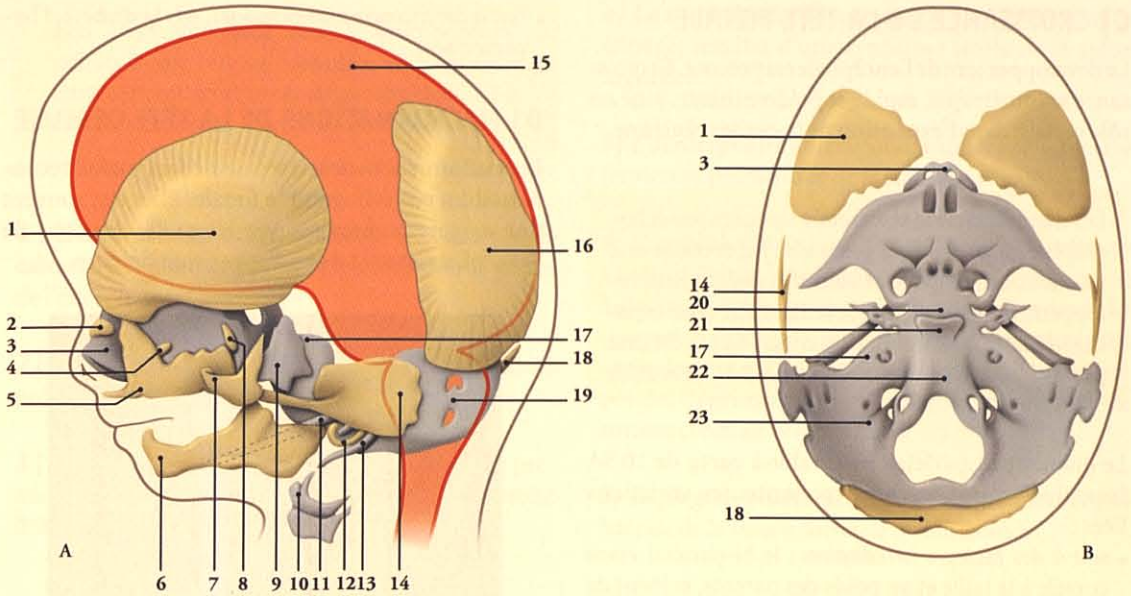


FIG. 2.3. Développement de la tête osseuse (d'après Boyd et Hamilton)

A. Vue latérale (embryon de 80 mm)

- |                                  |                                  |
|----------------------------------|----------------------------------|
| 1. frontal                       | 8. palatin                       |
| 2. os nasal                      | 9. grande aile du sphénoïde      |
| 3. capsule cartilagineuse du nez | 10. cartilage thyroïde           |
| 4. os lacrymal                   | 11. cartilage de Meckel          |
| 5. maxillaire                    | 12. anneau tympanique            |
| 6. mandibule                     | 13. cartilage styloïde           |
| 7. os zygomatique                | 14. partie squameuse du temporal |

B. Vue supérieure de la base interne du crâne (embryon de 40 mm)

- |   |                                     |
|---|-------------------------------------|
| 15. encéphale                               | 20. présphénoïde                    |
| 16. os pariétal                             | 21. postsphénoïde                   |
| 17. partie pétreuse du temporal             | 22. partie basilaire de l'occipital |
| 18. partie sup. de l'écaille de l'occipital | 23. partie latérale de l'occipital  |
| 19. partie inf. de l'écaille de l'occipital |                                     |

loïde du temporal; de sa partie moyenne, le ligament stylo-hyoïdien; de sa partie ventrale, la petite corne et la partie supérieure du corps de l'os hyoïde.

c) La partie ventrale du cartilage du troisième arc branchial donne la grande corne et la partie inférieure du corps de l'os hyoïde.

## 2 | Le viscérocrâne membraneux

a) Du mésenchyme du premier arc branchial dérive l'ossification de membrane pour le maxillaire, l'os zygomatique, la partie squameuse de l'os temporal, l'anneau tympanique, l'os lacrymal et l'os nasal.

b) Du mésenchyme entourant la partie ventrale du cartilage du premier arc branchial dérive une ossification de membrane pour former la mandibule. Le cartilage intra-mandibulaire disparaît secondairement, la partie extra-mandibulaire devenant le ligament sphéno-mandibulaire.

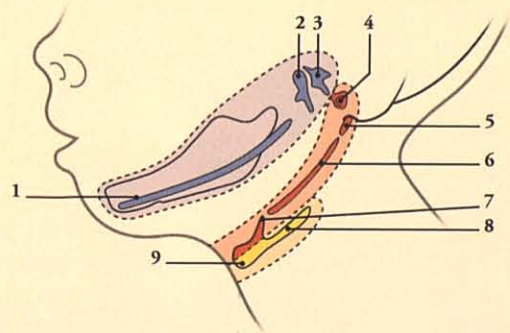


FIG. 2.4. Évolution des cartilages branchiaux (d'après A. Giroud)

Bleu : 1<sup>er</sup> arc – Rouge : 2<sup>e</sup> arc – Jaune : 3<sup>e</sup> arc

- |                       |                                |
|-----------------------|--------------------------------|
| 1. mandibule          | 6. ligament stylo-hyoïdien     |
| 2. malléus            | 7. petite corne de l'os hyoïde |
| 3. incus              | 8. grande corne de l'os hyoïde |
| 4. stapès             | 9. corps de l'os hyoïde        |
| 5. processus styloïde |                                |

## C | CROISSANCE DE LA TÊTE FŒTALE

Le développement de l'encéphale est précoce. Sa croissance volumétrique, rapide et prédominante, joue un rôle certain dans l'expansion de la cavité crânienne.

Les diamètres de la tête fœtale mesurés par échographie au cours de la grossesse, permettent une estimation de l'âge fœtal, voire du poids et du développement du fœtus. La surveillance de cette croissance par la mesure du bi-pariétal fœtal, est une préoccupation en obstétrique (fig. 2.5, 2.6 et 2.7).

Le diamètre bi-pariétal, mesurable à partir de 10 SA (semaines d'aménorrhée), présente des variations liées :

- soit à des facteurs héréditaires : le bi-pariétal étant corrélé à la taille et au poids des parents, surtout de la mère ;
- soit au sexe : la croissance du fœtus masculin étant plus élevée. Cette différence apparaît dès 20 SA. En pratique, elle n'existe, avec certitude, qu'au cours du troisième trimestre de la grossesse ;

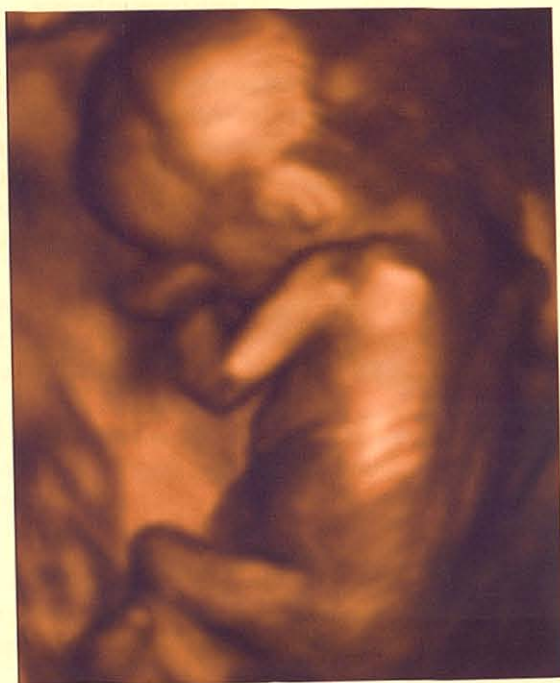

FIG. 2.5. Échographie 4D d'un fœtus de 11 SA (cliché Dr J.M. Levailant)

- soit à des facteurs pathologiques, tels le diabète, l'hypertension...

## D | MALFORMATIONS DE LA TÊTE OSSEUSE

Les malformations de la tête osseuse sont parfois reconnaissables par échographie fœtale. Elles ont souvent une origine commune avec les malformations de l'encéphale, et sont donc d'apparition précoce.

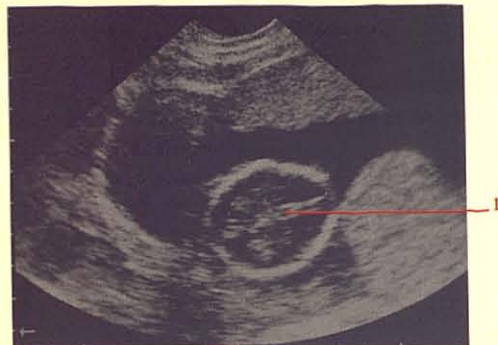

FIG. 2.6. Échographie d'un fœtus de 15 SA (coupe transversale)  
Mesure du diamètre bipariétal

1. faux du cerveau

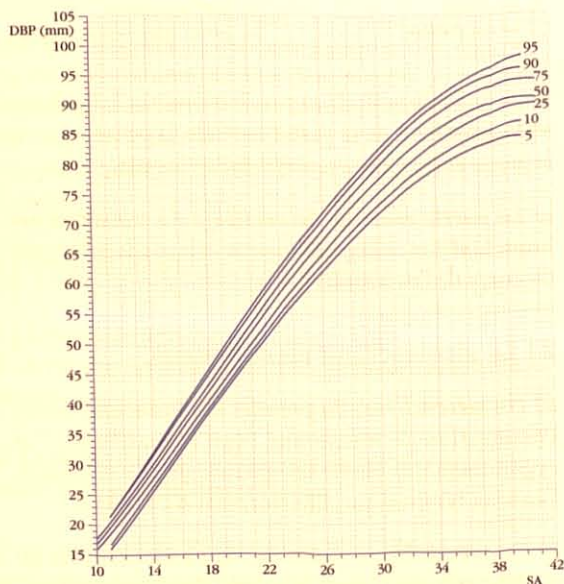


FIG. 2.7. Courbe standard de croissance du diamètre bipariétal (DBP), sexes confondus (SA : semaines d'aménorrhée) (d'après A.M. Guihard-Costa et P. Droullé)

Des gènes impliqués dans la morphogénèse crânio-faciale ont été identifiés, en particulier dans certains syndromes dysmorphiques, tel la crânio-sténose du syndrome de Crouzon...

**1 | L'acrânie ou crânioschisis** est l'absence de calvaria. Elle s'accompagne de malformations graves de l'encéphale.

**2 | La microcéphalie** est caractérisée par la soudure prématurée de toutes les sutures crâniennes.

**3 | La crâniosynostose** résulte de la soudure prématurée de certaines sutures de la calvaria ; il en résulte des déformations crâniennes.

**a) La scaphocéphalie** correspond à un crâne étroit et allongé, résultat d'une synostose isolée de la suture sagittale.

**b) L'acrocéphalie** correspond à un crâne large avec fermeture prématurée de la suture coronale.

**c) L'oxycéphalie** est la malformation la plus courante. La tête s'allonge vers le haut. Elle est souvent associée à d'autres malformations de la face, du cou, et des doigts (le syndactylisme). La tête a la forme d'une tour aplatie sagittalement, avec un front très large et des fosses temporales déprimées par la fermeture prématurée des sutures coronale et lambdoïde.

**d) La plagiocéphalie** est la fermeture prématurée unilatérale de la suture coronale ou lambdoïde.

## 2.2 CROISSANCE POST-NATALE

La tête du nouveau-né, très développée, représente le quart de sa taille.

La croissance du neurocrâne est en relation avec celle du cerveau. La croissance du viscéro-crâne dépend du développement de la dentition, des muscles de la mastication et de la langue.

### A | CROISSANCE DU NEUROCRÂNE (fig. 2.8)

#### 1 | La croissance de la calvaria

Elle est rapide durant la première année, puis plus lente jusqu'à la septième année. À six ans, ses dimensions correspondent à 90 % de celles des adultes.

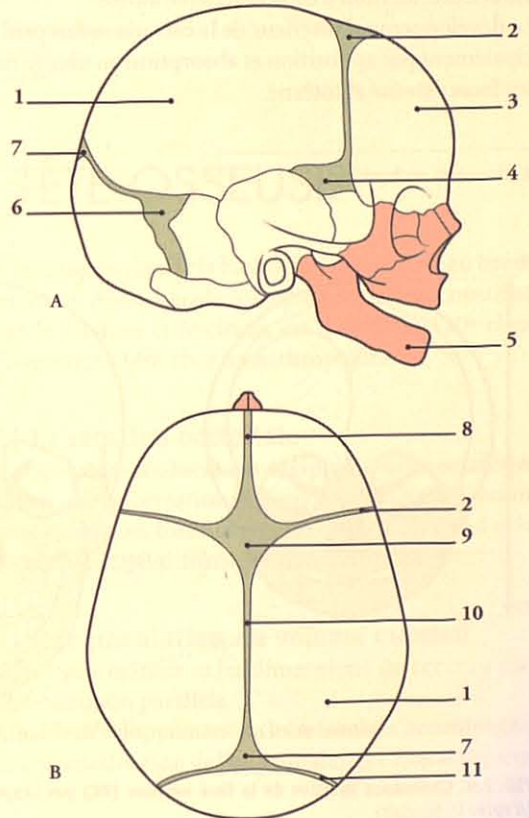


FIG. 2.8. Tête osseuse d'un nouveau-né

- A. vue latérale
- B. vue supérieure
- 1. bosse pariétale
- 2. fontanelle ant.
- 3. bosse frontale
- 4. fontanelle sphénoïdale
- 5. mandibule
- 6. fontanelle mastoïdienne
- 7. fontanelle post.
- 8. suture frontale
- 9. suture coronale
- 10. suture sagittale
- 11. suture lambdoïde

Son développement est globalement concentrique et sa forme est déterminée durant la première année; elle est liée à des facteurs génétiques indépendants.

Durant la première année, la croissance de la voûte se fait principalement par l'ossification<sup>6</sup> au niveau des bords apposés des os. La croissance en largeur s'effectue au niveau des sutures sagittale, sphéno-pariétale, sphéno-squameuse et occipito-mastoïde, et des synchondroses pétro-occipitales.

La croissance en hauteur s'effectue au niveau des sutures fronto-zygomatique et squameuse, et des fontanelles sphénoïdales et mastoïdiennes.

Au niveau des fontanelles peuvent se développer des centres d'ossification qui donnent naissance à des os suturaux.

Les fontanelles sphénoïdales et postérieure disparaissent à l'âge de deux ou trois mois, les fontanelles mastoïdiennes à la fin de la première année, et la fontanelle antérieure, au milieu de la deuxième année.

Le développement ultérieur de la calvaria se fait principalement par apposition et absorption au niveau de ses faces externe et interne.

À la naissance, les os de la calvaria sont constitués d'une seule couche; les tables et le diploë n'apparaissent que vers la quatrième année. Cette différenciation atteint son maximum vers 35 ans.

Le processus mastoïde est visible dans la seconde année.

## 2 | La croissance de la base du crâne

Elle est responsable de l'accroissement en longueur du crâne et elle se produit principalement au niveau des synchondroses sphéno-éthmoïdale, sphéno-occipitale et intra-occipitales.

La croissance se poursuit au niveau de la synchondrose sphéno-occipitale jusqu'à la 18<sup>e</sup> ou 20<sup>e</sup> année.

## B | CROISSANCE DU VISCÉRO-CRÂNE

La croissance de la face a une durée plus longue, et l'aspect définitif de la face est atteint vers 25 ans.

**1 | À la naissance**, en norma frontalis, la hauteur de la face est légèrement inférieure à celle du crâne. Chez l'adulte, ce rapport est inversé (fig. 2.9 et 2.10). La mandibule est formée de deux hémimandibules, unies par une synchondrose médiane. L'angle mandibulaire est peu marqué.

6. Deuxième arc branchial.

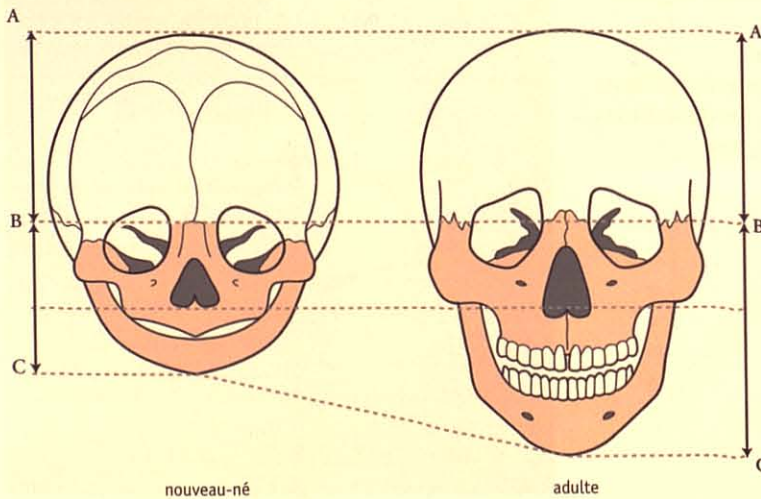


FIG. 2.9. Croissance relative de la face osseuse (BC) par rapport à la tête osseuse (AC) (d'après D. Sinclair)

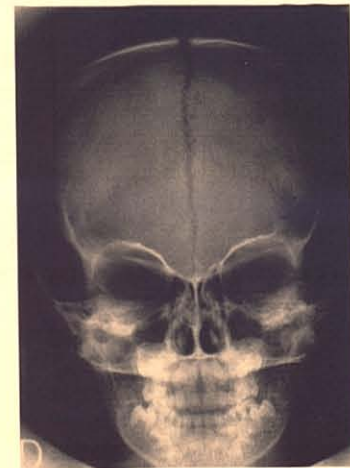


FIG. 2.10. Tête osseuse d'un enfant de 4 ans (radiographie de face)

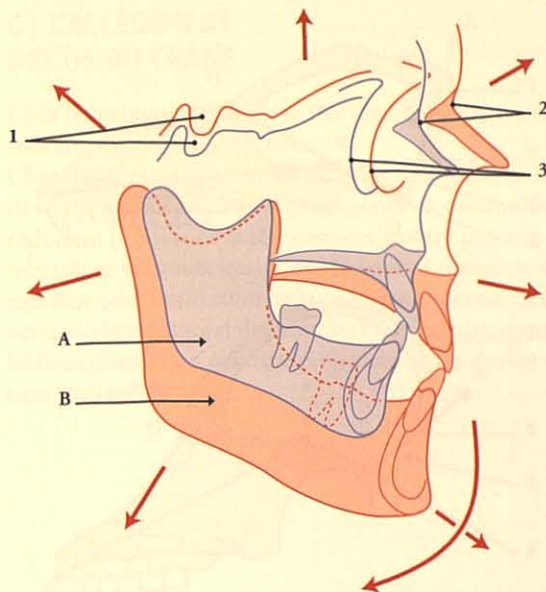
**2 | Dans la première année,** la croissance en largeur se produit essentiellement au niveau des sutures palatines médianes et mandibulaire.

Une grande partie de la croissance faciale se déroule durant cette période, en association avec l'apparition de la dentition définitive.

**3 | À la fin de la deuxième année,** l'expansion du squelette facial se fait par l'accroissement de surface au niveau de la face, associée à la résorption au niveau des parois du sinus maxillaire, de la surface supérieure du palais et de la surface interne du bord alvéolaire.

La croissance de la mandibule se fait en corrélation avec celle de la base du crâne.

**4 | À la septième année,** la croissance de l'ethmoïde, des cavités orbitaires, et de la partie supérieure des cavités nasales est achevée ; le maxillaire est alors déjeté en bas et en avant. La mandibule se développe aussi en bas et en avant, mais aussi en arrière, simulant une « rotation » antéro-postérieure du menton (fig. 2.11).



**FIG. 2.11. Évolution morphologique et topographique de la face osseuse au cours de la croissance**

- A. 8 ans (bleu)
- B. 18 ans (rouge)
- 1. selle turcique
- 2. nasion
- 3. orbite

## 2.3 PHYLOGÉNÈSE DE LA TÊTE OSSEUSE

L'anatomie comparée montre que l'évolution de la tête osseuse dépend de l'acquisition de la locomotion bipédique.

### A | ÉVOLUTION DU CRÂNE

L'évolution du crâne est marquée par trois modifications fondamentales : la flexion de la base du crâne, la rotation occipitale et l'augmentation du volume crânien.

#### 1 | La flexion de la base du crâne (fig. 2.12)

Elle résulte de la station érigée qui nécessite une adaptation des organes sensoriels, en particulier la vue, en position fonctionnelle.

La courbure basilaire apparaît chez les primates et s'accuse chez l'homme. Elle se traduit par la formation

d'une angulation de la base du crâne, ouverte en bas et en avant. Ainsi, l'angle basilaire postérieur, constitué par le planum et le clivus, est d'environ 120° chez l'homme, et 140° chez les anthropoïdes.

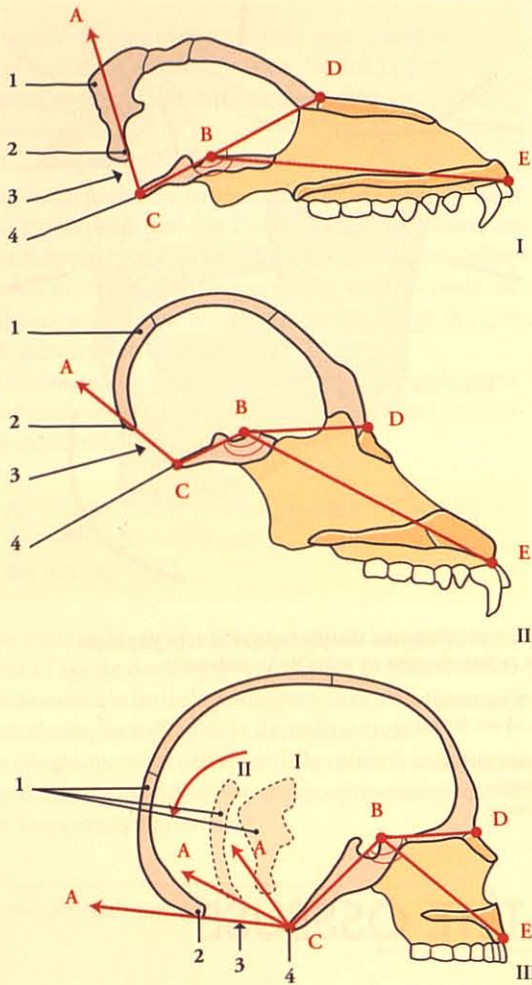
#### 2 | La rotation occipitale

L'orientation du foramen occipital évolue en même temps que la formation de l'angle sphénoïdal. Durant cette évolution, toute la région occipitale s'étend et le foramen occipital avance et s'horizontalise.

#### 3 | L'augmentation du volume crânien

Le volume crânien et les dimensions du cerveau ont une évolution parallèle.

Ainsi, le développement du lobe frontal s'accompagne de la verticalisation de l'os frontal chez l'*Homo Sapiens*



**FIG. 2.12. Rotation occipitale : coupes sagittales médianes du crâne d'un chien (I) d'un primate (II) et de l'homme (III)**

- A. axe du foramen magnum
- B. sillon préchiasmatic
- C. basion
- D. nasion
- E. point alvéolaire sup.
- 1. occipital
- 2. opisthion
- 3. foramen magnum
- 4. basion

CBE = degré de prognathisme

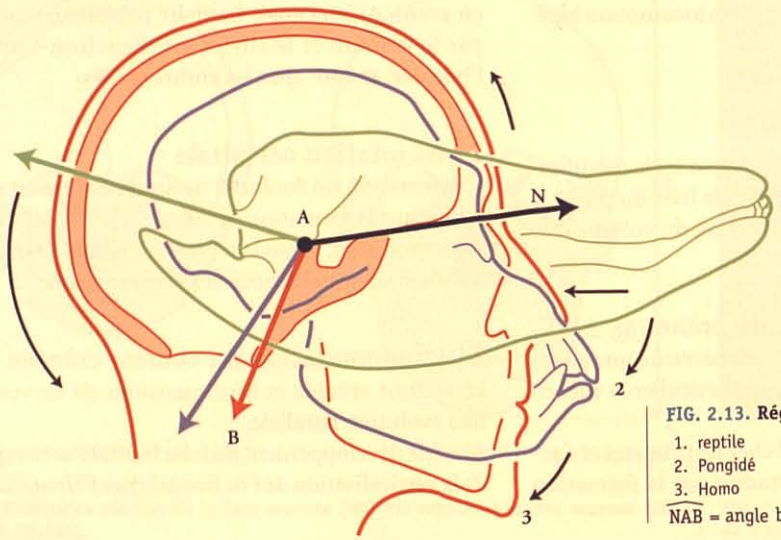
*Sapiens*. Mais la forme du crâne n'aurait « pratiquement pas de corrélation avec le volume cérébral » (Delattre et Fénart). La capacité crânienne est en moyenne de 500 ml chez l'*Australopithecus Afarensis*, de 700 ml chez l'*Homo Habilis*, de 1 000 ml, chez l'*Homo Erectus*, de 1 230 ml chez l'*Homo Sapiens*, et de 1 400 ml chez l'*Homo Sapiens Sapiens*.

## B | ÉVOLUTION DE LA FACE

La verticalisation de la face s'accompagne d'une régression des arcades dentaires avec formation du nez et du menton (fig. 2.13).

Le torus supra-orbitaire saillant et continu chez l'*Homo Sapiens* s'atténue chez l'*Homo Sapiens Sapiens*. Le rapprochement des cavités orbitaires permet la vision en relief.

Le squelette facial subit une rotation en bas et en arrière de 90° environ, avec régression du « prognathisme maxillaire » des animaux.



**FIG. 2.13. Régression de la face humaine**

- 1. reptile
- 2. Pongidé
- 3. Homo

NAB = angle basilaire postérieur

La mandibule subit les modifications morphologiques et fonctionnelles les plus importantes. Elle est constituée chez les reptiles par une chaîne d'os indépendants. Elle est unique chez les mammifères, et associée à une seule articulation paire, temporo-mandibulaire.

Chez l'*Homo Sapiens Sapiens*, on observe un abaissement du palais osseux et de l'os hyoïde. Simultanément, la langue descend et recule, dégagant ainsi la cavité buccale; les sons peuvent donc être modulés par le langage.

Notons que le nouveau-né présente, comme l'*Homo Erectus*, un os hyoïde et un larynx haut situés, avec une langue entièrement dans la bouche.

## C | L'ALLÈGEMENT DES OS DU CRÂNE

Chez les primates les os de la tête sont épais avec une substance spongieuse réduite.

Chez l'homme, l'abondance du tissu spongieux et le développement des sinus paranasaux et mastoïdes réduisent le poids de la tête osseuse, malgré son augmentation volumétrique. Cet allègement céphalique entraîne une diminution de la puissance des muscles cervico-céphaliques et des muscles masticateurs, dont les lieux d'insertion, les arcades zygomatiques, deviennent plus grêles.

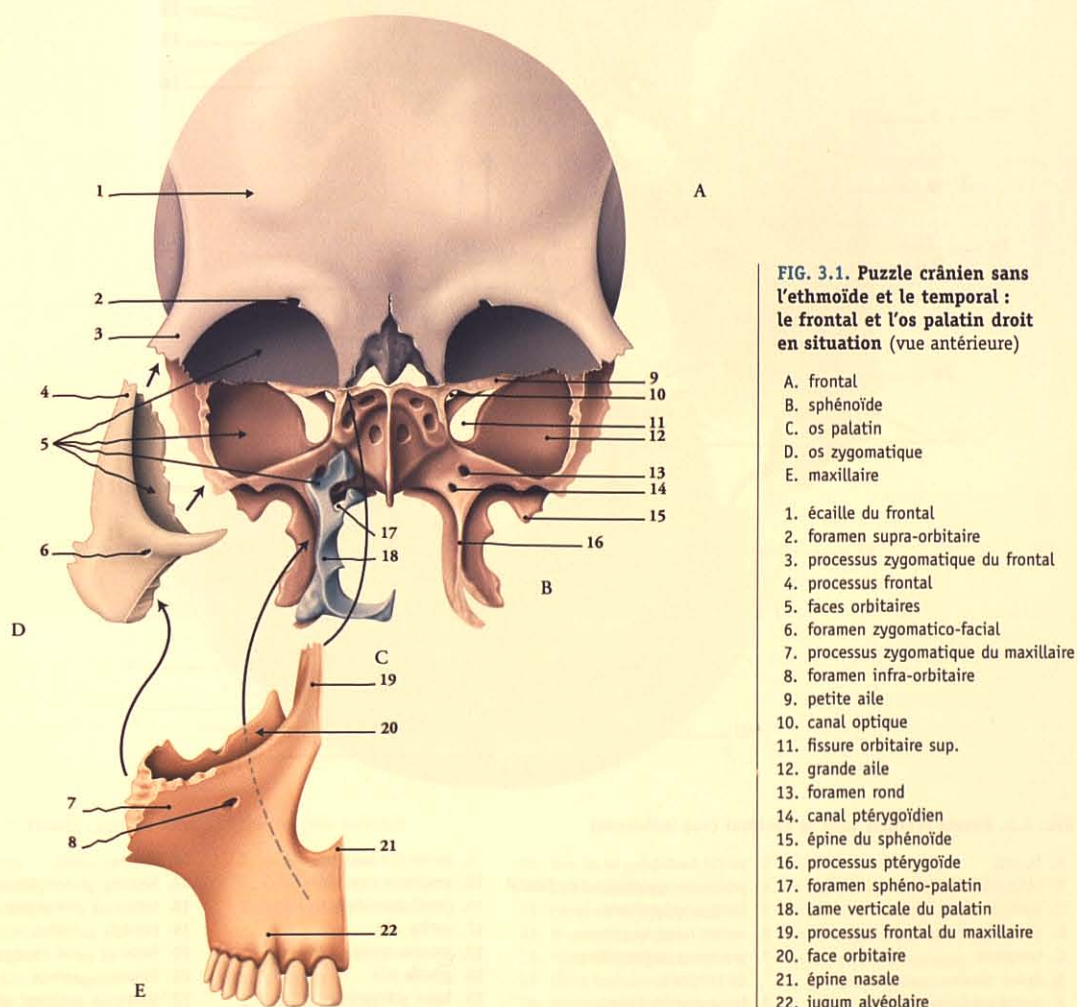


# 3 Os du crâne

Le crâne est formé de huit os et trois paires d'osselets. Les huit os soudés comprennent quatre os médians, le **frontal**, l'**ethmoïde**, le **sphénoïde** et l'**occipital**, et deux os pairs et latéraux, les **pariétaux** et les **temporaux**. Dans le temporal siègent les osselets articulés entre eux : le **malléus**<sup>1</sup>, l'**incus**<sup>2</sup> et le **stapès**<sup>3</sup>.

Le crâne est un puzzle d'os complexes, très imbriqués. La connaissance de chaque pièce passe d'abord par une vision globale de l'assemblage des os principaux qui composent ce puzzle (fig. 3.1, 3.2 et 3.3).

1. Ancien. : marteau.
2. Ancien. : enclume.
3. Ancien. : étrier.



**FIG. 3.1. Puzzle crânien sans l'ethmoïde et le temporal : le frontal et l'os palatin droit en situation (vue antérieure)**

- A. frontal
  - B. sphénoïde
  - C. os palatin
  - D. os zygomatique
  - E. maxillaire
1. écaille du frontal
  2. foramen supra-orbitaire
  3. processus zygomatique du frontal
  4. processus frontal
  5. faces orbitaires
  6. foramen zygomatico-facial
  7. processus zygomatique du maxillaire
  8. foramen infra-orbitaire
  9. petite aile
  10. canal optique
  11. fissure orbitaire sup.
  12. grande aile
  13. foramen rond
  14. canal ptérygoïdien
  15. épine du sphénoïde
  16. processus ptérygoïde
  17. foramen sphéno-palatin
  18. lame verticale du palatin
  19. processus frontal du maxillaire
  20. face orbitaire
  21. épine nasale
  22. jugum alvéolaire

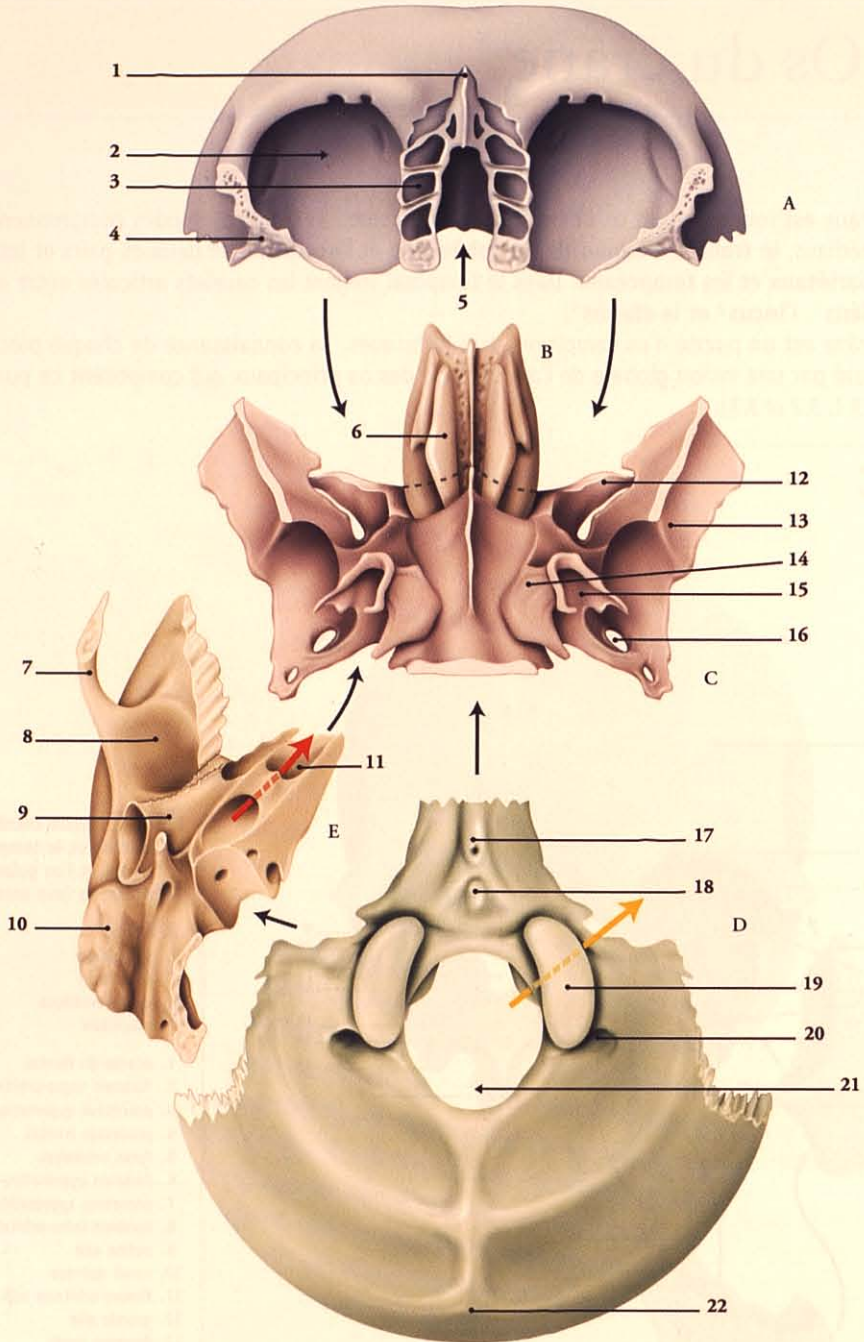


FIG. 3.2. Puzzle crânien sans le pariétal (vue inférieure)

- |                     |                                      |                          |                                 |
|---------------------|--------------------------------------|--------------------------|---------------------------------|
| A. frontal          | 3. partie nasale                     | 9. partie tympanique     | 16. foramen ovale               |
| B. ethmoïde         | 4. processus zygomatique du frontal  | 10. processus mastoïde   | 17. fossette pharyngienne       |
| C. sphénoïde        | 5. incisure ethmoïdale               | 11. canal carotidien     | 18. tubercule pharyngien        |
| D. occipital        | 6. cornet nasal moyen                | 12. petite aile          | 19. condyle occipital           |
| E. temporal         | 7. processus zygomatique du temporal | 13. processus ptérygoïde | 20. fosse et canal condylaires  |
| 1. épine nasale     | 8. fosse mandibulaire                | 14. grande aile          | 21. foramen magnum              |
| 2. partie orbitaire |                                      | 15. fosse ptérygoïde     | 22. tubercule occipital externe |

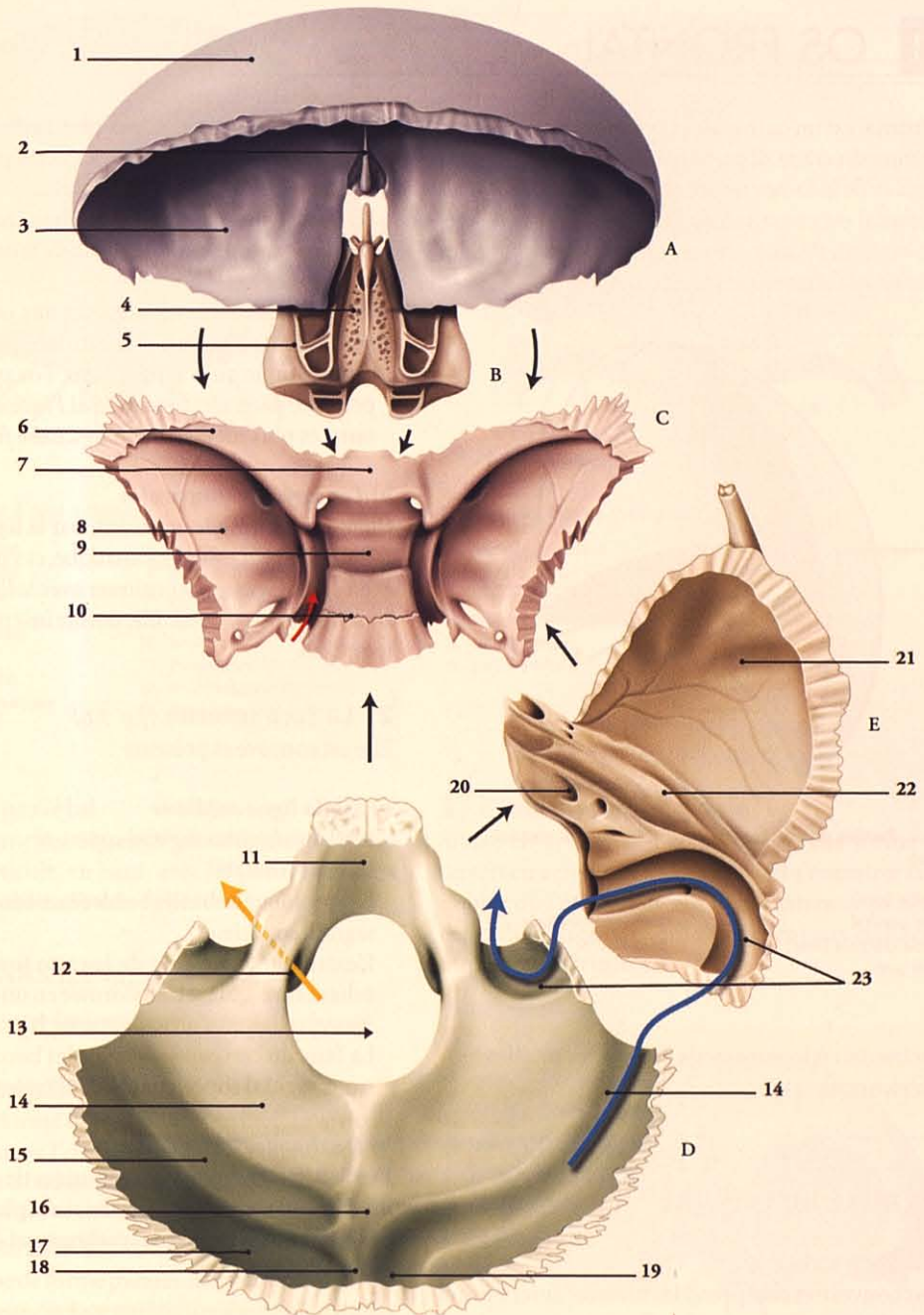


FIG. 3.3. Puzzle crânien sans le pariétal (vue interne)

- |                       |                         |                              |                              |
|-----------------------|-------------------------|------------------------------|------------------------------|
| A. frontal            | 3. partie orbitaire     | 10. dos de la selle          | 17. fosse cérébrale          |
| B. ethmoïde           | 4. lame criblée         | 11. partie basilaire         | 18. crête occipitale int.    |
| C. sphénoïde          | 5. labyrinthe ethmoïdal | 12. canal du n. hypoglosse   | 19. sinus sagittal sup.      |
| D. occipital          | 6. petite aile          | 13. foramen magnum           | 20. méat acoustique int.     |
| E. temporal           | 7. jugum sphénoïdal     | 14. fosse cérébelleuse       | 21. partie squameuse         |
| 1. écaille du frontal | 8. grande aile          | 15. sinus transverse         | 22. partie pétreuse          |
| 2. crête frontale     | 9. selle turcique       | 16. protubérance occipitale. | 23. sillon du sinus sigmoïde |

## 3.1 OS FRONTAL

L'os frontal est un os impair et symétrique de la partie antérieure du crâne. Il participe à la constitution de la calvaria et de la fosse crânienne antérieure.

L'os frontal est constitué de deux segments : un segment vertical, l'*écaille*, et un segment horizontal, les *parties nasale* et *orbitaire* (fig. 3.4).

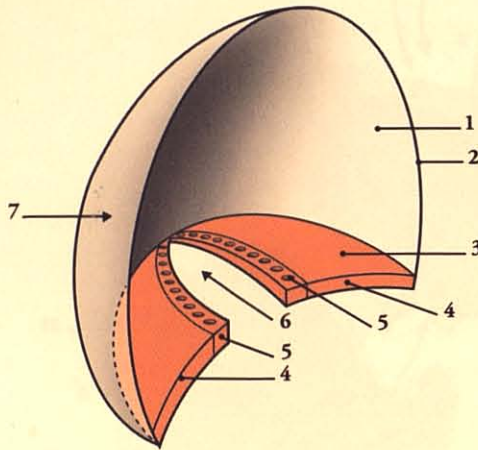


FIG. 3.4. Parties de l'os frontal (vue schématique postéro-latérale)

- |                            |                        |
|----------------------------|------------------------|
| 1. écaille (gris)          | 5. partie nasale       |
| 2. bord pariétal           | 6. incisure ethmoïdale |
| 3. partie orbitaire (rose) | 7. face externe        |
| 4. bord post.              |                        |

L'os frontal est le plus exposé dans les traumatismes antérieurs du crâne.

### A | ÉCAILLE DU FRONTAL

#### 1 | La face externe (fig. 3.5)

Elle est convexe et comprend les surfaces antérieure et temporales.

##### a) La surface antérieure

Elle présente de chaque côté et de haut en bas :

- la *tubérosité frontale*<sup>4</sup>. Elle est située à environ 3 cm au-dessus du bord supra-orbitaire. Elles sont de taille variable et plus saillantes chez le sujet jeune, et chez l'adulte féminin ;

- l'*arcade sourcilière*. C'est une saillie arciforme à concavité inférieure, reliée à l'autre par une surélévation médiane et lisse, la *glabelle*. Elles sont plus proéminentes chez l'homme, et sans rapport avec la taille des sinus frontaux qu'elles contiennent ;
- le *bord supra-orbitaire* des cavités orbitaires. Plus saillant latéralement, il se termine par le processus zygomatic qui s'articule avec l'os zygomatic. Il présente dans son tiers médial l'*incisure supra-orbitaire*, et plus médialement l'*incisure frontale*<sup>5</sup>.

##### b) Les surfaces temporales

Chacune est limitée, en avant, par la ligne temporale, qui part du processus zygomatic, et s'incurve en haut et en arrière, pour se continuer avec la ligne temporale supérieure du pariétal. Elle donne insertion au muscle temporal.

### 2 | La face interne (fig. 3.6)

Elle est concave et présente :

##### a) Sur la ligne médiane

- Le *sillon du sinus sagittal supérieur*
- La *crête frontale*

Elle prolonge en bas les bords réunis du sillon du sinus sagittal supérieur.

L'extrémité inférieure de la crête forme une petite échancrure, qui est transformée en un orifice, le *foramen caecum*, en s'articulant avec la crista galli.

La faux du cerveau se fixe sur les bords du sillon du sinus sagittal supérieur et sur la crête frontale.

##### b) De chaque côté

Des *fossettes granuleuses* sont situées de part et d'autre du sillon du sinus sagittal supérieur et plus latéralement des empreintes des gyrus cérébraux, et des sillons vasculaires méningés.

Ces sillons vasculaires ne doivent pas être confondus à la radiographie avec un trait de fracture.

4. Syn. : éminence frontale.

5. Il est foramen frontal sur 50 % des crânes.

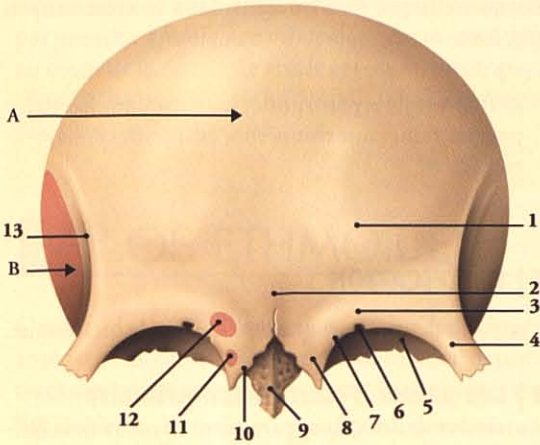


FIG. 3.5. Os frontal (vue antérieure)

- |                                       |                               |
|---------------------------------------|-------------------------------|
| A. surface antérieure                 | 6. incisure supra-orbitaire   |
| B. surface temporale<br>(m. temporal) | 7. incisure frontale          |
| 1. tubérosité frontale                | 8. suture frontale            |
| 2. glabelle                           | 9. épine nasale               |
| 3. arcade sourcilière                 | 10. bord nasal                |
| 4. processus zygomatique              | 11. m. abaisseur du sourcil   |
| 5. partie orbitaire                   | 12. m. corrugateur du sourcil |
|                                       | 13. ligne temporale           |

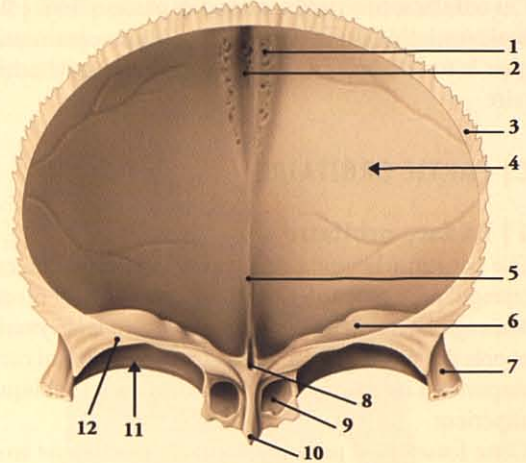


FIG. 3.6. Os frontal (vue postérieure)

- |                                  |                          |
|----------------------------------|--------------------------|
| 1. fossette granulaire           | 7. processus zygomatique |
| 2. sillon du sinus sagittal sup. | 8. foramen caecum        |
| 3. bord pariétal                 | 9. cellule frontale      |
| 4. face int. de l'écaille        | 10. épine nasale         |
| 5. crête frontale                | 11. toit de l'orbite     |
| 6. partie orbitaire              | 12. bord post.           |

### 3 | Le bord pariétal

Il est épais, dentelé, et biseauté aux dépens de sa face interne. Il s'articule, en haut, avec les pariétaux, et en bas avec les grandes ailes du sphénoïde.

### B | PARTIE NASALE (fig. 3.7)

Elle est située entre les parties orbitaires et présente :

#### 1 | Le bord nasal<sup>6</sup>

Dentelé, et en forme d'un V ouvert en bas, il s'articule médialement avec l'os nasal, et latéralement, avec le processus frontal du maxillaire et l'os lacrymal.

#### 2 | L'épine nasale du frontal

Elle est médiane de forme pyramidale triangulaire, avec un apex inférieur. Sa face antérieure s'articule avec les os nasaux, sa crête postérieure, avec la lame perpendiculaire de l'ethmoïde.

### 3 | L'incisure ethmoïdale

Située en arrière de l'épine nasale, elle forme un U ouvert en arrière, dans lequel vient s'encaster la lame criblée de l'ethmoïde. Ses bords latéraux présentent des cellules frontales qui s'opposent aux cellules ethmoïdales antérieures.

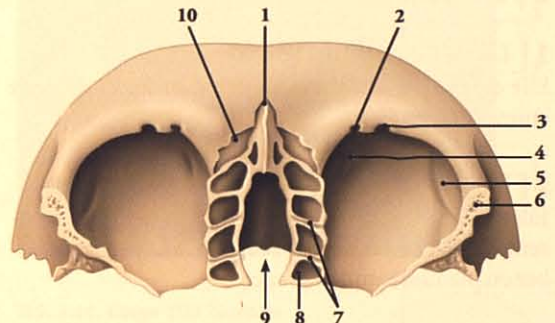


FIG. 3.7. Os frontal (vue inférieure)

- |                              |                                     |
|------------------------------|-------------------------------------|
| 1. épine nasale (crête inf.) | 7. sillons ethmoïdaux ant. et post. |
| 2. incisure frontale         | 8. cellule frontale                 |
| 3. incisure supra-orbitaire  | 9. incisure ethmoïdale              |
| 4. fossette trochléaire      | 10. bord nasal                      |
| 5. fosse lacrymale           |                                     |
| 6. processus zygomatique     |                                     |

6. Ancien. : échancrure nasale.

Ces cellules sont séparées entre elles par les sillons ethmoïdaux antérieur et postérieur<sup>7</sup>. Ils font communiquer la fosse crânienne antérieure avec la cavité orbitaire.

## C | PARTIE ORBITAIRE

### 1 | La face orbitaire

Elle constitue la voûte de la cavité orbitaire. Elle est triangulaire à base antérieure, concave et lisse. Près de son angle latéral, se trouve la *fosse de la glande lacrymale* et près de l'angle médial, la *fossette trochléaire* qui correspond à l'insertion de la trochlée du muscle oblique supérieur.

Cette fossette est parfois remplacée par l'épine trochléaire.

### 2 | La face interne

Convexe et irrégulière, elle est marquée par des empreintes digitales correspondant aux gyrus du lobe frontal.

C'est la voie d'abord des tumeurs situées derrière le bulbe de l'œil.

### 3 | Le bord postérieur

Mince et horizontal, il s'articule avec la petite aile du sphénoïde.

## D | STRUCTURE

### 1 | L'écaille de l'os frontal

Elle est épaisse et constituée d'un diploë et de deux lames d'os compact.

### 2 | La partie orbitaire

Elle est constituée d'os compact, est mince et transparente dans les deux tiers postérieurs. Elle peut se résorber en plaques à un âge avancé.

### 3 | Les sinus frontaux<sup>8</sup>

Au nombre de deux, droit et gauche, ils sont de dimensions variables et situés dans la partie médiale des arca-

des sourcilières. Ils s'ouvrent dans le méat moyen (fig. 3.8).

La fracture de la paroi postérieure du sinus frontal peut entraîner une rhinorrhée de liquide céphalo-rachidien.

## E | OSSIFICATION

L'os frontal procède d'une ossification de membrane.

### 1 | Les points d'ossification primaire

Au nombre de deux, ils apparaissent au cours de la huitième semaine de la vie intra-utérine, au-dessus de chaque arcade sourcilière, pour former la moitié correspondante de l'os.

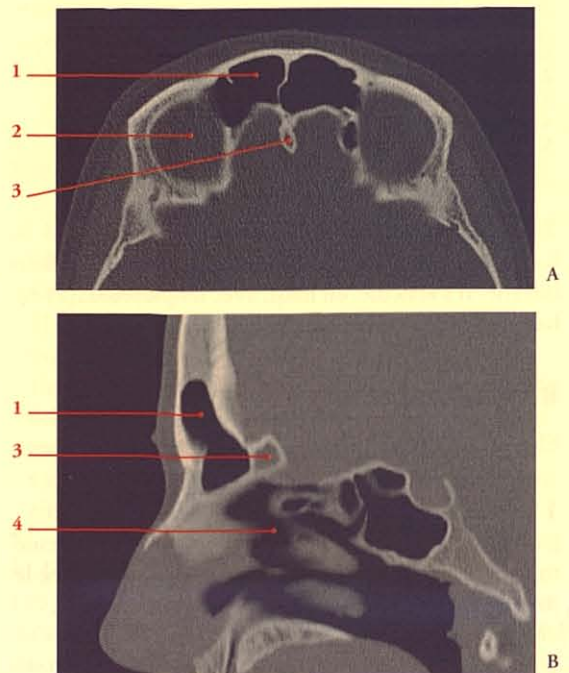
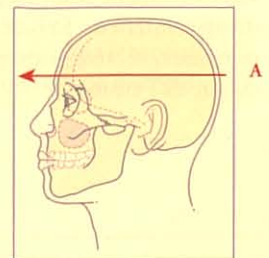


FIG. 3.8. Coupes TDM des sinus frontaux (clichés Dr T. Diesce)

- A. coupe transversale (axiale)  
B. coupe sagittale

1. sinus frontal
2. toit de l'orbite
3. crista galli
4. fosse nasale



7. Voir ethmoïde.

8. Voir sinus paranasaux.

À la naissance, l'os est constitué de deux parties séparées par une *suture frontale ou métopique*; leur union débute au cours de la deuxième année et la suture métopique disparaît habituellement au cours de la huitième année. Elle peut parfois persister.

## 3.2 OS ETHMOÏDE

L'ethmoïde est un os impair et symétrique de la partie antérieure du crâne. Il participe à la formation des orbites et des cavités nasales. Il est constitué de quatre parties :

- la *lame criblée*, disposée horizontalement entre les labyrinthes ethmoïdaux;
- la *lame perpendiculaire*, verticale et médiane, appendue à la lame criblée;
- les *deux labyrinthes ethmoïdaux*, masses latérales contenant les cellules ethmoïdales (fig. 3.9, 3.10 et 3.11).

Les fractures de la lame criblée peuvent entraîner une rhinorrhée de liquide cérébro-spinal.

### 2 | Les points d'ossification secondaire

Au nombre de deux, ils apparaissent à la dixième année pour l'épine nasale.

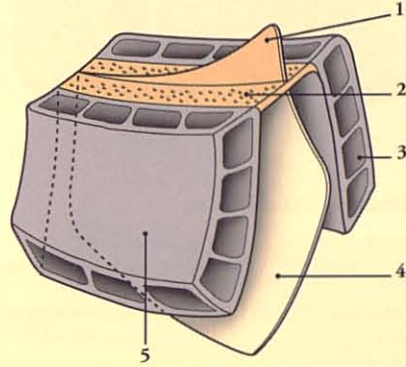


FIG. 3.9. Parties de l'ethmoïde (vue schématique antéro-latérale)

- |                         |                         |
|-------------------------|-------------------------|
| 1. crista galli         | 4. lame perpendiculaire |
| 2. lame criblée         | 5. lame orbitaire       |
| 3. labyrinthe ethmoïdal |                         |

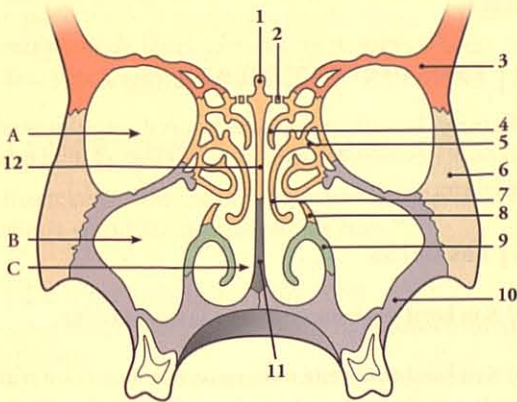


FIG. 3.10. Coupe frontale de la face osseuse

- |                         |                          |
|-------------------------|--------------------------|
| A. orbite               | 6. os zygomatique        |
| B. sinus maxillaire     | 7. cornet nasal moyen    |
| C. fosse nasale         | 8. processus unciné      |
| 1. crista galli         | 9. cornet nasal inf.     |
| 2. lame criblée         | 10. maxillaire           |
| 3. os frontal           | 11. vomer                |
| 4. cornet nasal sup.    | 12. lame perpendiculaire |
| 5. labyrinthe ethmoïdal |                          |

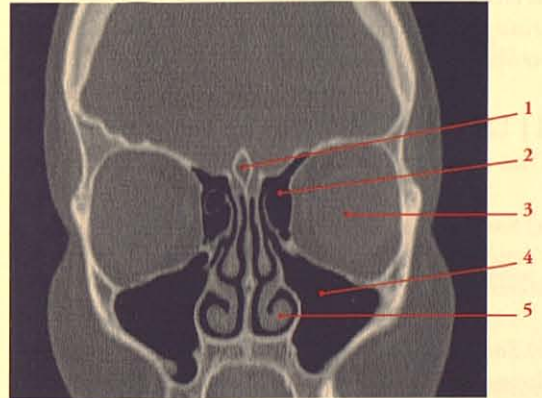
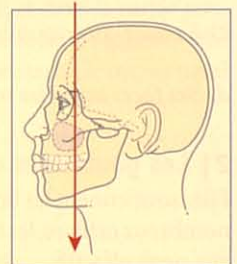


FIG. 3.11. Coupe TDM coronale de la face (cliché Dr T. Diesce)

- |                         |
|-------------------------|
| 1. crista galli         |
| 2. labyrinthe ethmoïdal |
| 3. orbite               |
| 4. sinus maxillaire     |
| 5. cornet nasal inf.    |



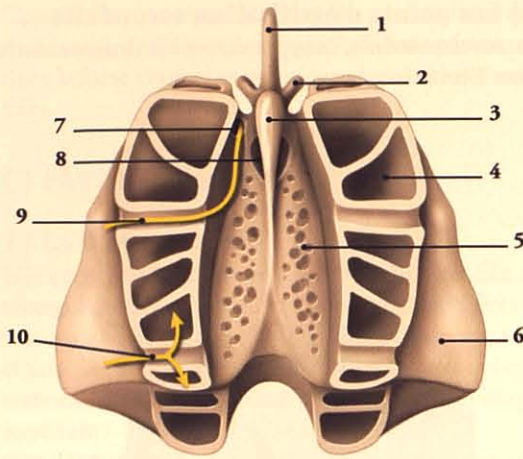


FIG. 3.12. Ethmoïde (vue supérieure)

- |                            |                                   |
|----------------------------|-----------------------------------|
| 1. lame perpendiculaire    | 6. lame orbitaire                 |
| 2. aile de la crista galli | 7. foramen ethmoïdal              |
| 3. crista galli            | 8. fente ethmoïdale               |
| 4. cellule ethmoïdale      | 9. sillon et n. ethmoïdaux ant.   |
| 5. lame criblée            | 10. sillon et n. ethmoïdaux post. |

## A | LAME CRIBLÉE (fig. 3.12)

Encastrée dans l'incisure ethmoïdale de l'os frontal, elle s'étend d'un labyrinthe à l'autre et forme le toit des cavités nasales.

Sa face supérieure comprend : dans le plan médian, la *crista galli* et de chaque côté, sagittalement, les *gouttières olfactives*.

### 1 | La crista galli<sup>9</sup>

C'est une crête triangulaire et mousse.

a) *Son bord antérieur* est court, vertical et épais. Il s'articule avec le frontal par deux processus, les *ailes de la crista galli*, qui limitent le foramen caecum.

b) *Son bord postérieur* est long, mince et incliné. Il donne insertion à la faux du cerveau.

c) *Sa base* correspond à la lame criblée.

d) *Ses faces latérales* sont lisses et bombées.

### 2 | Les gouttières olfactives

Elles soutiennent les bulbes olfactifs et sont percées de nombreux orifices, les foramens ethmoïdaux, destinés aux nerfs olfactifs.

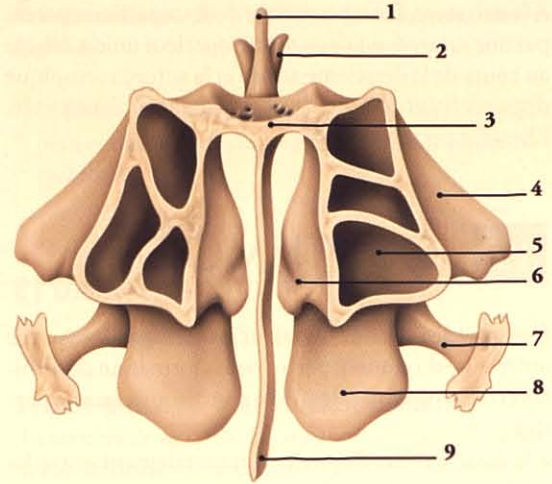


FIG. 3.13. Ethmoïde (vue postérieure)

- |                            |                         |
|----------------------------|-------------------------|
| 1. crista galli            | 6. cornet nasal sup.    |
| 2. aile de la crista galli | 7. processus unciné     |
| 3. lame criblée            | 8. cornet nasal moyen   |
| 4. lame orbitaire          | 9. lame perpendiculaire |
| 5. cellule ethmoïdale      |                         |

Contre la crista galli se trouve la fente ethmoïdale, contenant un prolongement de la dure-mère et les nerfs terminaux<sup>10</sup>.

En avant de chaque gouttière olfactive se trouve le *foramen ethmoïdal* traversé par le nerf ethmoïdal antérieur.

## B | LAME PERPENDICULAIRE (fig. 3.13)

Elle forme la partie antéro-supérieure du septum nasal. Souvent déviée latéralement, elle est fine, plate et quadrilatère.

### 1 | Les bords

a) *Son bord supérieur* est fixé à la lame criblée.

b) *Son bord antérieur*, oblique en bas et en avant, s'articule avec l'épine nasale du frontal et avec la crête des os nasaux.

c) *Son bord postérieur*, oblique en bas et en arrière, s'articule en haut avec la crête du sphénoïde et en bas avec le vomer.

9. En raison de son aspect en crête de coq.

10. Les nerfs terminaux sont considérés comme les véritables premiers nerfs crâniens dont la fonction serait végétative.



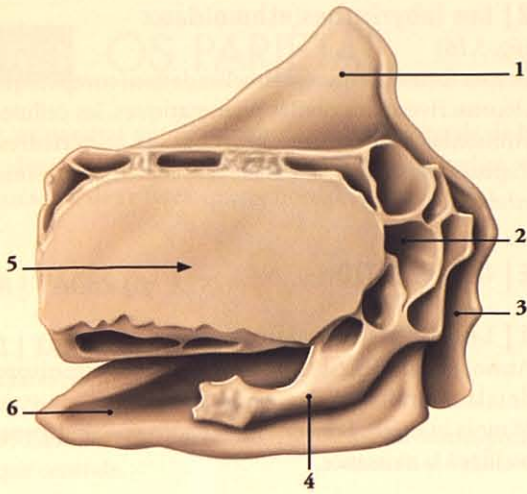


FIG. 3.14. Os ethmoïde (vue latérale)

1. crista galli
2. cellules du labyrinthe ethmoïdal
3. lame perpendiculaire
4. processus unciforme
5. lame orbitaire
6. cornet moyen

d) Son bord inférieur, plus épais, s'articule avec le cartilage septal du nez.

## 2 | Les surfaces latérales

Recouvertes de la muqueuse nasale, elles sont lisses à l'exception de leurs parties supérieures creusées de sillons pour les nerfs olfactifs.

## C | LABYRINTHES ETHMOÏDAUX<sup>11</sup>

Chaque labyrinthe a la forme d'un parallépipède irrégulier, à grand axe sagittal avec six faces.

### 1 | La lame orbitaire<sup>12</sup> (fig. 3.14)

Lisse et fine, elle forme une partie de la paroi médiale de l'orbite.

### 2 | La face nasale ou médiale (fig. 3.15)

Elle constitue une partie de la paroi latérale de la cavité nasale. Elle est irrégulière par le relief des cornets ethmoïdaux, lamelles osseuses recourbées en bas et latéralement.

a) Le cornet nasal supérieur a une base d'implantation oblique en bas et en arrière. Il forme la limite supérieure du méat nasal supérieur.

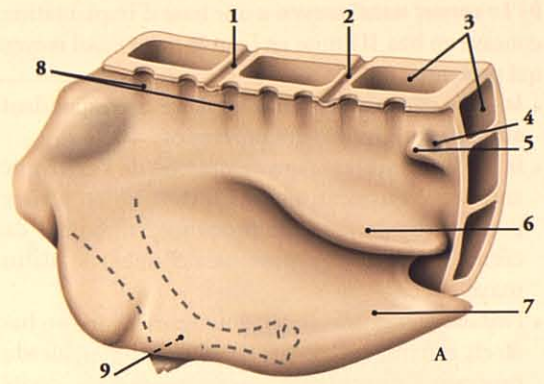


FIG. 3.15. Ethmoïde (vue médiale schématique avec résection des cornets nasaux en B)

- |                              |                                       |
|------------------------------|---------------------------------------|
| A. face sup.                 | 8. sillon des nn. olfactifs           |
| B. face post.                | 9. processus unciné                   |
| 1. sillon ethmoïdal ant.     | 10. méat nasal sup.                   |
| 2. sillon ethmoïdal post.    | 11. méat nasal moyen                  |
| 3. cellules ethmoïdales      | 12. bulle ethmoïdale                  |
| 4. récessus sphéno-ethmoïdal | 13. hiatus semi-lunaire               |
| 5. cornet nasal suprême      | 14. infundibulum ethmoïdal            |
| 6. cornet nasal sup.         | 15. ouverture du sinus ethmoïdal ant. |
| 7. cornet nasal moyen        |                                       |

Au-dessus de ce cornet, on note la présence de sillons verticaux pour les filets olfactifs et dans la partie postérieure une petite dépression, le récessus sphéno-ethmoïdal cerné par une crête inconstante, le cornet nasal suprême.

11. Ancien. : masses latérales.  
12. Ancien. : os planum ou lame papyracée.

**b) Le cornet nasal moyen** a une base d'implantation concave en bas. Il limite en haut le *méat nasal moyen* qui présente :

- la *bulle ethmoïdale*, saillie ovalaire correspondant aux cellules ethmoïdales moyennes ;
- le *processus unciné*<sup>13</sup> qui se détache de l'extrémité antérieure du méat moyen. Il descend en arrière pour s'articuler avec le processus ethmoïdal du cornet inférieur. Il obture partiellement le hiatus maxillaire ;
- l'*infundibulum ethmoïdal*, gouttière oblique en bas et en arrière, qui sépare la bulle ethmoïdale du processus unciné. Son ouverture dans la cavité nasale constitue le *hiatus semi-lunaire*. Dans l'*infundibulum ethmoïdal* s'ouvrent les sinus frontal, maxillaire, ethmoïdaux antérieurs et postérieurs.

### 3 | La face supérieure

Elle prolonge latéralement la lame criblée et s'articule avec la surface ethmoïdale du frontal.

Elle est creusée de cellules et de deux sillons : les *sillons ethmoïdaux antérieur et postérieur*.

### 4 | La face inférieure

Creusée de cellules, elle regarde en bas et latéralement. Elle s'articule avec la face interne du maxillaire en avant, et le processus orbitaire du palatin, en arrière.

### 5 | La face antérieure

Biseautée aux dépens de sa face latérale et de sa face inférieure, elle est creusée de cellules et s'articule avec l'os lacrymal et le processus frontal du maxillaire.

### 6 | La face postérieure

Creusée de cellules, elle s'unit à la face antérieure du corps du sphénoïde.

## D | STRUCTURE

### 1 | La crista galli

Constituée de tissu spongieux, elle peut présenter un petit sinus aérique.

## 2 | Les labyrinthes ethmoïdaux

(fig. 3.16)

Ils sont formés de minces lamelles de tissu compact qui circonscrivent des cavités pneumatiques, les cellules ethmoïdales antérieures, moyennes et postérieures. Tapissées de muqueuse nasale, elles constituent le *sinus ethmoïdal*.

## E | OSSIFICATION

### 1 | Les points d'ossification primaire

Au nombre de deux, un par labyrinthe (situé au niveau de la lame orbitaire), ils apparaissent au cours du 4<sup>e</sup> ou 5<sup>e</sup> mois in utero. Les labyrinthes sont complètement ossifiés à la naissance.

### 2 | Le point d'ossification secondaire

Destiné à la lame perpendiculaire, il apparaît à la fin de la 1<sup>re</sup> année. L'ossification s'étend au cours de la 2<sup>e</sup> année vers la lame criblée.

La fusion avec le sphénoïde a lieu à 25 ans.

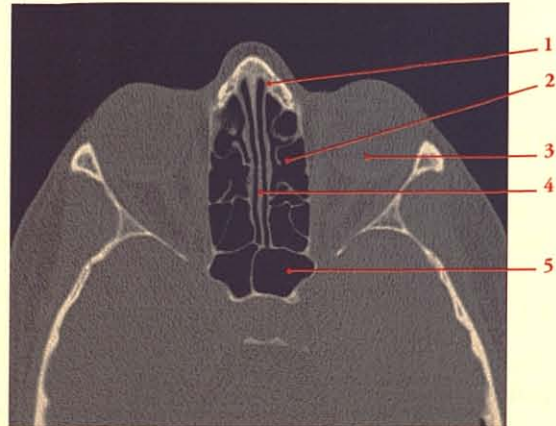


FIG. 3.16. Coupe TDM transversale de la face (cliché Dr T. Diesce)

1. os nasal
2. labyrinthe ethmoïdal
3. orbite
4. lame perpendiculaire
5. cellule sphéno-ethmoïdale

13. Ancien. : unciniforme.

### 3.3 OS PARIÉTAL

L'os pariétal est un os pair de la partie latérale de la calvaria. Il a la forme d'un quadrilatère irrégulier, et présente deux faces, quatre bords et quatre angles.

#### A | FACES (fig. 3.17)

##### 1 | La face externe

Elle est convexe et lisse. Elle présente :

a) **La tubérosité pariétale**<sup>14</sup>, légère surélévation, presque centrale.

b) **Les lignes temporales supérieure et inférieure.** Situées au-dessous de la tubérosité pariétale, elles forment deux arcs concentriques à convexité supérieure :

- sur la ligne temporale supérieure, se fixe le fascia temporal;
- sous la ligne temporale inférieure s'insère le muscle temporal.

c) **Le foramen pariétal externe.** Situé près des bords sagittal et occipital, il livre passage à une veine émissaire du sinus sagittal supérieur.

##### 2 | La face interne

Elle est concave et marquée par :

a) **Les empreintes des gyrus cérébraux**

b) **Les sillons vasculaires** pour les rameaux des vaisseaux méningés moyens. Ces sillons partent de l'angle sphénoïdal, et de la partie moyenne du bord squameux pour se diriger en haut et en arrière.

c) **Le demi-sillon du sinus sagittal supérieur.** Il longe le bord sagittal. La faux du cerveau s'attache sur ses bords.

d) **Les granulations fovéolaires.** Elles sont situées près de la gouttière du sinus sagittal, et logent des granulations arachnoïdiennes<sup>15</sup>.

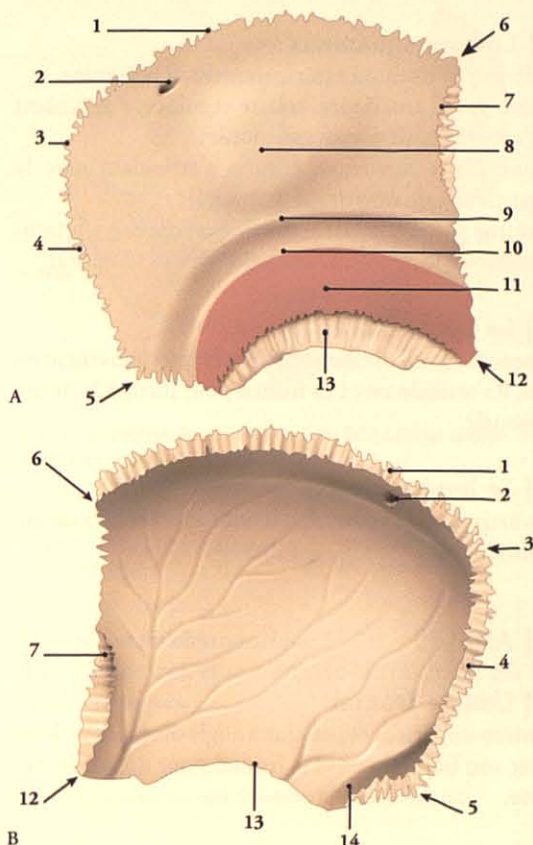


FIG. 3.17. Os pariétal droit

- |                     |                              |
|---------------------|------------------------------|
| A. vue externe      | 7. bord frontal              |
| B. vue interne      | 8. bosse pariétale           |
| 1. bord sagittal    | 9. ligne temporale sup.      |
| 2. foramen pariétal | 10. ligne temporale inf.     |
| 3. angle occipital  | 11. m. temporal              |
| 4. bord occipital   | 12. angle sphénoïdal         |
| 5. angle mastoïdien | 13. bord squameux            |
| 6. angle frontal    | 14. sillon du sinus sigmoïde |

Elles sont plus prononcées dans les crânes des personnes âgées.

#### B | BORDS

Ils sont tous dentelés.

14. Ancien. : bosse pariétale.

15. Ancien. : granulations de Pacchioni.

### 1 | Le bord sagittal

Plus long et épais, il s'articule avec son homologue pour former la suture sagittale.

### 2 | Le bord squameux

Inférieur et biseauté extérieurement, il présente :

- une partie antérieure, courte et mince, s'articulant avec la grande aile du sphénoïde ;
- une partie moyenne, arquée, s'articulant avec la partie squameuse de l'os temporal ;
- et une partie postérieure, courte et épaisse, s'articulant avec le processus mastoïde de l'os temporal.

### 3 | Le bord frontal

Biseauté extérieurement en haut et intérieurement en bas, il s'articule avec l'os frontal pour former la suture coronale.

### 4 | Le bord occipital

Il s'articule avec l'os occipital pour constituer la suture lambdoïde.

## C | ANGLES

### 1 | L'angle frontal

Antéro-supérieur et presque à angle droit, il s'articule avec son homologue et le frontal pour définir le *bragma*.

### 2 | L'angle sphénoïdal<sup>16</sup>

Antéro-inférieur, il s'articule avec le frontal, la grande aile du sphénoïde et la partie squameuse du temporal

pour définir le *ptériorion*<sup>17</sup>. Sa face interne est marquée par une gouttière profonde (parfois un canal) pour la branche frontale des vaisseaux méningés moyens.

### 3 | L'angle mastoïdien

Postéro-inférieur et mousse, il s'articule avec l'os occipital et le *processus* mastoïde de l'os temporal pour définir l'*astériorion*. Sur sa face interne se trouve la gouttière large du sinus sigmoïde.

### 4 | L'angle occipital

Postéro-supérieur et arrondi, il s'articule avec son homologue et l'occipital pour définir le *lambda*.

## D | STRUCTURE

Il est constitué de deux tables externe et interne d'os compact, séparées par de l'os spongieux, le diploé.

## E | OSSIFICATION

L'os pariétal procède d'une ossification de membrane.

Deux points d'ossification primaire apparaissent, l'un au-dessus de l'autre, au niveau du tubercule pariétal à la huitième semaine de développement. Ces centres s'unissent rapidement, et l'ossification s'étend de manière centrifuge vers les bords.

À la naissance, les lignes temporales sont situées très bas ; elles n'atteignent leur position définitive qu'après l'éruption des molaires.

Occasionnellement, l'os pariétal est subdivisé en partie supérieure et en partie inférieure par une suture antéro-postérieure.

16. Ancien. : angle de Welcker.

17. Dans certains crânes, l'os frontal s'articule avec l'écaïlle de l'os temporal, et dans ce cas, l'os pariétal ne rejoint pas la grande aile du sphénoïde.

## 3.4 OS SPHÉNOÏDE

L'os sphénoïde est un os impair et symétrique qui s'articule avec tous les os du crâne. Il appartient essentiellement à la base du crâne et constitue un os fondamental du point de vue morphologique et fonctionnel. Situé à la partie moyenne de la base du crâne, l'os sphénoïde est constitué :

- d'une partie médiane, le *corps*,
- de deux expansions bilatérales, les *petites et grandes ailes*,
- et de deux prolongements inférieurs, les *processus ptérygoïdes* (fig. 3.18).

### A | CORPS DU SPHÉNOÏDE

Il est de forme cubique.

#### 1 | La face supérieure (fig. 3.19)

Elle présente d'avant en arrière :

##### a) Le jugum sphénoïdal

Surface quadrilatère et lisse, il est légèrement déprimé de chaque côté de la ligne médiane. En continuité avec la face supérieure des petites ailes, il présente un prolongement antérieur et médian, le *processus ethmoïdal du sphénoïde* qui s'articule avec la lame criblée de l'ethmoïde.

FIG. 3.19. Sphénoïde (les ailes gauches n'ont pas été représentées; vue interne)

1. processus éthmoïdal
2. limbus sphénoïdal
3. sillon préchiasmatisque
4. tubercule de la selle
5. processus clinéoïde moyen
6. petite aile
7. grande aile
8. fente orbitaire sup.
9. foramen rond
10. foramen ovale
11. foramen épineux et épine du sphénoïde
12. jugum sphénoïdal
13. canal optique
14. processus clinéoïde ant.
15. fosse hypophysaire
16. processus clinéoïde post.
17. dos de la selle
18. lingula sphénoïdale
19. partie basilaire de l'occipital

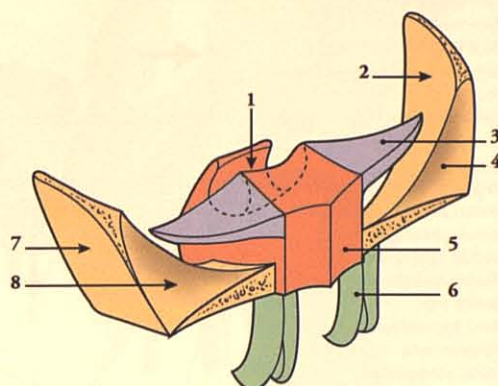
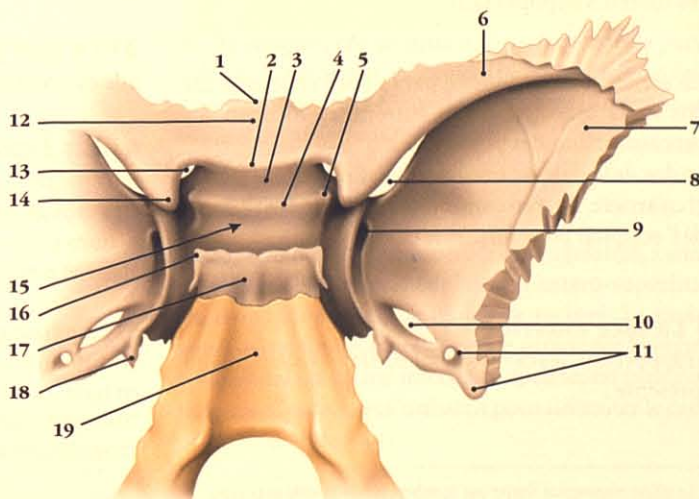


FIG. 3.18. Parties du sphénoïde (vue schématique antéro-supérieure droite)

- |                   |                         |
|-------------------|-------------------------|
| 1. selle turcique | 5. corps                |
| 2. face cérébrale | 6. processus ptérygoïde |
| 3. petite aile    | 7. face temporale       |
| 4. grande aile    | 8. face orbitaire       |

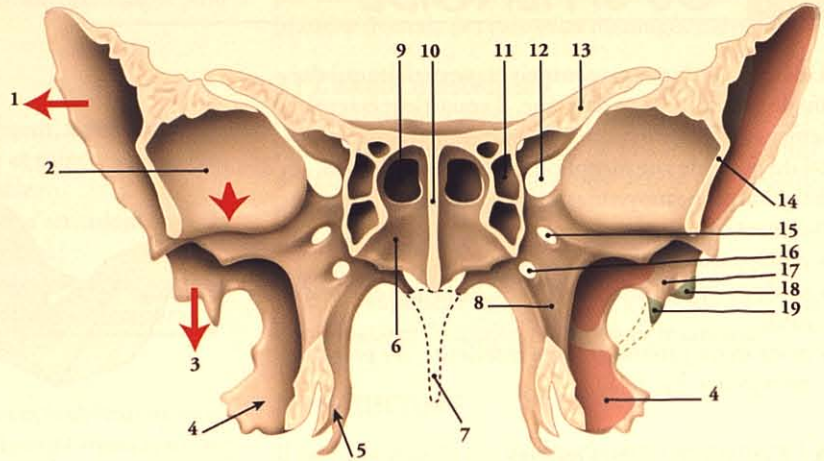
##### b) Le sillon préchiasmatisque<sup>18</sup>

Il est transversal, et se continue latéralement par les canaux optiques.

18. Son bord antérieur était dénommé limbus sphénoïdal.

**FIG. 3.20. Sphénoïde**  
(vue antérieure)

1. face temporale (m. temporal)
2. face orbitaire
3. face maxillaire
4. face latérale du processus ptérygoïde (m. ptérygoïdien lat.)
5. face médiale du processus ptérygoïde
6. cornet sphénoïdal
7. vomer
8. face ant. du processus ptérygoïde
9. ouverture du sinus sphénoïdal
10. crête sphénoïdale
11. cellule sphénoïdale
12. fissure orbitaire sup.
13. petite aile
14. bord zygomatique
15. foramen rond
16. canal ptérygoïdien
17. épine du sphénoïde
18. lig. sphéno-mandibulaire
19. lig. ptérygo-épineux



### c) La selle turcique

C'est une excavation en forme de selle, convexe transversalement.

- En avant, elle est limitée par une éminence transversale, le *tubercule de la selle*.
- La partie profonde ou *fosse hypophysaire* loge l'hypophyse. Son versant antérieur présente une crête inconstante, la *crête synostosique*, dont les extrémités forment les processus clinéoïdes moyens<sup>19</sup>.

La fosse hypophysaire est agrandie et amincie dans les tumeurs hypophysaires.

- En arrière, elle est limitée par le bord supérieur du dos de la selle<sup>20</sup> dont les extrémités forment les processus clinéoïdes postérieurs. Le dos de la selle est une lame aplatie, inclinée en bas et en arrière. Il est en continuité avec la partie basilaire de l'occipital pour former le clivus.

## 2 | La face antérieure (fig. 3.20)

En rapport avec les cavités nasales, elle est rectangulaire et présente :

### a) La crête sphénoïdale antérieure

Médiane et verticale, elle s'articule avec le bord postérieur de la lame perpendiculaire de l'ethmoïde. Son extrémité inférieure constitue le *rostrum sphénoïdal*.

### b) La partie antérieure du cornet sphénoïdal

Situé de chaque côté de la crête sphénoïdale, il est déprimé en gouttière verticale. Dans sa partie supérieure se situe l'*ouverture du sinus sphénoïdal*.

c) **Plus latéralement**, l'ouverture des *cellules sphénoïdales* qui s'articulent avec le labyrinthe ethmoïdal, et le processus orbitaire du palatin.

## 3 | La face postérieure

Elle est soudée à la partie basilaire de l'occipital.

## 4 | Les faces latérales (fig. 3.21 et 3.22)

Sur chaque face s'implantent une petite aile, en haut et en avant, et une grande aile, en bas et en arrière. Leurs racines divisent la face latérale en deux parties, pré-alaire et rétro-alaire.

a) **La partie pré-alaire** constitue la paroi médiale de l'orbite. Elle se continue en arrière par le canal optique, en haut, et la fissure orbitaire supérieure, en bas.

19. Le sillon transversal limité par le tubercule de la selle et la crête synostosique est dénommé parfois sillon du sinus coronaire.

20. Ancien. : lame quadrilatère.

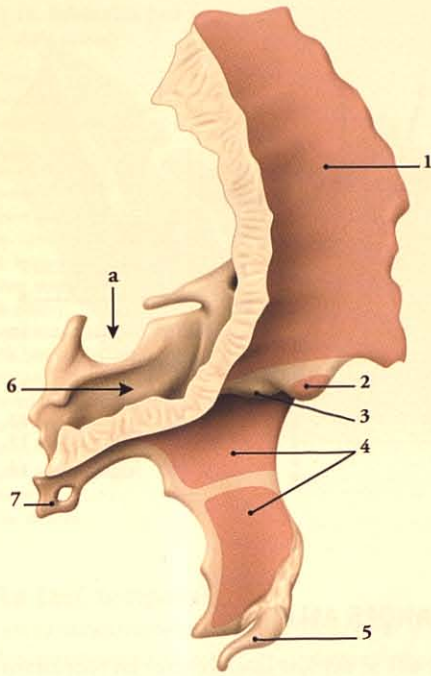


FIG. 3.21. Sphénoïde (vue latérale)

- |  |  |
|--|--|
| a. selle turcique  | 5. hamulus ptérygoïdien                  |
| 1. grande aile (m. temporal)   | 6. gouttière carotidienne                |
| 2. tubercule sphénoïdal (m. ptérygoïdien lat.)                       | 7. foramen épineux et épine du sphénoïde |
| 3. crête infra-temporale   |  |
| 4. lame latérale du processus ptérygoïdien (m. ptérygoïdien latéral) |  |

Sous le canal optique, le *tubercule infra-optique* donne insertion à l'anneau tendineux commun.

**b) La partie rétro-alaire** est en rapport avec le sinus caverneux. C'est une surface oblique en bas et en arrière, marquée par la *gouttière carotidienne*. Celle-ci, incurvée en S, présente dans sa partie inférieure un processus acéré, la *lingula sphénoïdale*.

### 5 | La face inférieure (fig. 3.23)

Elle constitue la partie la plus postérieure de la voûte des cavités nasales.

**a) Sur la ligne médiane**, la *crête sphénoïdale inférieure* rejoint en avant le rostrum sphénoïdal et s'articule avec le vomer.

Le rostrum sphénoïdal et le vomer limitent un canal borgne, le *canal voméro-rostral*.

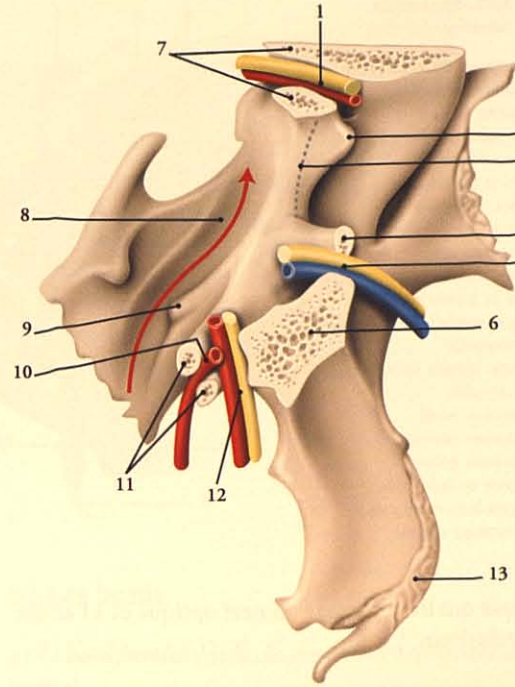


FIG. 3.22. Sphénoïde (vue latérale avec résection des ailes au niveau de leurs racines)

- |  |  |
|--|--|
| 1. canal optique (n. optique et a. ophthalmique) | 8. gouttière carotidienne                                    |
| 2. tubercule infra-optique                       | 9. lingula sphénoïdale                                       |
| 3. fissure orbitaire sup.                        | 10. foramen épineux et a. méningée moyenne                   |
| 4. racine ant. de la grande aile                 | 11. racine post. de la grande aile                           |
| 5. foramen rond (n. maxillaire et v. émissaire)  | 12. foramen ovale, n. mandibulaire et a. méningée accessoire |
| 6. racine moyenne de la grande aile              | 13. surface articulaire avec l'os palatin                    |
| 7. racines des petites ailes                     |  |

**b) De chaque côté**, se situe une surface lisse, la partie inférieure du *cornet sphénoïdal*<sup>21</sup>. Elle est triangulaire à base antérieure et répond latéralement au processus vaginal du processus ptérygoïde.

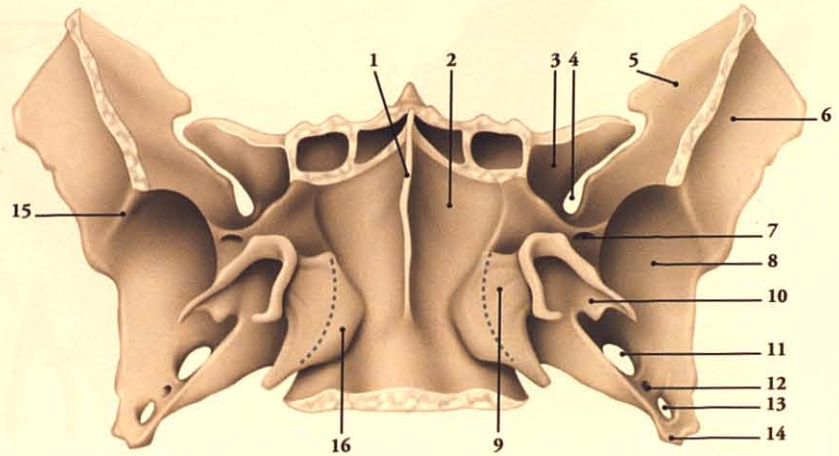
### B | PETITES AILES

Ce sont deux lames horizontales triangulaires, à sommet latéral. Elles naissent de la partie antéro-supérieure du corps du sphénoïde par deux racines. La racine supérieure, fine et plane, semble prolonger le jugum sphénoïdal ; la racine inférieure épaisse, est plus postérieure. Ces racines s'unissent pour délimiter le *canal*

21. Ancien : cornet de Bertin.

**FIG. 3.23. Sphénoïde**  
(vue inféro-antérieure)

1. crête sphénoïdale inf.
2. cornet sphénoïdal
3. petite aile
4. fissure orbitaire sup.
5. face orbitaire de la grande aile
6. face temporale de la grande aile
7. foramen rond
8. face maxillaire de la grande aile
9. lame médiale du processus ptérygoïde
10. lame latérale du processus ptérygoïde
11. foramen ovale
12. foramen pétreux
13. foramen épineux
14. épine du sphénoïde
15. crête infra-temporale
16. processus vaginal



*optique* qui livre passage au nerf optique et à l'artère ophtalmique.

### 1 | La face supérieure

Elle est lisse et en rapport avec la face inférieure du lobe frontal du cerveau.

### 2 | La face inférieure

Elle forme la paroi supérieure de l'orbite et le bord supérieur de la fissure orbitaire supérieure.

### 3 | Le bord antérieur

Il est biseauté aux dépens de la face inférieure, et s'articule avec la lame orbitaire du frontal.

### 4 | Le bord postérieur

Il est lisse, et en rapport avec la fissure orbitaire supérieure. Son extrémité médiale saillante constitue le processus clinéoïde antérieur. Sur ce processus se fixe l'extrémité antérieure du bord libre de la tente du cervelet<sup>22</sup>.

## C | GRANDES AILES

Chaque aile se déploie latéralement en redressant ses parties antérieure et latérale; d'où l'existence de quatre faces : cérébrale, temporale, orbitaire et maxillaire.

### 1 | La face cérébrale

Elle est concave et constitue une partie de la fosse crânienne moyenne. Elle est recouverte d'éminences mamillaires, d'impressions digitales, et présente dans sa partie médiale, d'avant en arrière :

- le *foramen rond*<sup>23</sup>, compris entre les racines antérieure et moyenne de la grande aile. Il contient le *nerf maxillaire*;
- le *foramen ovale*<sup>24</sup>, situé à 1 cm en arrière du précédent; il livre passage au *nerf mandibulaire*;
- le *foramen épineux*<sup>25</sup>, situé à 2 mm en arrière du foramen ovale; il livre passage aux *vaisseaux méningés moyens* et au rameau récurrent méningé du nerf mandibulaire;
- le *foramen pétreux*<sup>26</sup>, situé en arrière du foramen ovale; il contient le *nerf petit pétreux*;
- le *foramen veineux*<sup>27</sup>, inconstant et médial par rapport au foramen ovale; il contient une veine émissaire du sinus pétreux supérieur.

23. Ancien. : grand rond. Il est large de 3 à 5 mm.

24. Ancien. : trou ovale. Il mesure en moyenne 7 mm de longueur et 4 mm de largeur.

25. Ancien. : trou petit rond.

26. Ancien. : canal innominé d'Arnold.

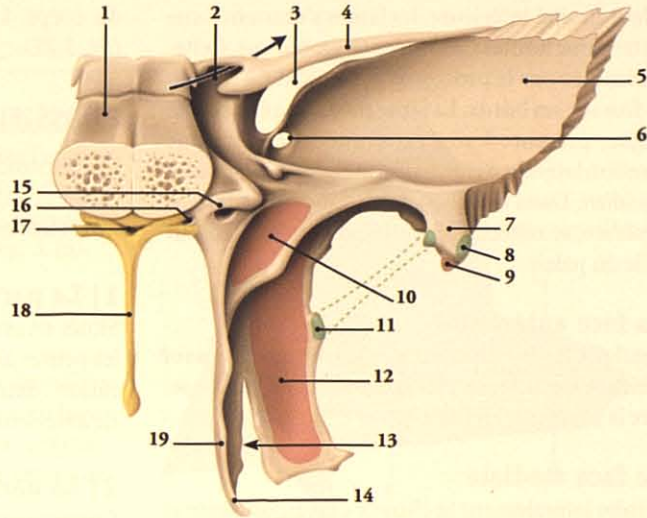
27. Ancien. : trou de Vésale.

22. Les processus clinéoïdes antérieur et moyen sont parfois réunis en un pont osseux qui transforme la gouttière carotidienne en un foramen carotido-clinoïdien.



FIG. 3.24. **Sphénoïde** (vue postérieure de la moitié droite)

1. corps
2. canal optique
3. fissure orbitaire sup.
4. petite aile
5. grande aile
6. foramen rond
7. épine du sphénoïde
8. lig. sphéno-mandibulaire
9. m. tenseur du voile du palais
10. fosse scaphoïde (m. tenseur du voile du palais)
11. processus et lig. ptérygo-épineux
12. aile latérale (m. ptérygoïdien médial)
13. incisure ptérygoïdienne
14. hamulus ptérygoïdien
15. canal ptérygoïdien
16. canal voméro-vaginal
17. canal voméro-rostral
18. vomer
19. aile médiale



## 2 | La face temporale

Elle est exocrânienne, convexe et divisée par une arête antéro-postérieure, la *crête infra-temporale* dont l'extrémité antérieure forme le *tubercule sphénoïdal*. La surface supérieure ou temporale donne insertion au muscle temporal. La surface inférieure ou infra-temporale présente dans sa partie postérieure l'ouverture des foramens ovale et épineux.

## 3 | La face orbitaire

Orientée en avant et médialement, elle constitue la partie postérieure de la paroi latérale de l'orbite. Elle est plane et quadrilatère avec :

- un bord supérieur, dentelé, s'articulant avec la lame orbitaire de l'os frontal;
- un bord latéral, s'articulant avec l'os zygomatique;
- un bord inférieur, limite supérieure de la fissure orbitaire inférieure;
- et un bord médial, limite inférieure de la fissure orbitaire supérieure.

## 4 | La face maxillaire<sup>28</sup>

Concave en bas, elle forme le toit de la *fosse ptérygo-palatine*. Dans sa partie médiale, s'ouvre le foramen rond. Elle donne insertion au muscle ptérygoïdien latéral.

28. Ancien. : infra-temporale.

## 5 | Les bords

a) **Le bord frontal** s'articule avec le bord sphénoïdal du frontal.

b) **Le bord pariétal** est court, horizontal et bisauté aux dépens de la face interne. Il s'articule avec l'angle antéro-inférieur du pariétal.

c) **Le bord squameux**, concave, s'articule avec l'écaille du temporal. Son extrémité inférieure se prolonge par l'*épine du sphénoïde* qui présente sur sa face médiale le *sillon de la corde du tympan*; elle donne insertion au muscle tenseur du voile du palais, et aux ligaments sphéno-mandibulaire et ptérygo-épineux.

d) **Le bord zygomatique**, vertical, s'articule avec le bord postéro-médial de l'os zygomatique.

## D | PROCESSUS PTÉRYGOÏDES

Les processus ptérygoïdes sont appendus verticalement à la face inférieure du corps et de la racine de la grande aile du sphénoïde (fig. 3.24).

### 1 | Constitution

Chaque processus est constitué par *deux lames, médiale et latérale*.

Dans leur moitié supérieure, les lames fusionnent par leurs bords antérieurs pour former la face antérieure du processus ptérygoïde et un angle dièdre ouvert en arrière, la *fosse ptérygoïde*.

Dans leur moitié inférieure, les lames s'écartent l'une de l'autre pour limiter l'*incisure ptérygoïdienne*. Celle-ci est comblée par le processus pyramidal du palatin qui se fixe sur ses bords. La lame médiale, plus étroite et longue, présente à son extrémité inférieure une incurvation latérale, à concavité inférieure, le *hamulus ptérygoïdien*. Dans la concavité, ou *sillon du hamulus ptérygoïdien*, se réfléchit le tendon du muscle tenseur du voile du palais.

## 2 | La face antérieure

Triangulaire à base supérieure, elle constitue la paroi postérieure de la fosse ptérygo-palatine. À sa base, s'ouvre le *canal ptérygoïdien*<sup>29</sup>.

## 3 | La face médiale

Elle limite latéralement la choane correspondante et s'articule en avant avec le processus sphénoïde de l'os palatin. Son extrémité supérieure se prolonge sur le corps du sphénoïde par une mince lamelle osseuse, le *processus vaginal*. Ce processus s'articule médialement avec l'aile du vomer pour délimiter le *canal voméro-vaginal*. Il délimite aussi, avec la lame verticale du palatin, le *canal palato-vaginal* (voir fig. 5.5).

## 4 | La face latérale

Elle forme une partie de la paroi médiale de la fosse infra-temporale et donne insertion au muscle ptérygoïdien latéral.

## 5 | La fosse ptérygoïde

Elle présente :

- sur son bord médial, en haut, une échancrure répondant à la trompe auditive ;
- sur son bord latéral, dans la partie moyenne, le *processus ptérygo-épineux*<sup>30</sup> ;
- dans sa partie supéro-médiale, une petite dépression ovale, la *fosse scaphoïde*, dans laquelle s'insère le muscle tenseur du voile du palais ;
- sur sa paroi latérale, l'insertion du muscle ptérygoïdien médial.

## E | STRUCTURE

Le sphénoïde est essentiellement constitué d'os compact. Les parties contenant de l'os spongieux sont les parties supérieure et antérieure des grandes ailes, la base des processus ptérygoïdes et la partie postérieure

du corps. Le corps est creusé du *sinus sphénoïdal* (fig. 3.25).

## F | OSSIFICATION

Le sphénoïde fait son apparition au 3<sup>e</sup> mois de la vie fœtale et se développe par 13 points d'ossification dont un est impair et médian.

### 1 | La partie pré-sphénoïdienne

Située en avant du tubercule de la selle, et comprenant les petites ailes, elle procède de quatre points d'ossification : deux pour les petites ailes et deux pour la partie antérieure du corps du sphénoïde.

### 2 | La partie post-sphénoïdienne

Comprenant le reste de l'os, elle procède de huit points d'ossification :

- deux points pour la partie postérieure du corps du sphénoïde ;
- deux points pour les grandes ailes et les lames latérales des processus ptérygoïdes ;
- deux points pour les lames médiales des processus ptérygoïdes ;
- deux points pour les lingulas sphénoïdales et la partie adjacente du corps.

### 3 | Le point rostral d'ossification

Il forme le rostrum sphénoïdal et la crête sphénoïdale.

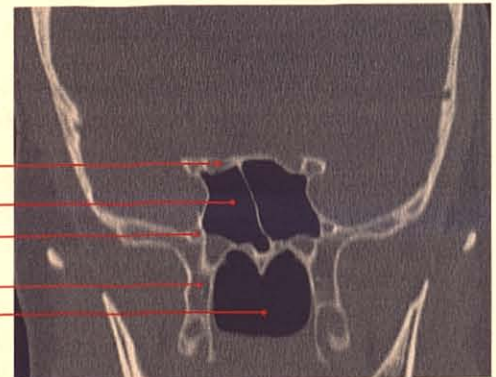


FIG. 3.25. Coupe TDM coronale du sphénoïde (cliché Dr T. Diesce)

1. canal optique
2. sinus sphénoïdal
3. foramen rond
4. processus ptérygoïde
5. naso-pharynx

29. Ancien. : canal vidien.

30. Ancien. : épine de Civinini.

## 3.5 OS TEMPORAL

L'os temporal est un os pair qui participe à la formation de la base du crâne et de la calvaria. Il renferme l'organe vestibulo-cochléaire. Il est constitué de trois parties embryologiquement différentes : la *partie pétreuse*, la *partie squameuse*, et la *partie tympanique* (fig. 3.26).

### A | PARTIE PÉTREUSE OU ROCHER

Elle a la forme d'un tétraèdre à base externe dont l'axe est oblique médialement en avant et un peu en haut. Elle présente trois faces, antérieure, postérieure et inférieure, trois bords, supérieur, postérieur et antérieur, une base et un apex.

#### 1 | La face antérieure (fig. 3.27)

Elle participe à la formation de la fosse crânienne moyenne et elle est en continuité avec la face cérébrale de la partie squameuse. Elle répond au lobe temporal et présente :

a) *L'empreinte trigéminal*, dépression située près de l'apex; elle loge le ganglion trigéminal.

b) *L'éminence arquée*, surélévation située au niveau du tiers postérieur. Elle est déterminée par le canal semi-circulaire supérieur et répond à la partie postérieure du canal facial.

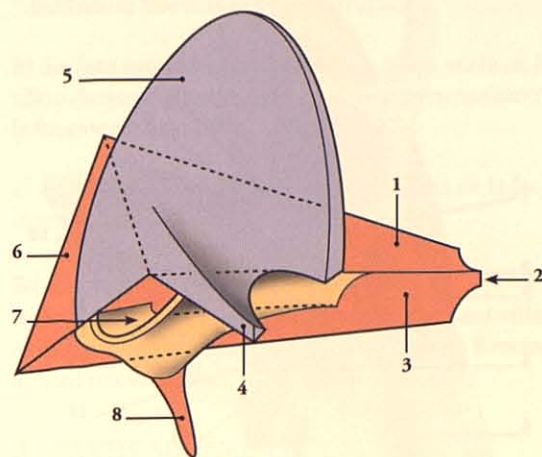


FIG. 3.26. Parties de l'os temporal (vue schématique antéro-latérale)

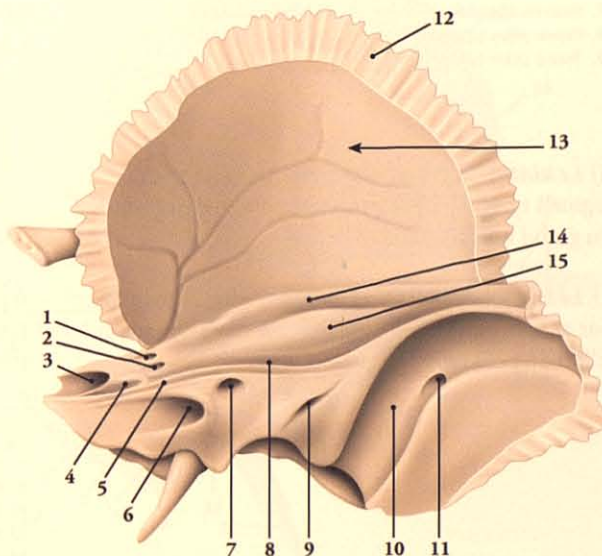
Bleu : partie squameuse  
Rouge : partie pétreuse  
Jaune : partie tympanique

- |                          |                         |
|--------------------------|-------------------------|
| 1. face ant.             | 5. face temporale       |
| 2. apex                  | 6. base                 |
| 3. face inf.             | 7. méat acoustique ext. |
| 4. processus zygomatique | 8. processus styloïde   |

c) *Le tegmen tympani*, mince lamelle osseuse antéro-latérale par rapport à l'éminence arquée. Il correspond au toit de la caisse du tympan.

FIG. 3.27. Temporal droit (vue interne)

1. hiatus du canal du n. petit pétreux
2. hiatus du canal du n. grand pétreux
3. canal carotidien
4. fosse trigéminal
5. sillon du sinus pétreux sup.
6. pore acoustique int.
7. fossa subarcuata
8. bord sup. de la partie pétreuse
9. ouverture ext. de l'aqueduc du vestibule
10. sillon du sinus sigmoïde
11. foramen mastoïdien
12. bord pariétal
13. face int. de la partie squameuse
14. tegmen tympani
15. éminence arquée



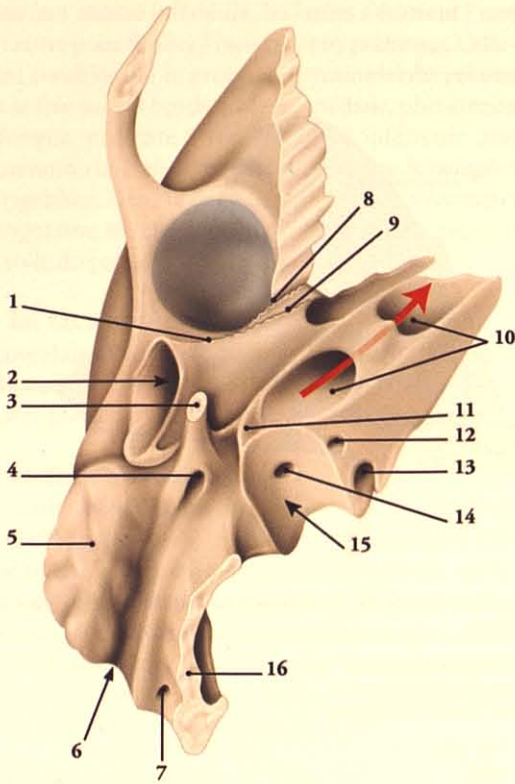


FIG. 3.28. Os temporal droit (vue inférieure)

- |                              |   |
|------------------------------|---|
| 1. fissure tympano-squameuse | 10. canal carotidien                        |
| 2. méat acoustique ext.      | 11. fossette pétreuse                       |
| 3. processus styloïde        | 12. ouverture ext. du canalicule cochléaire |
| 4. foramen stylo-mastoïdien  | 13. canalicule tympanique                   |
| 5. processus mastoïde        | 14. canalicule mastoïdien                   |
| 6. incisure mastoïdienne     | 15. fosse jugulaire                         |
| 7. foramen mastoïdien        | 16. bord occipital                          |
| 8. fissure pétro-squameuse   |   |
| 9. fissure pétro-tympanique  |   |

**d) Le hiatus du grand nerf pétreux**, situé en avant du tegmen tympani; il se prolonge en avant par le sillon du grand nerf pétreux.

**e) Le hiatus du petit nerf pétreux**, situé latéralement par rapport au précédent; il se prolonge aussi par le sillon du petit nerf pétreux.

## 2 | La face postérieure (fig. 3.28)

Elle forme la partie antérieure de la fosse crânienne postérieure et présente :

**a) Le pore acoustique interne**, situé au centre de la face; il prolonge le méat acoustique interne.

**b) L'ouverture de l'aqueduc du vestibule**, petite fente située en arrière du pore acoustique.

**c) La fossa subarcuata**, fente située au-dessus du pore acoustique.

## 3 | La face inférieure

Irrégulière, elle fait partie de la base externe du crâne. Elle présente dans sa partie moyenne **la fosse jugulaire**.

Cette fosse profonde loge le bulbe supérieur de la veine jugulaire interne. Sur sa paroi latérale s'ouvre le **canalicule mastoïdien**<sup>31</sup>. Sur son bord médial, se trouve l'**ouverture externe du canalicule cochléaire**.

**a) Latéralement à la fosse jugulaire** se situent :

- le **processus styloïde**<sup>32</sup>. C'est un processus acéré, vertical et long de 25 mm. Il donne insertion aux ligaments stylo-mandibulaire et stylo-hyoïdien, et aux muscles stylo-pharyngien, stylo-hyoïdien et stylo-glosse;
- le **foramen stylo-mastoïdien**. Situé en arrière du processus styloïde, il constitue l'ouverture du canal du nerf facial.

**b) En avant de la fosse jugulaire** siègent :

- le **foramen carotidien**, voie de passage de l'artère carotide interne;
- et la **fossette pétreuse**. Elle est située sur la crête séparant le foramen carotidien et la fosse jugulaire. Elle loge le ganglion tympanique du nerf glosso-pharyngien. Elle contient aussi l'**orifice du canalicule tympanique**<sup>33</sup>.

## 4 | Le bord supérieur<sup>34</sup>

Il limite les fosses crâniennes moyenne et postérieure. Il est parcouru par le **sillon du sinus pétreux supérieur**

31. Ancien. : ostium introïtus.

32. Du point de vue embryologique, il n'appartient pas au temporal.

33. Ancien. : orifice du canal de Jacobson.

34. Ancien. : arête du rocher.

et présente deux dépressions près de l'apex : le *sillon du nerf abducens*, et l'*incisure trigéminal* déterminée par le nerf trijumeau.

### 5 | Le bord antérieur

Il est divisé en deux parties :

- une partie latérale, soudée à la partie squameuse et articulaire avec le bord postéro-médial de la grande aile du sphénoïde ;
- et une partie médiale, libre, qui forme le bord postérieur du foramen déchiré.

### 6 | Le bord postérieur

- En avant, il s'articule avec l'occipital.
- En arrière, il présente l'incisure jugulaire qui délimite avec l'*incisure jugulaire* occipitale, le foramen jugulaire. Elle est subdivisée en deux parties par le *processus intra-jugulaire*.

### 7 | La base ou la partie mastoïdienne

(fig. 3.29)

a) *Sa face externe* présente :

- la *processus mastoïde*. C'est une saillie osseuse superficielle et apparente, située en arrière du méat acoustique externe. Il donne insertion aux muscles sterno-cléido-mastoïdien, splénius et longissimus de la tête ;

- l'*incisure mastoïdienne*. Inféro-médiale au processus mastoïde, elle se prolonge le long du bord occipital par le sillon de l'artère occipitale. Sur sa lèvre médiale se fixe le muscle digastrique.

b) *Sa face interne* est creusée d'un sillon vertical, le sillon du *sinus sigmoïde*. Dans sa partie moyenne s'ouvre le foramen mastoïdien.

c) *Son bord occipital*, biseau aux dépens de la face interne, s'articule avec l'occipital.

### 8 | L'apex

Irrégulier et tronqué, il présente sur son versant antérieur le foramen antérieur du canal carotidien. Il forme le bord postéro-médial du foramen déchiré.

## B | PARTIE SQUAMEUSE

C'est une lame mince et verticale soudée au bord antérieur et à la base de la partie pétreuse. Elle présente deux faces, temporale et cérébrale, et deux bords, pariétal et sphénoïdal.

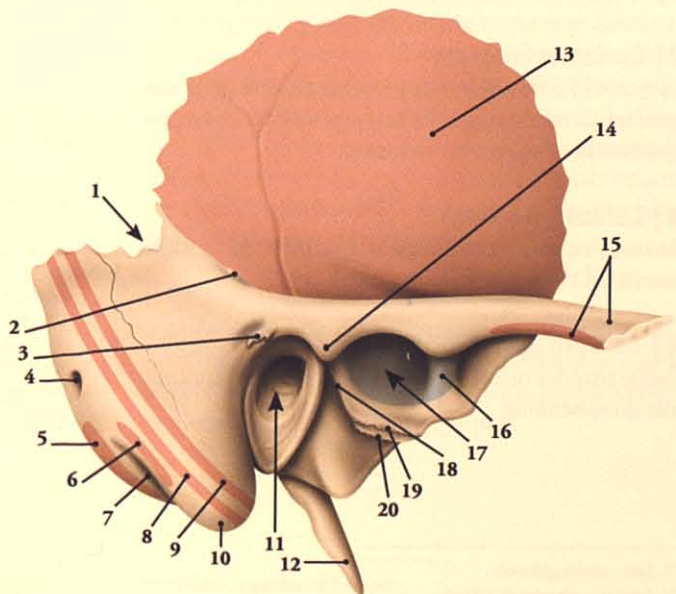
### 1 | La face temporale

Le processus zygomatique divise cette face en deux parties, supra et infra-zygomatiques.

a) *Le processus zygomatique* présente une partie postérieure fixée, la racine, et une partie antérieure libre.

FIG. 3.29. Os temporal droit (vue externe)

1. incisure pariétale
2. crête supra-mastoïdienne
3. épine et fossette supra-méatiques
4. foramen mastoïdien
5. m. digastrique
6. m. longissimus de la tête
7. incisure mastoïdienne
8. m. splénius de la tête
9. m. sterno-cléido-mastoïdien
10. processus mastoïde
11. méat acoustique ext.
12. processus styloïde
13. fosse temporale (m. temporal)
14. tubercule post-glénoïdal
15. processus zygomatique (m. masséter)
16. tubercule articulaire
17. fosse mandibulaire
18. fissure tympano-squameuse
19. fissure pétro-squameuse
20. fissure pétro-tympanique



- *La racine* est large et aplatie de haut en bas.
  - Sa face supérieure forme une gouttière oblique en bas et en avant qui répond au muscle temporal.
  - Sa face inférieure forme en arrière le toit du méat acoustique externe et en avant la surface articulaire de la *fosse mandibulaire*<sup>35</sup>. Celle-ci est bordée en avant par une saillie transversale arrondie, le *tubercule articulaire*, et en arrière par la suture tympano-squameuse<sup>36</sup>.
  - Son bord libre se continue en arrière avec la crête supra-mastoïdienne et présente en avant du méat acoustique externe, le *tubercule post-glénoïdal*.
- *La partie libre* forme un arc à concavité médiale et aplatie transversalement. Son extrémité, biseautée aux dépens du bord inférieur, s'articule avec l'os zygomatique. Sa face externe convexe est sous-cutanée. Sa face interne concave limite la fosse temporale. Sur son bord supérieur s'insère le fascia temporal et sur son bord inférieur, le muscle masséter.

**b) La partie supra-zygomatique** répond à la fosse temporale, et donne insertion au muscle temporal. Au-dessus du méat acoustique externe elle est marquée par la gouttière verticale de l'artère temporale moyenne.

**c) La partie infra-zygomatique** est limitée par la *crête supra-mastoïdienne* en haut, la suture squamo-mastoïdienne en bas, et la suture tympano-squameuse, en avant. Elle présente au-dessus du méat acoustique externe la *fosse supra-méatique* limitée en arrière par l'*épine supra-méatique*.

## 2 | La face cérébrale

Concave et irrégulière, elle présente au niveau de son quart antérieur le sillon de l'artère méningée moyenne qui monte obliquement en avant.

## 3 | Le bord pariétal

Semi-circulaire et biseauté aux dépens de la table interne, il s'articule avec le pariétal.

## 4 | Le bord sphénoïdal

Partie antérieure de l'écaille, il s'articule avec la grande aile du sphénoïde.

## C | PARTIE TYMPANIQUE (fig. 3.30)

C'est une lame osseuse semi-cylindrique ouverte en haut et en dehors, située en dessous de la partie squameuse et en avant du processus mastoïde. Elle présente deux faces et trois bords.

### 1 | La face postérieure

Concave, elle répond au méat acoustique externe. Le long de son bord médial est creusé le *sillon tympanique* dans lequel est sertie la membrane du tympan.

### 2 | La face antérieure

Elle constitue la paroi postérieure de la fosse mandibulaire.

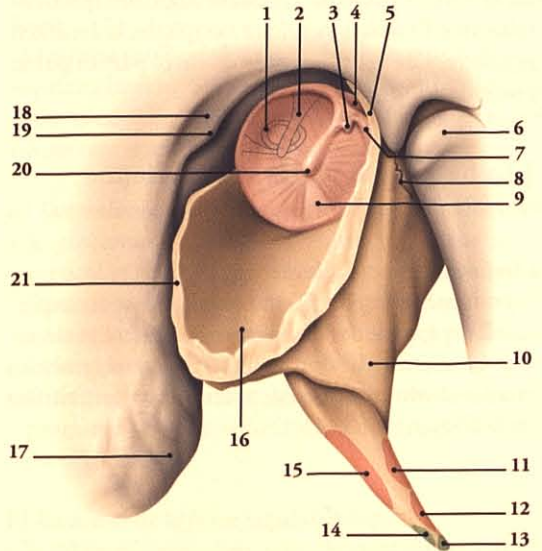


FIG. 3.30. Partie tympanique du temporal et méat acoustique externe

- |  |                             |
|--|-----------------------------|
| 1. stapès vu en transparence                     | 11. m. stylo-pharyngien     |
| 2. branche longue de l'incus vue en transparence | 12. m. stylo-glosse         |
| 3. processus latéral du malléus                  | 13. lig. stylo-mandibulaire |
| 4. pars flaccida                                 | 14. lig. stylo-hyoïdien     |
| 5. grande épine tympanique                       | 15. m. stylo-hyoïdien       |
| 6. tête mandibulaire                             | 16. anneau tympanique       |
| 7. pli malléaire ant.                            | 17. processus mastoïde      |
| 8. scissure tympano-squameuse                    | 18. fossette supra-méatique |
| 9. pars tensa et triangle lumineux               | 19. épine supra-méatique    |
| 10. processus vaginal                            | 20. ombilic                 |
|  | 21. petite épine tympanique |

35. Syn. : cavité glénoïde.

36. Ancien. : scissure de Glaser.

### 3 | Le bord latéral

Il limite le pore acoustique externe. Il donne insertion à la partie cartilagineuse du méat acoustique externe. Il se termine en avant par la *grande épine tympanique*, et en arrière, par la *petite épine tympanique*.

### 4 | Le bord supéro-antérieur

Il forme latéralement avec la partie squameuse la fissure tympano-squameuse, et médialement avec la partie pétreuse, la fissure pétro-tympanique.

### 5 | Le bord supéro-postérieur

Il forme avec la partie mastoïdienne, la fissure tympano-mastoïdienne.

### 6 | Le bord inférieur ou processus vaginal de la styloïde

Saillant, il forme une demi-gaine qui recouvre latéralement la base du processus styloïde.

### 7 | Le bord médial

Il limite le canal musculo-tubaire.

## D | STRUCTURE

**1 | La partie squameuse** est formée de deux tables, externe et interne, et d'un diploë.

**2 | La partie tympanique** est formée de tissu compact.

**3 | La partie pétreuse** est constituée d'os compact et d'os spongieux compact ; elle est creusée de cavités, de canaux et de sinus.

#### a) Le labyrinthe osseux (fig. 3.31)

Il représente les parois osseuses de l'oreille interne. Il se compose de cavités qui épousent la forme du labyrinthe membraneux. Il comprend : le vestibule, les canaux semi-circulaires osseux et la cochlée.

#### b) La caisse du tympan

Elle constitue les parois de l'oreille moyenne et loge les osselets de l'ouïe.

#### c) L'antra mastoïdienne

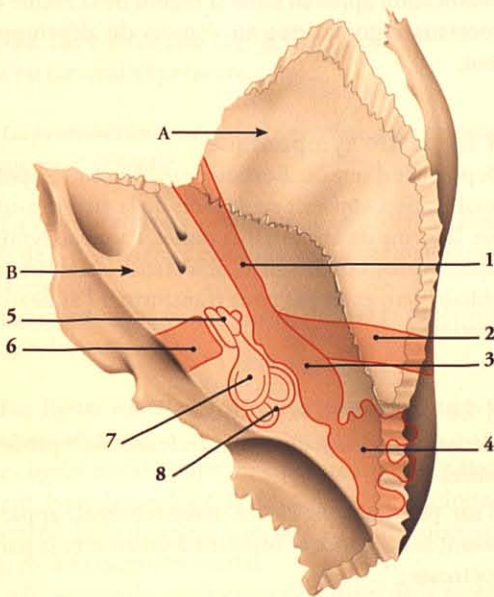
Prolongement postéro-supérieur de la caisse du tympan, elle est creusée dans la partie mastoïdienne de l'os temporal. Sur ses parois anfractueuses s'ouvrent des cellules mastoïdiennes.

#### d) Le canal facial<sup>37</sup> (fig. 3.32)

Son orifice interne ou fovea facialis occupe la partie antéro-supérieure du fond du méat acoustique interne. Il se dirige en avant et latéralement presque horizontalement et perpendiculairement à l'axe de la partie pétreuse. Il passe entre la cochlée et le vestibule, puis se coude en dehors et en arrière, parallèlement à l'axe de la partie pétreuse. Il s'infléchit en un angle aigu, le *genou du canal facial*, pour cheminer verticalement dans le processus mastoïde. Son orifice externe est situé en arrière du processus styloïde.

#### e) Le canalicule de la corde du tympan

Il prend son origine dans la partie verticale du canal facial pour déboucher, après un trajet oblique en avant, en haut et en dehors, sur la jonction des parois latérale et postérieure de la caisse du tympan.



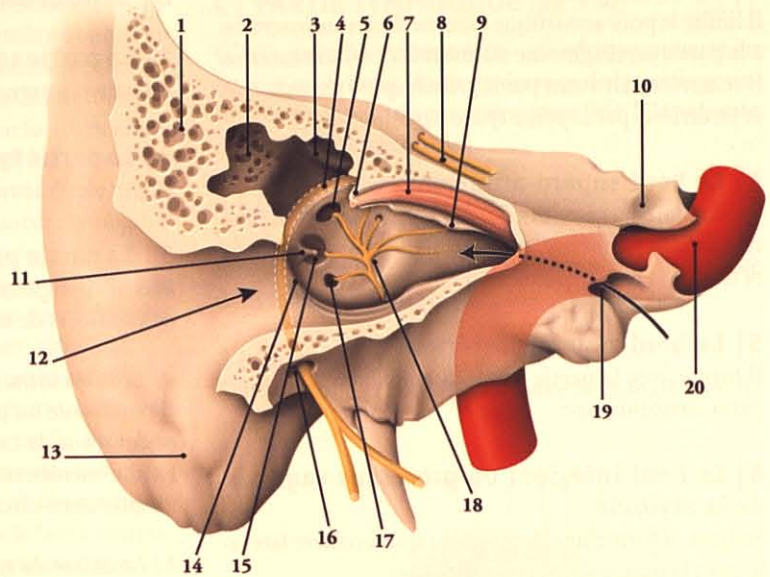
**FIG. 3.31. Configuration interne de l'os temporal droit. Topographie schématique des cavités de l'organe vestibulo-cochléaire (vue supérieure)**

- |                         |                            |
|-------------------------|----------------------------|
| A. partie squameuse     | 4. antra mastoïdienne      |
| B. partie pétreuse      | 5. cochlée                 |
| 1. trompe auditive      | 6. méat acoustique ext.    |
| 2. méat acoustique int. | 7. vestibule               |
| 3. caisse du tympan     | 8. canaux semi-circulaires |

37. Ancien. : aqueduc de Fallope.

**FIG. 3.32. Caisse du tympan du côté droit** (résection de la paroi latérale; vue antéro-latérale)

1. cellules mastoïdiennes
2. antre mastoïdien
3. proéminence du canal semi-circulaire latéral
4. proéminence du canal facial
5. fenêtre du vestibule
6. processus cochléariforme
7. m. tenseur du tympan dans son semi-canal
8. nn. grand et petit pétreux
9. septum du canal musculo-tubaire
10. empreinte trigéminal
11. éminence pyramidale
12. méat acoustique externe
13. processus mastoïde
14. sillon tympanique
15. sinus du tympan
16. foramen sylo-mastoïdien
17. fenêtre de la cochlée
18. promontoire et plexus tympanique
19. partie osseuse de la trompe auditive
20. canal carotidien



#### f) Le canal carotidien

Volumineux, il naît du foramen carotidien, situé sur la face inférieure de la partie pétreuse, et monte obliquement, en avant de la paroi antérieure de la caisse du tympan. Puis il se coude pour se diriger vers l'apex du rocher, parallèlement à son axe. Il s'ouvre par un orifice à contour irrégulier situé près de l'apex du rocher.

#### g) Le canal musculo-tubaire

Il naît de la paroi antérieure de la caisse du tympan et suit l'axe de la partie pétreuse, pour s'ouvrir sur la face inférieure.

Sa paroi inférieure est formée par la partie tympanique. Il est divisé longitudinalement par un septum osseux : en haut le semi-canal pour le muscle tenseur du tympan ; en bas, le semi-canal pour la trompe auditive.

## E | OSSIFICATION

### 1 | La partie pétreuse

Elle procède d'une ossification endochondrale à partir de la *capsule otique* cartilagineuse. Quatre points primaires d'ossification apparaissent au cours du 5<sup>e</sup> mois de la vie intra-utérine. Ils fusionnent rapidement à la fin du 6<sup>e</sup> mois.

### 2 | La partie squameuse

Elle procède d'une ossification de membrane. Le point d'ossification apparaît dans la région de la racine du processus zygomatique au 7<sup>e</sup> mois du développement.

### 3 | La partie tympanique

Elle procède d'une ossification de membrane. Le point d'ossification apparaît au 3<sup>e</sup> mois de la vie intra-utérine. Il forme un anneau incomplet, l'anneau tympanique. Après la naissance, il s'étend latéralement, médialement et en bas pour transformer l'anneau en gouttière.

### 4 | Le processus styloïde

Il dérive du cartilage du *second arc branchial*<sup>38</sup> par deux centres :

- l'un proximal, le *centre tympano-hyal*, apparaît avant la naissance et fusionne à un an avec la partie pétreuse ;
- l'autre distal, le *centre stylo-hyal*, n'apparaît qu'à l'âge de 4 ans et ne s'unit avec le reste de l'os qu'après la puberté<sup>39</sup>.

38. Ancien. : cartilage de Reichert ou arc hyoïde.

39. Dans certains crânes il ne s'unit jamais.



## 3.6 OS OCCIPITAL

L'os occipital est un os impair et symétrique, qui forme la partie postérieure du crâne. Il participe à la formation de la base du crâne et de la calvaria.

Il a la forme d'un quadrilatère irrégulier à concavité antéro-supérieure. Il est perforé d'un grand trou, le *foramen magnum*, par lequel la cavité crânienne communique avec le canal vertébral.

Il présente 4 parties entourant le foramen magnum : la *partie squameuse*, en arrière, la *partie basilaire*, en avant, et les *parties latérales* de chaque côté (fig. 3.33).

C'est à travers la partie squameuse que se fait l'abord chirurgical de la fosse crânienne postérieure<sup>40</sup>.

### A | PARTIE SQUAMEUSE OU ÉCAILLE

Elle est aplatie et incurvée, avec deux faces, trois bords et deux angles.

#### 1 | La face externe (fig. 3.34 et 3.35)

Elle est convexe et présente :

a) *La protubérance occipitale externe*, proéminence rugueuse et centrale.

b) *La crête occipitale externe*, saillie médiane s'étendant de la protubérance occipitale externe au foramen magnum.

Le ligament nucal se fixe sur la crête et la tubérosité occipitales externes.

c) *Les lignes nucales*, crêtes transversales paires et concaves en avant.

- *Les lignes nucales suprêmes*, peu marquées, s'étendent latéralement de la protubérance occipitale externe. Elles donnent insertion au ventre occipital du muscle occipito-frontal.
- *Les lignes nucales supérieures* s'étendent de la protubérance occipitale externe vers le processus mastoïde. Elles donnent insertion aux muscles trapèze, médialement, et sterno-cléido-mastoïdien, latéralement.

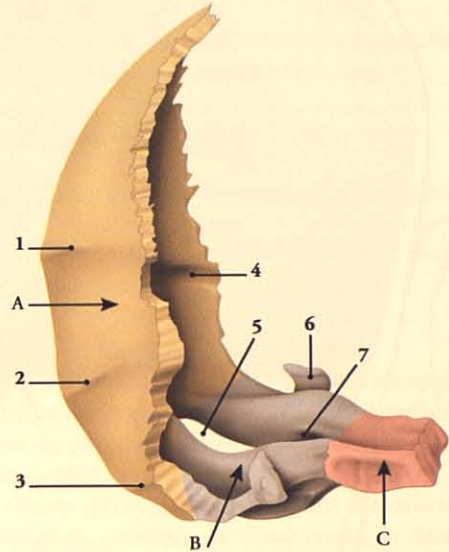


FIG. 3.33. Parties de l'os occipital (vue latérale)

- |                            |                             |
|----------------------------|-----------------------------|
| A. écaille (jaune)         | 3. ligne nucale inf.        |
| B. partie latérale (bleu)  | 4. sillon du sinus sigmoïde |
| C. partie basilaire (rose) | 5. foramen magnum           |
| 1. ligne nucale suprême    | 6. processus jugulaire      |
| 2. ligne nucale sup.       | 7. canal du n. hypoglosse   |

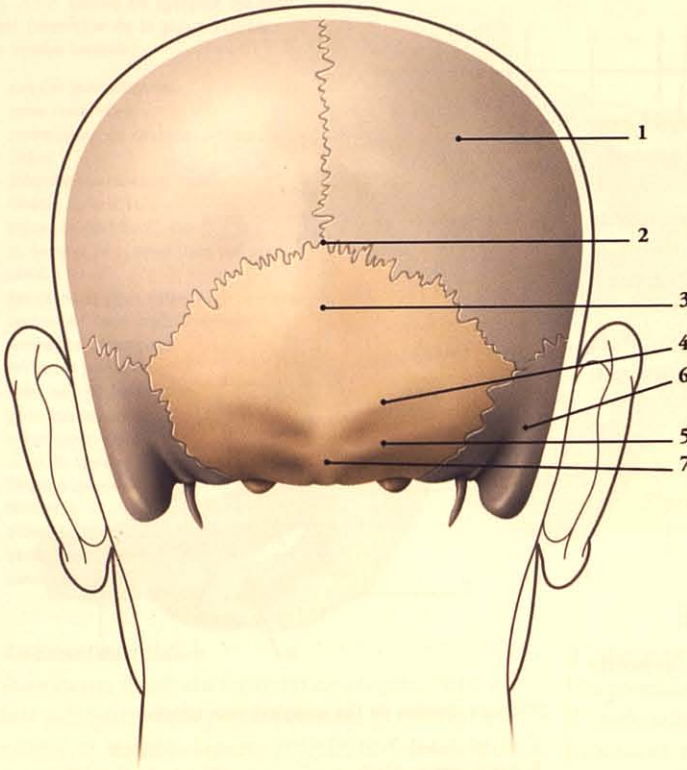
- *Les lignes nucales inférieures* partent de la crête occipitale externe vers l'incisure jugulaire.
- *Entre les lignes nucales supérieure et inférieure* s'insèrent le muscle semi-épineux de la tête, médialement, et les muscles obliques supérieurs de la tête et splénius de la tête, latéralement.
- *En avant de la ligne nucale inférieure* se fixent les muscles petit droit postérieur de la tête, médialement, et grand droit postérieur de la tête, latéralement.

#### 2 | La face interne (fig. 3.36)

Elle est très excavée et subdivisée en quatre fosses occipitales par l'éminence cruciforme et la crête occipitale interne.

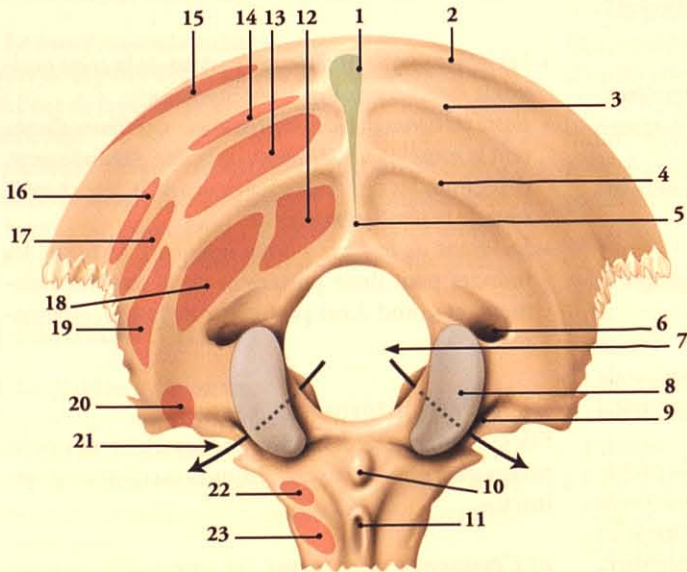
a) *L'éminence cruciforme* est une saillie osseuse médiane en forme de croix, avec pour centre la *protu-*

40. Voie de Dandy.



**FIG. 3.34. Os occipital in situ**  
(vue postérieure)

1. pariétal
2. suture lambdaïdoe
3. occipital
4. ligne nucale sup.
5. ligne nucale inf.
6. processus mastoïde
7. protubérance occipitale externe



**FIG. 3.35. Os occipital** (vue externe)

1. protubérance occipitale ext. (lig. nocal)
2. ligne nucale suprême
3. ligne nucale sup.
4. ligne nucale inf.
5. crête occipitale ext.
6. fosse condyloire et canal condyloire
7. foramen magnum
8. condyle occipital
9. canal du n. hypoglosse
10. tubercule pharyngien
11. fossette pharyngienne et fossette notochordale
12. m. petit droit post. de la tête
13. m. semi-épineux de la tête
14. m. trapèze
15. m. occipito-frontal
16. m. sterno-cléïdo-mastoïdien
17. m. splénius de la tête
18. m. petit droit post. de la tête
19. m. oblique sup. de la tête
20. m. droit latéral de la tête
21. incisure jugulaire
22. m. droit ant. de la tête
23. m. long de la tête

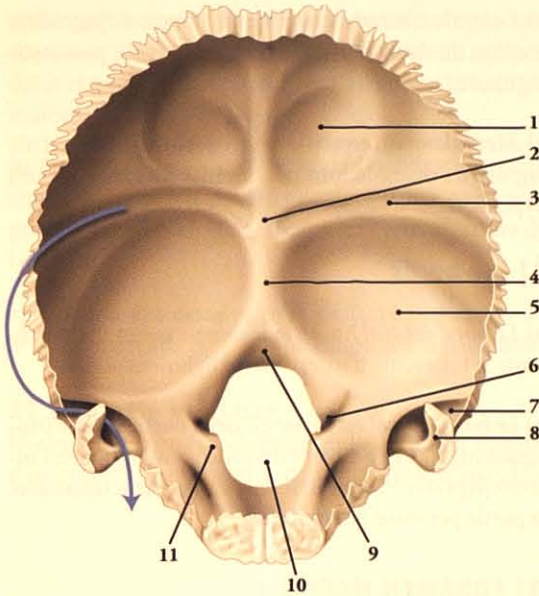


FIG. 3.36. Os occipital (vue interne)

- |                                 |                             |
|---------------------------------|-----------------------------|
| 1. fosse cérébrale              | 7. sillon du sinus sigmoïde |
| 2. protubérance occipitale int. | 8. processus jugulaire      |
| 3. sillon du sinus transverse   | 9. fossette vermienne       |
| 4. crête occipitale int.        | 10. foramen magnum          |
| 5. fosse cérébelleuse           | 11. tubercule jugulaire     |
| 6. canal du n. hypoglosse       |                             |

*bérance occipitale interne.* De cette protubérance, qui répond à la confluence des sinus, partent :

- le sillon du sinus sagittal supérieur, ascendant et vertical ; sur ses bords se fixe la faux du cerveau ;
- et latéralement, les deux sillons des sinus transverses, horizontaux.

**b) La crête occipitale interne** descend de l'éminence cruciforme et se bifurque près du foramen magnum pour limiter la *fossette vermienne*. Elle donne insertion à la faux du cervelet.

**c) Les deux fosses occipitales supérieures** répondent au cerveau, et les deux inférieures, au cervelet.

### 3 | Les bords

**a) Le bord lambdoïdien**, arciforme et dentelé, s'articule avec les os pariétaux pour former la suture lambdoïde.

**b) Les bords mastoïdiens** s'articulent chacun avec le processus mastoïde de l'os temporal correspondant.

### 4 | Les angles latéraux

Situés à la jonction du bord lambdoïdien et des bords mastoïdiens, ils correspondent à l'astérion.

## B | PARTIE BASILAIRE<sup>41</sup>

Située en avant du foramen magnum, elle est quadrilatère et plus épaisse en avant.

### 1 | La face externe

#### a) Sur la ligne médiane

- La *tubercule pharyngien* est situé à un centimètre en avant du foramen magnum. Il donne insertion au raphé du pharynx et au muscle constricteur supérieur au pharynx.
- La *fossette pharyngienne*, en avant du tubercule pharyngien, présente un fond étroit, la *fossette notochordale*<sup>42</sup>.

**b) De chaque côté** s'insèrent, d'avant en arrière, les muscles long de la tête et droit antérieur de la tête.

### 2 | La face interne (fig. 3.37)

Elle constitue avec le dos de la selle qu'elle prolonge, le *clivus*.

Elle est excavée en une gouttière large, peu profonde et inclinée en arrière : la *gouttière basilaire*. Elle soutient la moelle allongée et la partie inférieure du pont. Près du bord antérieur du foramen magnum s'insèrent le ligament cruciforme (faisceau longitudinal) et la membrane tectoriaie (*membrana tectoria*).

### 3 | Les bords

**a) Chaque bord latéral** s'articule avec la partie pétreuse du temporal. Sur leur lèvre supérieure se trouve le sillon du sinus pétreux inférieur.

**b) Le bord antérieur** est soudé au corps du sphénoïde.

**c) Le bord postérieur** limite en avant le foramen magnum.

41. Ancien. : corps de l'occipital.

42. Vestige de la notochorde.

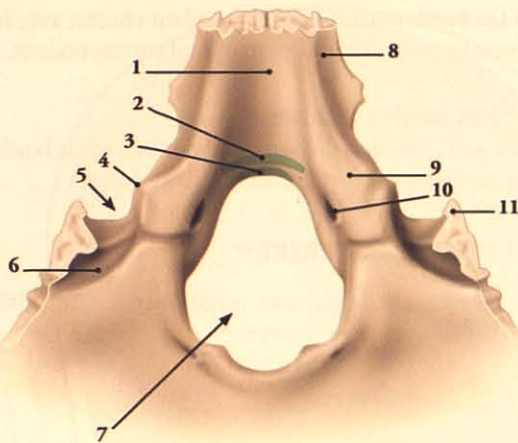


FIG. 3.37. Parties basilaire et latérale de l'os occipital (vue interne)

1. partie basilaire
2. membrana tectoria
3. lig. cruciforme (faisceau longitudinal)
4. processus intrajugulaire
5. incisure jugulaire
6. sillon du sinus sigmoïde
7. foramen magnum
8. sillon du sinus pétreux inf.
9. tubercule jugulaire
10. foramen du n. hypoglosse
11. processus jugulaire

## C | PARTIES LATÉRALES

Situées de chaque côté du foramen magnum, elles sont plus épaisses en avant.

### 1 | La face externe

Elle présente dans sa moitié antérieure une saillie articulaire, le *condyle occipital*, qui s'articule avec l'atlas. Ovalaire, à grand axe antéro-médial, il est convexe et souvent rétréci à son milieu.

Sur le côté antéro-latéral du condyle se trouve le *canal du nerf hypoglosse*. En arrière, siège la *fosse condyloïde* qui est parfois perforée par le canal condyloïde. Près du bord latéral, s'insère le muscle droit latéral de la tête.

### 2 | La face interne

Elle présente en avant une saillie, le *tubercule jugulaire*, creusé d'un sillon pour les nerfs glosso-pharyngien, vague et accessoire.

a) *Latéralement et en arrière* du tubercule jugulaire, le sillon du sinus sigmoïde cerne la base du processus jugulaire.

b) *Médialement*, en arrière et en dessous du tubercule jugulaire s'ouvre le foramen interne du canal du nerf hypoglosse.

## 3 | Les bords

a) *Le bord médial* limite le foramen magnum et présente le tubercule d'insertion du ligament alaire.

b) *Le bord latéral* est divisé en deux parties par le processus jugulaire : en avant du processus jugulaire, l'*incisure jugulaire*<sup>43</sup>, et en arrière, la surface articulaire avec la partie pétreuse du temporal.

## D | FORAMEN MAGNUM

Large orifice ovalaire, il fait communiquer la fosse crânienne postérieure et le canal vertébral. Il mesure environ 35 mm longitudinalement et 30 mm transversalement.

- Sur son bord antérieur se fixent la membrane atlanto-occipitale antérieure, et le ligament de l'apex de la dent de l'axis.
- Sur le bord postérieur sont fixés la membrane atlanto-occipitale postérieure et les ligaments alaires.
- Il contient la moelle allongée, les méninges, les racines spinales des nerfs accessoires, et les artères vertébrales avec leur plexus sympathique.

## E | STRUCTURE

L'écaïlle est constituée de deux tables externe et interne, séparées par un diploë. Les parties basilaire et latérale sont constituées d'une couche d'os spongieux recouvert d'une mince couche de tissu osseux compact.

## F | OSSIFICATION

### 1 | La partie squameuse

Elle présente deux parties d'ossification séparées par les lignes nucales supérieures, les parties supra- et infra-nucales.

43. L'incisure jugulaire présente le processus intrajugulaire qui subdivise le foramen jugulaire en une partie médiale pour les nerfs, et une partie latérale pour la veine jugulaire.

a) **La partie supra-nucale ou interpariétale** procède d'ossification de membrane à partir de deux centres, droit et gauche. Ils apparaissent au cours de la 8<sup>e</sup> semaine.

b) **La partie infra-nucale** procède d'ossification endochondrale à partir de deux centres situés près de la protubérance occipitale. Ils apparaissent au cours de la 7<sup>e</sup> semaine.

c) **L'union des deux parties** s'effectue au cours du 3<sup>e</sup> mois, mais elle peut être incomplète à la naissance.

## 2 | La partie basilaire

Elle procède d'une ossification endochondrale à partir d'un centre apparaissant au cours de la 6<sup>e</sup> semaine. Elle

fusionne avec le corps du sphénoïde entre la 18<sup>e</sup> et la 20<sup>e</sup> année.

## 3 | Les parties latérales

Chaque partie latérale procède d'ossification endochondrale à partir d'un centre apparaissant au cours de la 8<sup>e</sup> semaine. Les parties latérales fusionnent avec l'écaïlle au cours de la 3<sup>e</sup> année et avec la partie basilaire, entre la 4<sup>e</sup> et la 5<sup>e</sup> année.

## 4 | Le centre inconstant, ou osselet de Kerkringe

Il apparaît sur le bord postérieur du foramen magnum vers la 16<sup>e</sup> semaine. Il s'unit à la partie squameuse avant la naissance.

# 4 Os de la face

La face osseuse est formée de treize os fixes, soudés entre eux et au crâne, et de deux os mobiles, la mandibule et l'os hyoïde.

Les os fixes comprennent six os pairs : le maxillaire, l'os zygomatique, l'os lacrymal, le cornet nasal inférieur, l'os nasal et le palatin, et un os impair, le vomer.

## 4.1 OS MAXILLAIRE

Le maxillaire, os pair de la face, s'articule avec tous les os de la face.

En s'articulant avec son homologue, il forme l'arcade dentaire supérieure. Le maxillaire est formé d'un corps d'où se détachent quatre processus, zygomatique, frontal, alvéolaire et palatin (fig. 4.1).

### A | CORPS

Le corps, de forme pyramidale triangulaire, présente quatre faces : jugale, infra-temporale, orbitaire et nasale.

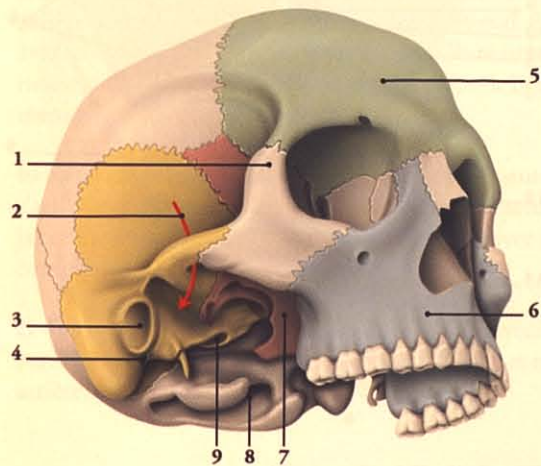


FIG. 4.1. Bloc crânio-facial (vue inféro-latérale)

- |                             |                         |
|-----------------------------|-------------------------|
| 1. os zygomatique           | 6. maxillaire           |
| 2. fosse temporale          | 7. processus ptérygoïde |
| 3. méat acoustique ext.     | 8. foramen magnum       |
| 4. foramen stylo-mastoïdien | 9. canal carotidien     |
| 5. frontal                  |                         |

### 1 | La face jugale

Elle est antérieure, sous-cutanée et palpable (fig. 4.2).

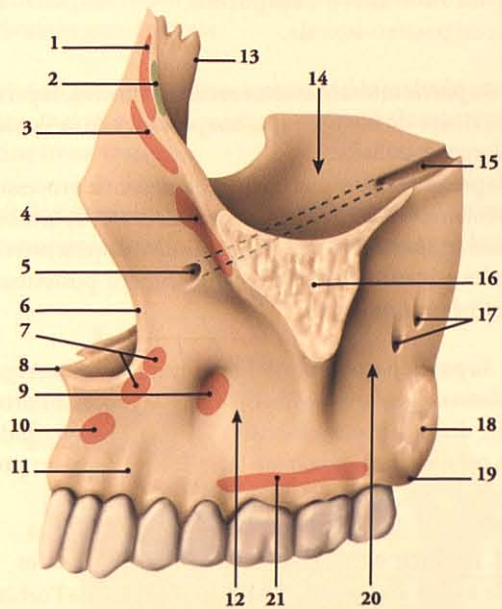


FIG. 4.2. Maxillaire gauche (vue antéro-latérale)

- |  |   |
|--|---|
| 1. processus frontal (m. orbiculaire de l'œil)         | 10. fosse incisive (m. abaisseur du septum nasal) |
| 2. crête lacrymale ant. (lig. palpébral médial)        | 11. jugum de la canine                            |
| 3. m. élévateur de la lèvre sup. et de l'aile du nez   | 12. face jugale                                   |
| 4. m. élévateur de la lèvre sup.                       | 13. bord lacrymal                                 |
| 5. foramen infra-orbitaire                             | 14. face orbitaire                                |
| 6. incisure nasale                                     | 15. sillon infra-orbitaire                        |
| 7. m. nasal  | 16. processus zygomatique                         |
| 8. épine nasale ant.                                   | 17. foramens alvéolaires                          |
| 9. fosse canine (m. élévateur de l'angle de la bouche) | 18. tubérosité du maxillaire                      |
|  | 19. mm. ptérygoïdiens latéral et médial           |
|  | 20. face infra-temporale                          |
|  | 21. m. buccinateur                                |

**a) Elle est limitée :**

- en haut, par le bord infra-orbitaire ;
- en bas, par l'arcade alvéolaire ;
- et médialement par l'incisure nasale. Celle-ci limite l'ouverture piriforme et présente une extrémité inférieure acérée, l'épine nasale antérieure.

**b) Elle est marquée**, en bas, par la saillie verticale du jugum de la canine<sup>1</sup>, qui sépare les fosses incisive et canine.

- Dans la *fosse incisive*<sup>2</sup> s'insère le muscle abaisseur du septum nasal, et au-dessus de la fosse, le muscle nasal.
- Dans la *fosse canine* s'insère le muscle élévateur de l'angle de la bouche<sup>3</sup>. Au-dessus de la fosse s'ouvre le foramen infra-orbitaire. Au-dessus du foramen s'insère le muscle élévateur de la lèvre supérieure.

**2 | La face infra-temporale**

Elle est postéro-latérale.

**a) Sa partie latérale**, concave et lisse, constitue la paroi antérieure de la *fosse infra-temporale* et de la fissure ptérygo-maxillaire.

Elle présente en bas une saillie prolongeant le processus alvéolaire, la *tubérosité maxillaire*. Au dessus de la tubérosité se situent un à deux *foramens alvéolaires* traversés par les vaisseaux et nerfs alvéolaires supéro-postérieurs destinés aux molaires.

**b) Sa partie postérieure** limite en avant la *fosse ptérygo-palatine*. Elle s'articule en haut avec le processus orbitaire du palatin et en bas, avec le processus pyramidal du palatin, parfois la lame latérale du processus ptérygoïde<sup>4</sup>.

**3 | La face orbitaire**

Elle forme une grande partie du plancher de l'orbite. Elle est lisse et triangulaire avec :

**a) un bord antérieur** ou infra-orbitaire,

**b) un bord médian** qui présente dans sa partie antérieure l'*incisure lacrymale* ; il s'articule avec l'os lacrymal,

la lame orbitaire de l'ethmoïde et le processus orbitaire de l'os palatin ;

**c) un bord postérieur**, lisse et arrondi, qui forme le rebord antérieur de la fissure orbitaire inférieure. De ce bord, part en avant et médialement le *sillon infra-orbitaire* qui se continue par le canal infra-orbitaire.

**4 | La face nasale (fig. 4.3)**

Elle est médiale et forme une partie de la paroi latérale de la cavité nasale. Elle présente au centre le *hiatus maxillaire*, large ouverture du sinus maxillaire. Elle est triangulaire à sommet inférieur prolongé par la fissure palatine.

**a) Au-dessus du hiatus**, les *cellules maxillaires* répondent aux cellules ethmoïdales.

**b) En avant du hiatus**, le *sillon lacrymal* est limité en avant par le bord lacrymal et en arrière par le cornet lacrymal. De l'extrémité inférieure du bord lacrymal

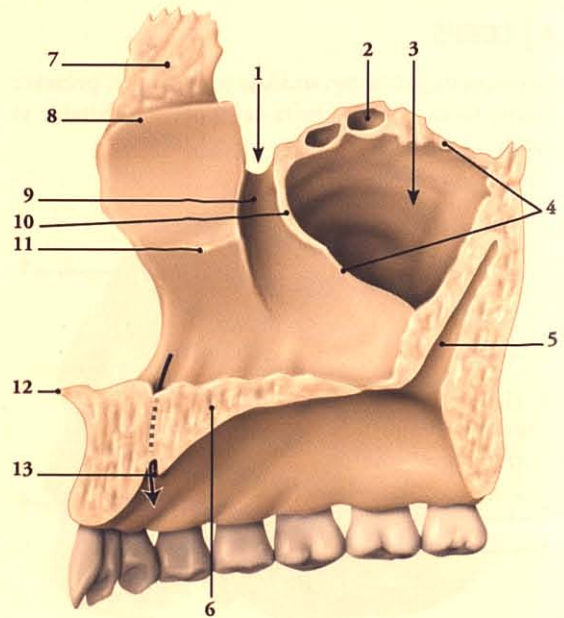


FIG. 4.3. Maxillaire (face nasale)

- |                         |                       |
|-------------------------|-----------------------|
| 1. incisive lacrymale   | 8. crête ethmoïdale   |
| 2. cellules maxillaires | 9. sillon lacrymal    |
| 3. sinus maxillaire     | 10. cornet lacrymal   |
| 4. hiatus maxillaire    | 11. crête conchale    |
| 5. sillon grand palatin | 12. épine nasale ant. |
| 6. processus palatin    | 13. foramen incisif   |
| 7. processus frontal    |                       |

1. Ancien. : bosse ou éminence canine.

2. Ancien. : fossette myrtiliforme.

3. Muscle canin.

4. Parfois, la lame latérale du processus ptérygoïde s'articule avec la tubérosité maxillaire qui donne insertion au muscle ptérygoïdien médial.

part en avant, horizontalement, la *crête conchale*<sup>5</sup> qui s'articule avec le cornet nasal inférieur.

c) **En arrière du hiatus**, le *sillon grand palatin*, oblique en bas et en avant, répond au sillon homonyme de l'os palatin.

## B | LES PROCESSUS

### 1 | Le processus zygomatique

Il est latéral et pyramidal, avec un apex latéral.

a) **Sa face antérieure** prolonge la face jugale.

b) **Sa face postérieure**, concave, se continue avec la face infra-temporale ; une arête, concave vers le bas, sépare les faces antérieure et postérieure.

c) **Sa face supérieure**, horizontale, prolonge la face orbitaire.

d) **Son apex**, tronqué et irrégulier, s'articule avec l'os zygomatique.

### 2 | Le processus frontal

Processus supérieur, il est vertical et aplati.

a) **Sa face latérale** est divisée par la *crête lacrymale antérieure* qui prolonge le bord infra-orbitaire. En arrière de cette crête se trouve le *sillon lacrymal*. En avant s'insèrent les muscles élévateur de la lèvre supérieure et de l'aile du nez, orbiculaire de l'œil, et le ligament palpébral médial.

b) **Sa face médiale**, rugueuse dans sa partie supérieure, s'articule avec l'ethmoïde<sup>6</sup>. Sa partie moyenne présente la *crête ethmoïdale*<sup>7</sup>, horizontale, qui s'articule avec le cornet nasal moyen<sup>8</sup>.

c) **Son extrémité supérieure** s'articule, en haut, avec la partie nasale du frontal, en avant, avec l'os nasal, et en arrière, avec l'os lacrymal.

### 3 | Le processus alvéolaire

Processus inférieur, arciforme, il présente sur sa face externe des saillies verticales, les *jugums alvéolaires*. Son bord inférieur, ou *arcade alvéolaire*, est creusé d'alvéoles dentaires. Au nombre de huit, les alvéoles sont séparées par des *septum interalvéolaires*. L'alvéole canine est la plus profonde, et les alvéoles molaires, plus larges avec parfois des septums interradiculaires.

### 4 | Le processus palatin (fig. 4.4)

Processus horizontal et médial, il est épais et solide. Il s'unit à son opposé et sépare les cavités nasale et buccale.

a) **Sa face supérieure** est lisse et concave.

b) **Sa face inférieure**, rugueuse, est perforée de nombreux orifices vasculaires et creusée, près de son bord externe, des *sillons palatins* qui prolongent en avant le *foramen grand palatin*.

c) **Son bord postérieur**, transversal, s'articule avec la lame horizontale du palatin pour former la suture palatine transverse.

d) **Son bord interne**, épais et saillant en haut, s'unit à son opposé pour former : sur la face supérieure, la *crête*

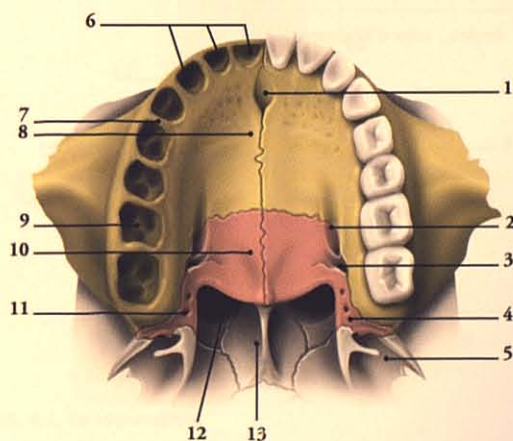


FIG. 4.4. Palais osseux (vue inférieure)

- |  |                                    |
|--|------------------------------------|
| 1. foramen incisif                       | 7. septums interalvéolaires        |
| 2. sillon palatin                        | 8. processus palatin du maxillaire |
| 3. foramen grand palatin                 | 9. septums interradiculaires       |
| 4. processus pyramidal du palatin        | 10. lame horizontale du palatin    |
| 5. lame latérale du processus ptérygoïde | 11. foramens petits palatins       |
| 6. alvéoles dentaires                    | 12. choane                         |
|  | 13. vomer                          |

5. Ancien : crête turbinale inférieure.

6. Elle est parfois creusée de cellules.

7. Ancien : crête turbinale supérieure.

8. En regard de la partie moyenne de la crête ethmoïdale, la muqueuse nasale, saillante, forme l'agger nasi. Il est situé au-dessous du sillon olfactif et en avant du cornet moyen.



*nasale*, qui s'articule avec le septum nasal, et sur la face inférieure, la suture palatine médiane, qui se termine en avant par le *foramen incisif*.

### C | STRUCTURE (fig. 4.5)

L'os maxillaire est constitué de tissu compact et de tissu spongieux au niveau des processus alvéolaire, palatin et zygomatique.

Le corps est creusé du *sinus maxillaire*<sup>9</sup> qui s'ouvre dans le méat nasal moyen par le hiatus semi-lunaire.

### D | OSSIFICATION

Elle relève de deux centres d'ossification principaux, post-maxillaire et pré-maxillaire. La limite entre les deux centres est la suture incisive. Les centres se développent dans le tissu membraneux qui recouvre la *capsule nasale* cartilagineuse.

#### 1 | Le centre pré-maxillaire

Il est formé de deux points d'ossification :

- le premier point apparaît à la sixième semaine au-dessus du bourgeon des incisives, pour constituer le pourtour des incisives centrales supérieures ;
- le deuxième point apparaît à la 12<sup>e</sup> semaine pour constituer le pourtour du canal incisif.

#### 2 | Le centre post-maxillaire

Il apparaît à la 12<sup>e</sup> semaine et forme le processus zygomatique, et le reste du processus palatin.

#### 3 | Le sinus maxillaire

Il apparaît au 4<sup>e</sup> mois de la vie intra-utérine sous forme d'une fosse de la paroi médiale qui s'invagine.

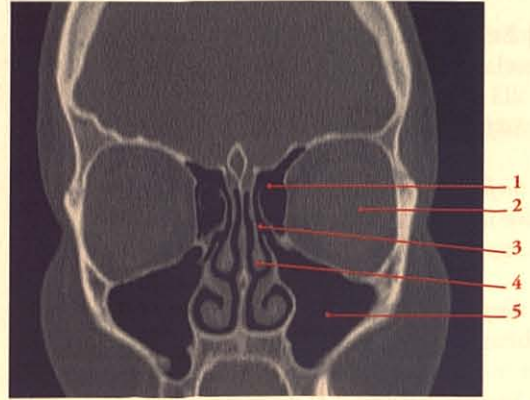
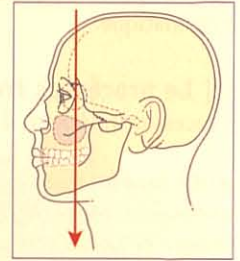


FIG. 4.5. Coupe TDM coronale de la face (cliché Dr T. Diesce)

1. labyrinthe ethmoïdal
2. orbite
3. méat nasal moyen et hiatus semi-lunaire
4. cornet nasal moyen
5. sinus maxillaire



9. Ancien. : antre d'Highmore.

## 4.2 PETITS OS DE LA FACE

Les petits os de la face, généralement minces, participent à la formation des parois des cavités de la tête osseuse. Au nombre de onze, ils comprennent :

- cinq os pairs, l'*os zygomatique*, l'*os lacrymal*, l'*os nasal*, l'*os palatin*, et le *cornet nasal inférieur*;
- et un os impair, le *vomer*.

### A | OS ZYGOMATIQUE

L'*os zygomatique*<sup>10</sup> est un os pair qui forme la pommette de la face.

Il est quadrangulaire et aplati transversalement, avec trois faces, jugale, temporale, et orbitaire, quatre bords et deux processus (fig. 4.6).

#### 1 | La face jugale

Elle est latérale, convexe et lisse. Elle est percée par le *foramen zygomatico-facial*. En dessous du foramen s'insèrent les muscles petit et grand zygomatiques.

#### 2 | La face temporale

Elle est postéro-médiale et concave avec :

- une *surface antérieure*, rugueuse, qui s'articule avec le maxillaire;
- et une *surface postérieure*, lisse, qui constitue la limite antérieure de la fosse temporale. Elle est percée, en avant, par le *foramen zygomatico-temporal*.

#### 3 | La face orbitaire

Elle est antéro-médiale, lisse et concave. Elle forme la paroi antéro-latérale du plancher et la paroi latérale de l'orbite. Elle présente dans sa partie verticale le *foramen zygomatico-orbitaire*.

#### 4 | Les bords

a) *Le bord orbitaire*, lisse et concave, constitue le segment inféro-latéral du rebord orbitaire.

b) *Le bord maxillaire* est antéro-inférieur et rugueux. Il s'articule avec le processus zygomatique du maxillaire.

c) *Le bord temporal* est postéro-supérieur, convexe dans sa partie supérieure, et concave en bas. Il est en continuité en haut avec le processus frontal et en bas avec le processus temporal. Il présente une saillie, le *tubercule marginal*, qui donne insertion au fascia temporal.

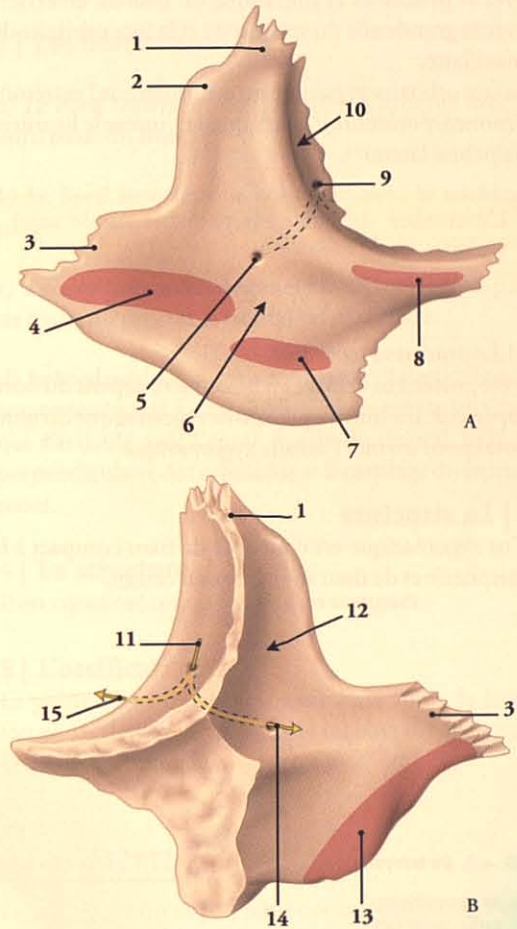


FIG. 4.6. Os zygomatique

A. vue antéro-latérale  
B. vue postéro-médiale

1. processus frontal
2. tubercule marginal
3. processus temporal
4. m. grand zygomatique
5. foramen zygomatico-facial
6. face jugale
7. m. petit zygomatique

8. m. élévateur de la lèvre sup.
9. foramen zygomatico-orbitaire
10. face orbitaire
11. n. zygomatique
12. face temporale
13. m. masséter.
14. rameau et foramen zygomatico-temporaux
15. r. zygomatico-facial

10. Ancien. : os malaire.

d) **Le bord postéro-inférieur**, épais et rugueux, donne insertion au muscle masséter.

e) **Le bord médial**, mince, s'articule en haut avec la grande aile du sphénoïde et en bas avec le maxillaire.

## 5 | Les processus

### a) Le processus frontal

Il est supérieur, épais et irrégulier, il s'articule en avant avec le processus zygomatique du frontal, en arrière avec la grande aile du sphénoïde et la face orbitaire du maxillaire.

Sa face orbitaire présente à un centimètre de l'extrémité l'*éminence orbitaire*<sup>11</sup>, sur laquelle s'insère le ligament palpébral latéral<sup>12</sup>.

L'éminence orbitaire est palpable sur le sujet vivant.

### b) Le processus temporal

Il est postérieur et taillé en biseau aux dépens du bord supérieur. Il s'unit au processus zygomatique du temporal pour former l'arcade zygomatique.

## 6 | La structure

L'os zygomatique est constitué de tissu compact à la périphérie et de tissu spongieux au centre.

Le *canal zygomatique*<sup>13</sup>, en forme d'Y, débute par le *foramen zygomatico-orbitaire* et s'ouvre au niveau des deux foramens *zygomatico-facial* et *zygomatico-temporal*. Il livre passage aux rameaux nerveux zygomatico-facial et zygomatico-temporal.

## 7 | L'ossification

Elle procède d'un point d'ossification apparaissant à la 8<sup>e</sup> semaine de la vie intra-utérine dans le tissu membraneux. L'os est parfois divisé en deux parties inégales par une scissure horizontale.

## B | OS LACRYMAL

L'os lacrymal<sup>14</sup> est un os pair situé au niveau de la paroi médiale de l'orbite. Il est mince, quadrilatère, avec deux faces et quatre bords (fig. 4.7).

### 1 | La face orbitaire

La crête lacrymale postérieure, prolongée en bas et en avant par le *hamulus lacrymal*, divise cette face en deux parties :

11. Ancien. : tubercule orbitaire de Whitnall.

12. Et l'expansion latérale de l'aponévrose du muscle releveur de la paupière supérieure.

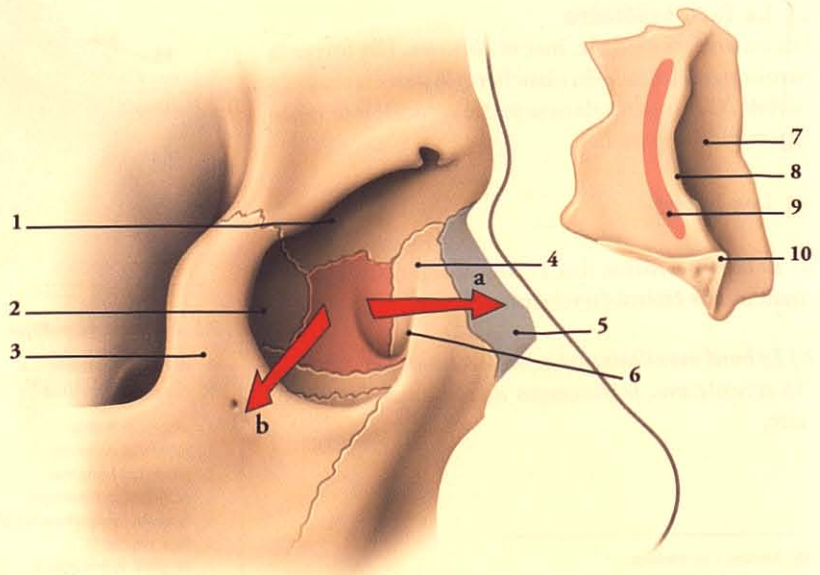
13. Il est parfois double sur toute l'étendue de son trajet.

14. Ancien. : unguis.

FIG. 4.7. Os lacrymal

- a. partie antérieure  
b. partie postérieure

1. frontal
2. lame orbitaire du labyrinthe ethmoïdal
3. os zygomatique
4. processus frontal du maxillaire
5. os nasal
6. crête lacrymale ant.
7. sillon lacrymal
8. crête lacrymale post.
9. m. orbiculaire de l'œil (partie lacrymale)
10. hamulus lacrymal



- une partie antérieure, excavée verticalement, le *sillon lacrymal*, qui devient au niveau du hamulus lacrymal, la *fosse du sac lacrymal*;
- une partie postérieure, plate, qui prolonge la lame orbitaire du labyrinthe ethmoïdal.

Sur la crête lacrymale postérieure s'insère le muscle orbiculaire de l'œil (partie lacrymale).

## 2 | La face médiale

- *En avant*, elle est lisse et tapissée par la muqueuse nasale.
- *En arrière*, elle s'articule avec la partie antérieure du labyrinthe ethmoïdal. Elle présente des demi-cellules ethmoïdales antérieures.

## 3 | Les bords

a) **Le bord supérieur** s'articule avec le processus orbitaire de l'os frontal.

b) **Le bord inférieur** s'articule en arrière avec la surface orbitaire du maxillaire, et en avant avec le processus lacrymal du cornet nasal inférieur. Il limite l'orifice supérieur du *canal lacrymo-nasal*.

c) **Le bord antérieur** s'articule avec le bord postérieur du processus frontal du maxillaire.

d) **Le bord postérieur** s'articule avec la lame orbitaire du labyrinthe ethmoïdal.

## 4 | La structure

L'os lacrymal est constitué uniquement par du tissu compact.

## 5 | L'ossification

Elle procède d'un point d'ossification, apparaissant au 3<sup>e</sup> mois de la vie fœtale dans le tissu membraneux de la capsule cartilagineuse du nez.

## C | OS NASAL

L'os nasal <sup>15</sup> est un os pair s'adossant à son homologue pour constituer le squelette du dos du nez. Il est quadrilatère, avec deux faces et quatre bords.

## 1 | La face externe

Elle est convexe transversalement, et, dans sa partie haute, concave verticalement. Elle donne insertion aux muscles procéus et nasal. Son centre est perforé d'un foramen vasculaire.

## 2 | La face interne

Elle est concave transversalement et présente le sillon ethmoïdal parcouru par la branche nasale externe du nerf ethmoïdal antérieur.

## 3 | Les bords

a) **Le bord supérieur** est dentelé et s'articule avec le bord nasal du frontal.

b) **Le bord inférieur** se continue avec le cartilage nasal.

c) **Le bord latéral** est irrégulier et s'articule avec la partie haute du processus frontal du maxillaire.

d) **Le bord médial** est épais et rugueux; il s'articule avec son opposé pour former en arrière une crête verticale qui s'articule avec l'épine nasale du frontal, la lame perpendiculaire de l'ethmoïde et le cartilage du septum nasal.

## 4 | La structure

Il est constitué uniquement d'os compact.

## 5 | L'ossification

Le point d'ossification apparaît au 3<sup>e</sup> mois de la vie fœtale au sein de la membrane recouvrant la capsule cartilagineuse nasale.

## D | OS PALATIN

Le palatin est un os pair situé contre le maxillaire et le processus ptérygoïde du sphénoïde. Il participe à la formation du palais dur, du plancher et de la paroi latérale de la cavité nasale, du plancher de l'orbite, des fosses ptérygo-palatine, ptérygoïde et infra-temporale.

15. Ancien. : os propre du nez.

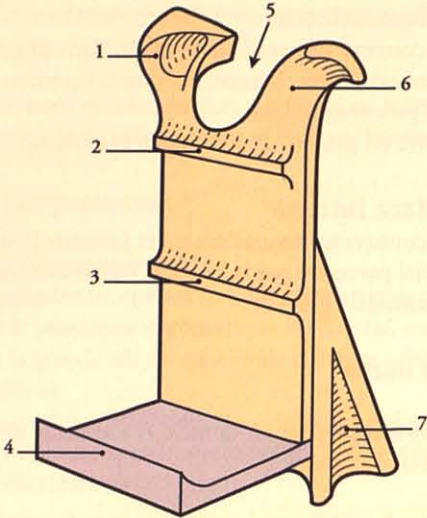


FIG. 4.8. Parties de l'os palatin (vue postéro-médiale) (d'après B. Grant)

Jaune : lame perpendiculaire  
Bleu : lame horizontale

- |                        |                             |
|------------------------|-----------------------------|
| 1. processus orbitaire | 5. incisure sphéno-palatine |
| 2. crête ethmoïdale    | 6. processus sphénoïdal     |
| 3. crête conchale      | 7. sillon grand palatin     |
| 4. crête nasale        |                             |

En forme de L, le palatin est formé de deux lames formant un angle droit, la *lame perpendiculaire* et la *lame horizontale* (fig. 4.8).

**1 | La lame perpendiculaire**

Elle est mince et quadrilatère, avec deux faces, nasale et maxillaire, et quatre bords, antérieur, postérieur, supérieur et inférieur.

a) **La face nasale** est convexe et lisse. Elle fait partie de la paroi latérale de la cavité nasale et présente deux crêtes horizontales :

- en haut, la *crête ethmoïdale*, en rapport avec le cornet nasal moyen ;
- en bas, la *crête conchale*, en rapport avec le cornet nasal inférieur.

b) **La face maxillaire** est irrégulière et présente d'avant en arrière (fig. 4.9) :

- la *surface sinusienne* qui dépasse le rebord postérieur du hiatus maxillaire auquel elle adhère ;
- la *surface ptérygo-palatine* qui forme la paroi médiale de la fosse ptérygo-palatine ;
- la *surface maxillaire* qui s'articule avec la face nasale du maxillaire. Elle est divisée en bas par le *sillon grand*

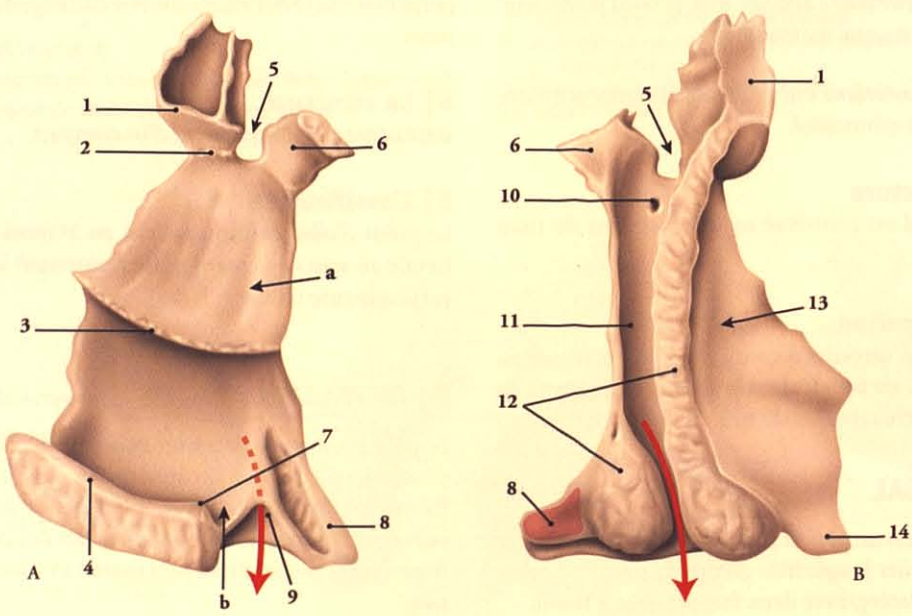


FIG. 4.9. Os palatin

A. vue médiale (face nasale)  
B. vue latérale (face maxillaire)  
a. lame perpendiculaire  
b. lame horizontale

- |                             |   |                           |
|-----------------------------|---|---------------------------|
| 1. processus orbitaire      | 6. processus sphénoïdal                         | 10. foramen petit palatin |
| 2. crête ethmoïdale         | 7. épine nasale post.                           | 11. sillon grand palatin  |
| 3. crête conchale           | 8. processus pyramidal (m. ptérygoïdien médial) | 12. surface maxillaire    |
| 4. crête nasale             | 9. foramen grand palatin                        | 13. surface sinusienne    |
| 5. incisure sphéno-palatine |   | 14. processus maxillaire  |

*palatin*, oblique en bas et en avant; ce sillon forme, avec son homologue maxillaire, le *canal grand palatin*;

- la *surface ptérygoïdienne*, qui s'articule avec la lame médiale du processus ptérygoïde.

c) **Le bord antérieur** est oblique en bas et en avant; il croise le hiatus maxillaire et se termine par le *processus maxillaire* qui s'articule avec le cornet nasal inférieur.

d) **Le bord postérieur** s'articule avec la lame médiale du processus ptérygoïde et se continue en bas par le *processus pyramidal*, qui comble l'incisure ptérygoïdienne.

La face latérale du processus pyramidal s'articule avec la tubérosité du maxillaire<sup>16</sup>.

e) **Le bord supérieur** présente les processus orbitaire en avant, et sphénoïdal en arrière, séparés par l'incisure sphéno-palatine.

- L'*incisure sphéno-palatine* forme avec le sphénoïde le foramen sphéno-palatin.
- Le *processus orbitaire* est déjeté en avant et latéralement. Il est relié à la lame perpendiculaire par un col rétréci. Il présente :
  - une face ethmoïdale, médiale, articulée avec le labyrinthe ethmoïdal;
  - une face maxillaire, antérieure, articulée avec le maxillaire;
  - une face sphénoïdale, postérieure, articulée avec le sphénoïde;
  - une face orbitaire, supérieure, triangulaire, formant la partie postérieure du plancher de l'orbite;
  - une face latérale constituant la partie haute de la paroi antérieure de la fosse ptérygo-palatine.
- Le *processus sphénoïdal* est déjeté en arrière et médialement. Il présente :
  - une face supérieure qui s'articule avec la racine de la lame médiale du processus ptérygoïde et le processus vaginal. Il délimite le *canal palato-vaginal*;
  - une face inféro-médiale faisant partie du toit de la cavité nasale.

f) **Le bord inférieur** est la jonction avec le bord latéral de la lame horizontale.

## 2 | La lame horizontale

Elle est rectangulaire à grand axe transversal, avec deux faces et quatre bords.

a) **La face nasale**, lisse et concave, complète en arrière le plancher de la cavité nasale.

b) **La face palatine** forme avec son opposée la partie postérieure du palais dur. Latéralement, elle est creusée par le sillon palatin.

### c) Les bords

- Le *bord antérieur* s'articule avec le processus palatin du maxillaire.
- Le *bord postérieur*, concave, donne insertion à l'aponevrose palatine.
- Le *bord médial*, épais, s'articule avec son opposé, pour former la crête nasale qui se termine en arrière par l'épine nasale postérieure. Le vomer s'insère sur cette crête.
- Le *bord latéral* s'articule avec le maxillaire et constitue la jonction entre les lames verticale et horizontale. Il présente la partie basse du sillon grand palatin.

## 3 | La structure

Le palatin est formé d'os compact avec dans le processus orbitaire un sinus communiquant avec les sinus adjacents.

## 4 | L'ossification

Le palatin se développe par un seul centre qui apparaît à la 8<sup>e</sup> semaine de la vie fœtale, situé à la jonction des lames verticale et horizontale.

## E | CORNET NASAL INFÉRIEUR

Le cornet nasal inférieur est un os pair en forme de lamelle recourbée vers le bas. Il est disposé sagittalement contre la paroi latérale de la cavité nasale. Il présente deux faces et deux bords convexes (fig. 4.10).

### 1 | La face médiale

Elle est convexe, lisse, et parcourue par de nombreux sillons vasculaires longitudinaux.

### 2 | La face latérale

Elle est concave et limite le méat inférieur.

16. Les canalicules palatins accessoires proviennent du canal grand palatin et peuvent s'observer sur la face inférieure du processus pyramidal.

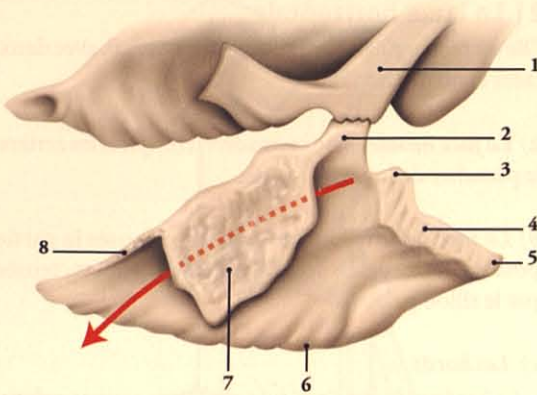


FIG. 4.10. Cornet nasal inférieur droit (vue latérale)

- |  |  |
|--|--|
| 1. processus unciné                                      | 5. extrémité ant.                                      |
| 2. processus ethmoïdal                                   | 6. bord inf.   |
| 3. processus lacrymal                                    | 7. processus maxillaire                                |
| 4. surface articulaire avec la crête conchale maxillaire | 8. surface articulaire avec la crête conchale palatine |

### 3 | Le bord supérieur

Il est mince, irrégulier et articulaire. Il se divise en trois parties :

a) **Une partie antérieure**, articulaire avec la crête conchale de l'os maxillaire.

b) **Une partie postérieure**, articulaire avec la crête conchale de l'os palatin.

c) **Et une partie moyenne**, présentant trois processus qui sont, d'avant en arrière :

- **le processus lacrymal** : pointu et vertical, il s'articule avec l'os lacrymal pour former la partie inférieure du canal lacrymo-nasal ;
- **le processus ethmoïdal** : dirigé en haut et en arrière, il s'articule avec le processus unciné de l'ethmoïde ;
- **et le processus maxillaire** : triangulaire à sommet inférieur, il est incurvé en bas et latéralement. Il s'articule avec le maxillaire et le processus maxillaire du palatin. Il forme la paroi médiale du sinus maxillaire.

### 4 | Le bord inférieur

Il est libre et se termine par deux extrémités effilées.

### 5 | La structure

Il est constitué par du tissu osseux compact.

### 6 | L'ossification

Il procède d'un point d'ossification apparaissant au 4<sup>e</sup> mois de la vie fœtale, dans la membrane recouvrant latéralement la capsule nasale cartilagineuse.

## F | VOMER

Le vomer est un os impair et médian, formant la partie postéro-inférieure du septum nasal.

C'est une lame quadrilatère, sagittale, parfois déviée latéralement, avec deux faces et quatre bords (fig. 4.11).

### 1 | Les faces

Elles sont planes et présentent, chacune, un étroit sillon oblique en bas et en avant, *le sillon du vomer*, pour le nerf et les vaisseaux naso-palatins.

### 2 | Les bords

a) **Le bord supérieur** est épais et parcouru par un sillon limité par les ailes du vomer, qui s'appliquent sur la face inférieure du corps du sphénoïde.

- **Le sillon** forme avec la crête et le rostrum du sphénoïde le *canal voméro-rostral*.
- **Les ailes du vomer** s'articulent avec le processus sphénoïdal de l'os palatin et le processus vaginal du processus ptérygoïde pour limiter le *canal voméro-vaginal*.

b) **Le bord inférieur** s'articule avec la crête nasale du maxillaire et du palatin.

c) **Le bord antérieur**, bord le plus long, est incliné en bas et en avant. Il s'articule en haut avec la lame perpendiculaire de l'ethmoïde, et en bas, avec le cartilage du septum nasal.

d) **Le bord postérieur**, libre et concave, sépare les choanes.

### 3 | La structure

Le vomer est constitué d'os compact.

### 4 | L'ossification

Elle procède de deux points d'ossification apparaissant à la 8<sup>e</sup> semaine de la vie intra-utérine dans le tissu conjonctif recouvrant le cartilage septal ; les deux lames osseuses primitives s'unissent secondairement.

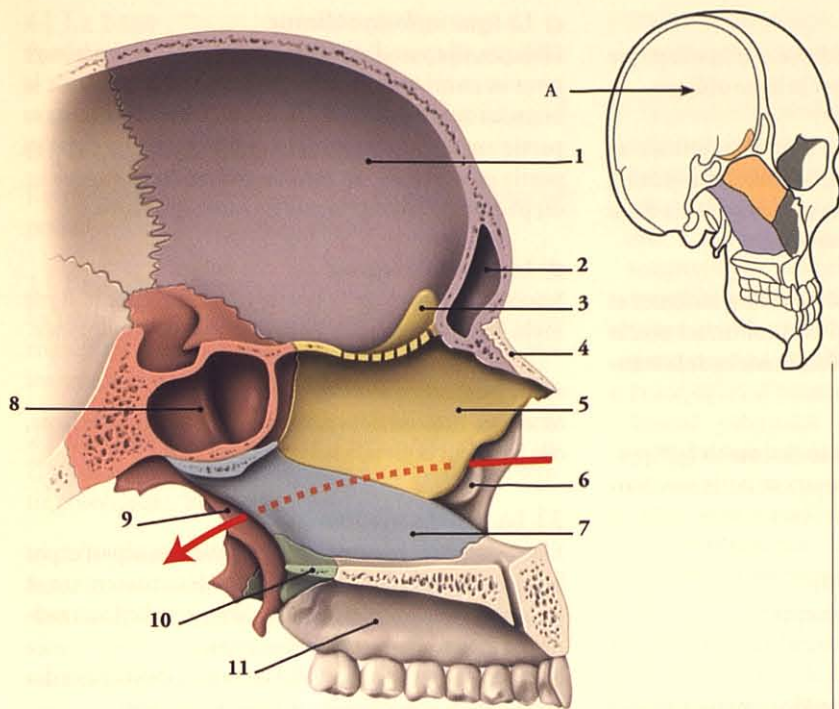


FIG. 4.11. Partie antérieure des os de la tête (coupe sagittale médiane)

A. cavité crânienne

1. écaille du frontal
2. sinus frontal
3. crista galli
4. os nasal
5. lame perpendiculaire de l'ethmoïde
6. cornet nasal inf.
7. vomer
8. sinus du sphénoïde
9. processus ptérygoïde
10. os palatin
11. maxillaire

## 4.3 MANDIBULE

La mandibule, os impair, médian et symétrique, constitue le squelette du menton. C'est le seul os mobile de tout le massif crânio-facial.

Elle a la forme d'un fer à cheval dont les extrémités se redressent vers le haut. Elle comprend trois parties : un corps et deux branches, unis par deux angles mandibulaires (fig. 4.12).

### A | CORPS

Il est horizontal, arqué, à concavité postérieure, avec deux faces, une partie alvéolaire et une base.

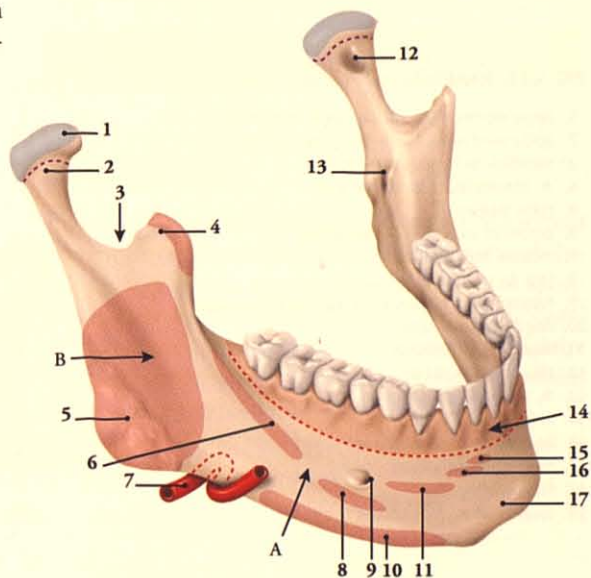


FIG. 4.12. Mandibule (vue latérale et antéro-supérieure)

A. corps de la mandibule  
B. branche de la mandibule

1. tête
2. col
3. incisure
4. processus coronoïde (m. temporal)
5. tubérosité massétérique (m. masséter)
6. ligne oblique (m. buccinateur)
7. a. faciale
8. m. abaisseur de l'angle de la bouche
9. foramen mentonnier
10. m. platysma
11. m. abaisseur de la lèvre inf.
12. fossette ptérygoïdienne
13. foramen mandibulaire
14. insertion de la muqueuse orale
15. m. incisif inf.
16. m. du menton
17. protubérance mentonnière



## 1 | La face externe

Elle est marquée sur la ligne médiane, par la symphyse mentonnière et latéralement, par la ligne oblique.

a) **La symphyse mentonnière** est une crête verticale, se terminant en bas, au sommet d'une saillie triangulaire, la *protubérance mentonnière*; les angles saillants de sa base forment les *tubercules mentonniers*.

b) **la ligne oblique** part d'un tubercule mentonnier et se dirige en haut et en arrière pour se continuer avec la lèvre externe du bord antérieur de la branche de la mandibule.

c) **le foramen mentonnier**, situé en dessous de la 2<sup>e</sup> prémolaire, livre passage aux vaisseaux et nerfs mentonniers.

## 2 | La face interne (fig. 4.13)

Elle est concave en arrière et présente :

### a) Les épines mentonnières

Ce sont deux paires de petites saillies osseuses situées de chaque côté de la ligne médiane. Sur les *épines supérieures*, s'insèrent les muscles génio-glosses, et sur les *épines inférieures*, les muscles génio-hyoïdiens.

### b) La fossette digastrique

Située près de la base, elle donne insertion au muscle digastrique.

### c) La ligne mylo-hyoïdienne

Oblique, elle part d'une épine mentonnière supérieure pour se continuer en haut avec la lèvre interne de la branche de la mandibule. Elle donne insertion dans sa partie antérieure au muscle mylo-hyoïdien, dans sa partie postérieure, au muscle constricteur supérieur du pharynx et au raphé ptérygo-mandibulaire.

### d) La fosse sublinguale

Située au-dessus de la partie antérieure de la ligne mylo-hyoïdienne, elle contient la glande sublinguale.

### e) La fosse submandibulaire

Située au-dessous de la partie postérieure de cette ligne, elle contient la glande submandibulaire.

## 3 | La partie alvéolaire

Elle est large et creusée d'*alvéoles dentaires* séparées par les septums interalvéolaires<sup>17</sup>. Elles déterminent sur sa face externe des proéminences correspondant aux racines dentaires, les *jugums alvéolaires*.

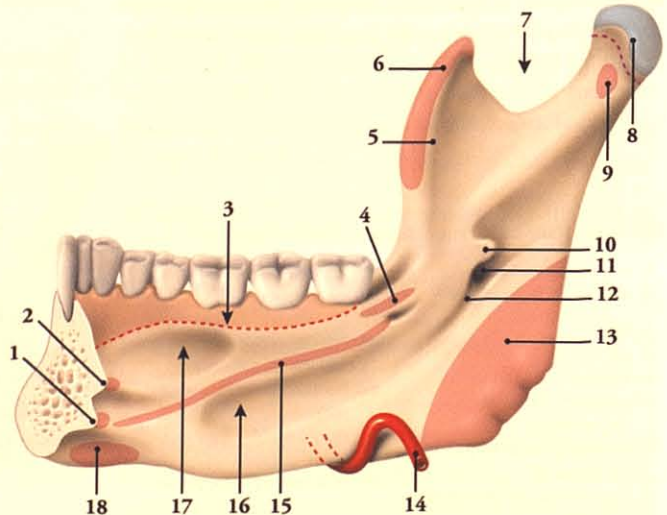
Sur la face interne, une saillie en regard des racines des prémolaires constitue le *torus mandibulaire*.

Le torus mandibulaire peut être un obstacle aux prothèses.

17. Les alvéoles dentaires des molaires présentent des septums interradiculaires.

FIG. 4.13. Mandibule (vue médiale)

1. épine mentonnière inf. (m. génio-hyoïdien)
2. épine mentonnière sup. (m. génio-glosse)
3. insertion de la muqueuse orale
4. m. constricteur sup. du pharynx
5. crête médiale
6. processus coronoïde (m. temporal)
7. incisure mandibulaire
8. tête de la mandibule
9. fossette ptérygoïdienne (m. ptérygoïdien latéral)
10. lingula mandibulaire
11. foramen mandibulaire
12. sillon mylo-hyoïdien
13. m. ptérygoïdien médial
14. a. faciale
15. ligne et m. mylo-hyoïdiens
16. fosse submandibulaire
17. fosse sublinguale
18. fossette et m. digastriques



#### 4 | La base

Épaisse et arrondie, elle présente à sa partie postérieure le *sillon de l'artère faciale*.

### B | BRANCHES DE LA MANDIBULE

Rectangulaire, à grand axe vertical, chaque branche présente deux faces et quatre bords.

#### 1 | La face externe

Sa partie inférieure, ou *tubérosité massétérique*, est rugueuse, avec des crêtes inconstantes. Elle donne insertion au muscle masséter.

#### 2 | La face interne

Elle est en rapport avec la glande parotide, dans sa moitié postérieure. Elle présente :

##### a) Le foramen mandibulaire

Situé au milieu de la face interne, sur l'axe du bord alvéolaire, il est localisé à 18 mm en arrière de la troisième molaire inférieure. Son rebord antérieur présente une crête proéminente, la *lingula mandibulaire*<sup>18</sup>, sur laquelle se fixe le ligament sphéno-mandibulaire. Dans le foramen passent les vaisseaux et nerfs alvéolaires inférieurs.

##### b) Le sillon mylo-hyoïdien

Il part du foramen mandibulaire, et se dirige en bas et en avant pour rejoindre la face interne du corps. Il contient le nerf mylo-hyoïdien.

##### c) La tubérosité ptérygoïdienne

Située dans sa partie inférieure, elle est rugueuse et parcourue de crêtes obliques en bas et en arrière. Elle donne insertion au muscle ptérygoïdien médial.

#### 3 | Le bord supérieur

Il présente deux saillies, le *processus coronoïde*, en avant, et le *processus condyloïde*, en arrière, séparées par l'*incisure mandibulaire*.

##### a) Le processus coronoïde

Mince et triangulaire, il donne insertion au muscle temporal.

- Son bord antérieur prolonge la crête latérale du bord antérieur de la branche mandibulaire.

- Son bord postérieur, concave, limite en avant l'incisure mandibulaire.

##### b) Le processus condyloïde

Il comprend une tête et un col.

- La tête (ou condyle articulaire) est oblongue, à grand axe transversal. Recouverte de fibro-cartilage, elle s'articule avec la fossette mandibulaire du temporal par l'intermédiaire du disque temporo-mandibulaire. À l'extrémité latérale de la tête se trouve le *tubercule du ligament latéral* de l'articulation temporo-mandibulaire.
- Le col, aplati d'avant en arrière présente, en avant, la *fossette ptérygoïde* pour l'insertion du muscle ptérygoïdien latéral.

##### c) L'incisure mandibulaire

Concave vers le haut, elle livre passage aux vaisseaux et au nerf massétériques.

#### 4 | Le bord inférieur

Il se continue avec le corps de la mandibule et forme l'angle mandibulaire. Le *ligament stylo-mandibulaire* s'insère sur son versant interne.

#### 5 | Le bord postérieur

Il est épais, arrondi, et en rapport avec la glande parotide.

#### 6 | Le bord antérieur

Il est tranchant et en continuité avec la ligne oblique.

Il est repérable par le palper intra-buccal.

### C | STRUCTURE

La mandibule est constituée d'os compact recouvrant une mince couche de tissu spongieux. La partie alvéolaire est constituée essentiellement d'un tissu spongieux, l'*os alvéolaire*. Elle est parcourue par le canal mandibulaire qui s'ouvre par le foramen mandibulaire en arrière et le foramen mentonnier en avant. Il contient le nerf alvéolaire inférieur.

18. Ancien. : épine de Spix.

## D | OSSIFICATION

La mandibule procède d'une ossification de membrane à partir de deux points (voir développement de la tête osseuse).

## 4.4 OS HYOÏDE

L'os hyoïde est un os impair, médian et symétrique, situé au-dessus du larynx, au niveau de la quatrième vertèbre cervicale.

Il a une forme en U ouvert en arrière et comprend : un *corps*, deux *grandes cornes* et deux *petites cornes* (fig. 4.14).

### A | CORPS

C'est une lame quadrilatère légèrement incurvée en arrière (fig. 4.15).

#### 1 | Les faces

a) *La face antérieure* est convexe et marquée dans sa partie supérieure par une crête cruciforme qui délimite :

- deux surfaces supérieures pour les muscles génioglosses ;

La symphyse mentonnière est le témoin de la fusion des héli-mandibules fœtales.

- et deux surfaces inférieures pour les muscles géni-hyoïdiens, hyo-glosses et mylo-hyoïdiens.

b) *La face postérieure* est lisse, concave, et séparée de l'épiglotte par la membrane thyro-hyoïdienne ; une bourse s'interpose entre l'os et la membrane. Elle donne insertion en bas et latéralement au muscle thyro-hyoïdien.

#### 2 | Les bords

a) *Le bord supérieur* est arrondi et donne insertion, sur son versant postérieur, au ligament hyo-épiglottique et à la membrane thyro-hyoïdienne.

b) *Le bord inférieur*, très épais, permet l'insertion des muscles sterno-hyoïdiens médialement et omo-hyoïdiens latéralement.

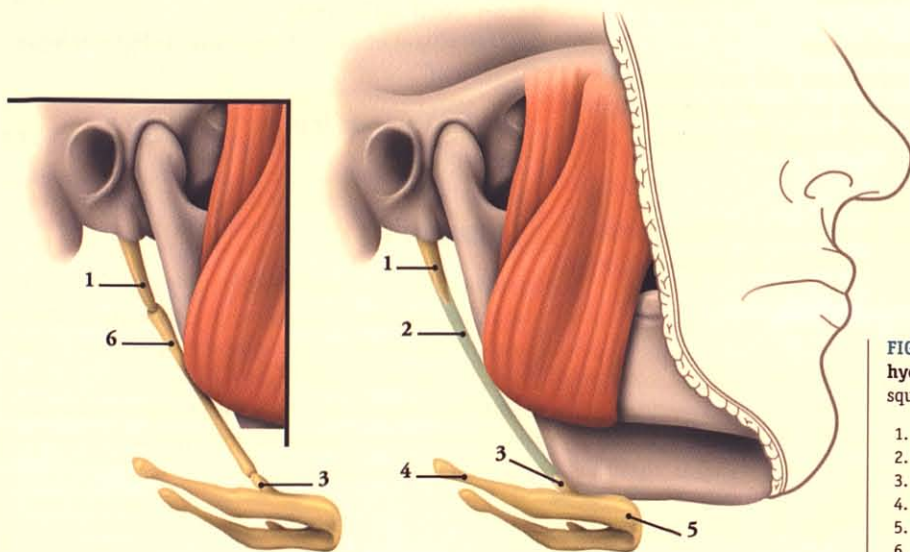


FIG. 4.14. **Squelette hyoïdien** (cartouche : squelette hyoïdien ossifié)

1. processus styloïde
2. lig. stylo-hyoïdien
3. petite corne
4. grande corne
5. corps
6. lig. stylo-hyoïdien ossifié

## B | GRANDES CORNES

Elles se projettent vers l'arrière à partir des bords latéraux du corps. Aplaties de haut en bas, elles sont plus larges en avant et se terminent en arrière par un tubercule.

a) *La face supérieure* donne insertion aux muscles constricteur moyen du pharynx, hyoglosse et stylo-hyoïdien, et près du corps, au muscle digastrique.

b) *La face inférieure* donne insertion médialement au muscle thyro-hyoïdien.

c) *Sur le bord médial* se fixe la membrane thyro-hyoïdienne.

Lorsque la gorge est serrée entre l'index et le pouce, juste au-dessus du cartilage thyroïdien, la grande corne peut être perçue et l'os hyoïde peut être mobilisé latéralement.

## C | PETITES CORNES<sup>19</sup>

De forme conique, elles sont obliques en haut et latéralement. Elles se fixent par leurs bases à l'angle de jonction du corps et des grandes cornes.

- Sur *les faces postérieure et latérale* s'insère le muscle constricteur moyen du pharynx.
- Sur *la face médiale* se fixe le muscle chondroglosse.
- Sur *l'apex* s'insère le ligament stylo-hyoïdien.

## D | STRUCTURE

L'os hyoïde est formé essentiellement d'os compact.

## E | OSSIFICATION

L'os hyoïde dérive des cartilages des deuxième et troisième arcs branchiaux (voir développement de la tête osseuse).

Il s'ossifie à partir de huit centres : deux pour le corps, deux pour chaque grande corne et un pour chaque petite corne.

L'ossification débute dans la grande corne vers la fin de la vie intra-utérine, dans le corps près de la naissance, et dans la petite corne aux environs de la puberté.

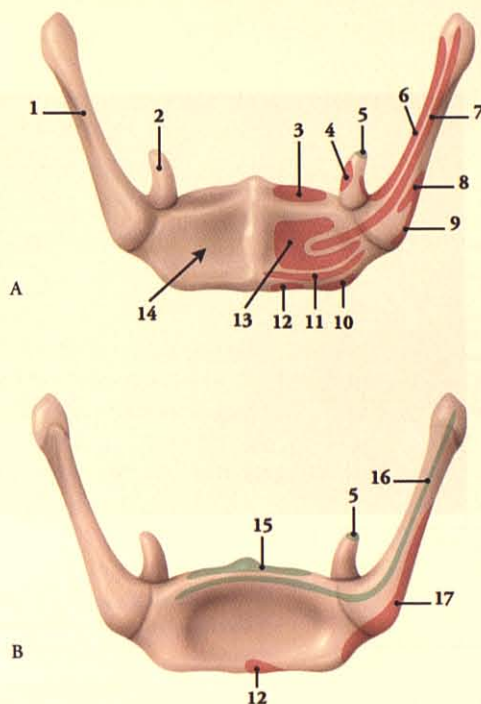


FIG. 4.15. Os hyoïde

A. vue antéro-supérieure

B. vue postéro-inférieure

1. grande corne

2. petite corne

3. m. génio-glosse

4. m. chondro-glosse

5. lig. stylo-hyoïdien

6. m. constricteur moyen du pharynx

7. m. hyo-glosse

8. m. digastrique

9. m. stylo-hyoïdien

10. m. omo-hyoïdien

11. m. mylo-hyoïdien

12. m. sterno-hyoïdien

13. m. génio-hyoïdien

14. corps

15. lig. hyo-épiglottique

16. membrane thyro-hyoïdienne

17. m. thyro-hyoïdien

19. Elles sont rattachées au corps de l'os par du tissu fibreux et occasionnellement aux grandes cornes par des articulations synoviales.

# 5 Cavités et fosses de la tête osseuse

La tête osseuse est irrégulière en raison de la présence de cavités et de fosses constituant des loges d'organes ou des voies de passage.

Les plus importantes sont : la cavité nasale, les sinus paranasaux, les orbites, les fosses infra-temporales et les fosses ptérygo-palatines.

## A | CAVITÉ NASALE

La cavité nasale, début des voies respiratoires, contient l'organe olfactif. C'est une cavité irrégulière, s'ouvrant en avant par l'*ouverture piriforme* et en arrière, dans le naso-pharynx, par les *choanes*. Elle est subdivisée sagittalement par le septum nasal osseux en *fosses nasales* droite et gauche (fig. 5.1 et 5.2).

### 1 | La paroi supérieure (fig. 5.3)

Elle est étroite et inclinée en bas, en avant et en arrière. Elle est constituée :

- dans sa partie antérieure, par l'épine nasale de l'os frontal et les os nasaux ;
- dans sa partie moyenne, par la lame criblée de l'ethmoïde ;
- dans sa partie postérieure, par le corps du sphénoïde.

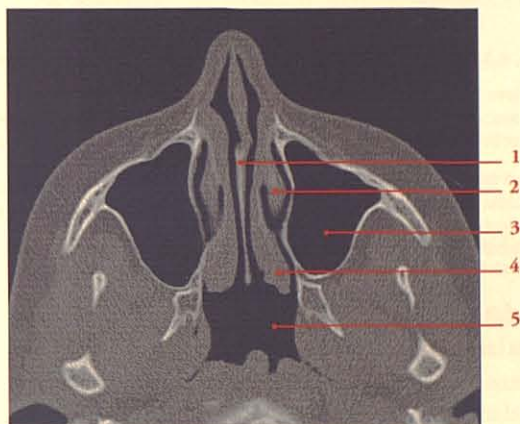


FIG. 5.1. Coupe TDM axiale transverse de la cavité nasale (cliché Dr T. Diesce)

1. septum nasal
2. cornet nasal moyen
3. sinus maxillaire
4. cornet nasal inf.
5. naso-pharynx

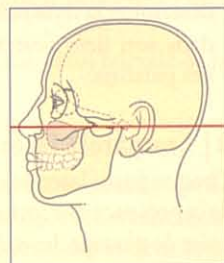


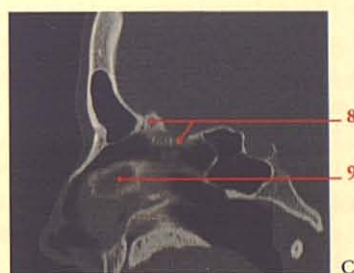
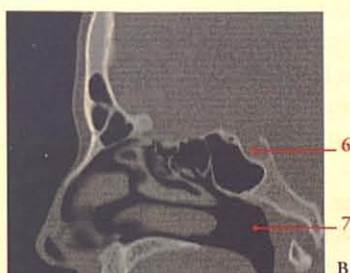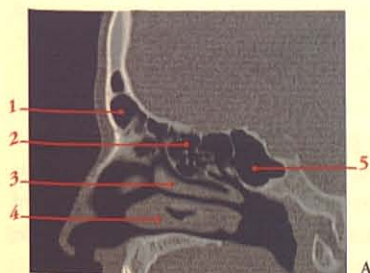
FIG. 5.2. Coupes TDM sagittales de la cavité nasale (cliché Dr T. Diesce)

A. B. C. coupes latérale, intermédiaire et médiane

1. sinus frontal
2. labyrinthe ethmoïdal
3. cornet nasal moyen

4. cornet nasal inf.
5. sinus sphénoïdal
6. selle turcique

7. naso-pharynx
8. crista galli, lame criblée
9. septum nasal



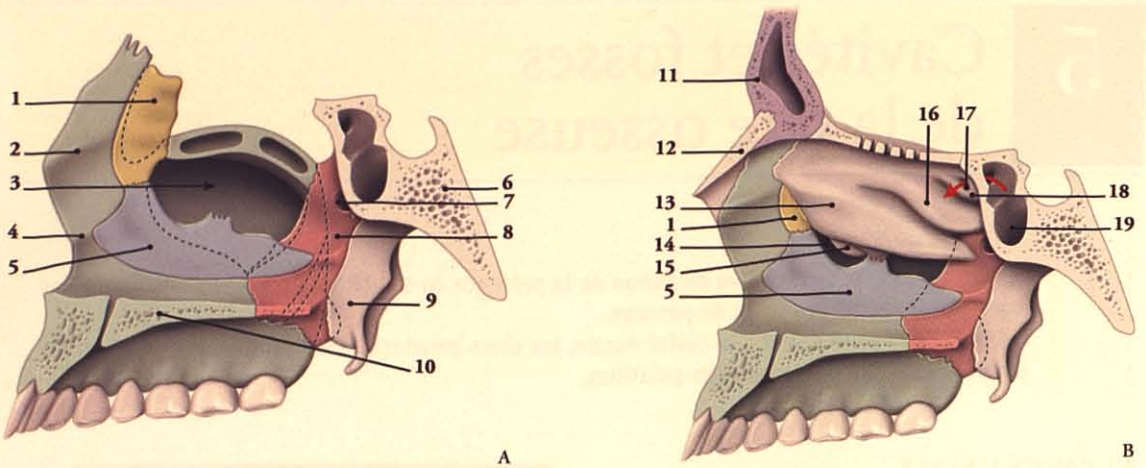


FIG. 5.3. Paroi latérale de la cavité nasale (constitution et vue médiale)

A. sans l'ethmoïde  
B. avec, en place, l'ethmoïde, le frontal et l'os nasal

1. os lacrymal
2. crête ethmoïdale
3. sinus maxillaire
4. crête conchale

5. cornet nasal inf.
6. corps du sphénoïde
7. foramen sphéno-palatin
8. palatin
9. processus ptérygoïde
10. processus palatin du maxillaire
11. os frontal
12. os nasal

13. cornet nasal moyen
14. hiatus semi-lunaire
15. processus unciné
16. cornet nasal sup.
17. récessus sphéno-ethmoïdal
18. cornet suprême
19. sinus sphénoïdal

## 2 | La paroi inférieure

Plus large et lisse, elle est formée :

- dans ses deux tiers antérieurs, par les processus palatins des maxillaires. Leur jonction médiane détermine la *crête nasale* où s'implante le vomer ;
- dans son tiers postérieur, par la lame horizontale des palatins.

## 3 | Les parois latérales

Chaque paroi latérale est très anfractueuse, en raison de la présence des cornets nasaux qui déterminent des voies de passage, les *méats nasaux*.

### a) Constitution

Elle est formée par la juxtaposition de trois plans osseux.

- *Le plan latéral* comprend la face nasale du maxillaire et la lame médiale du processus ptérygoïde.
- *Le plan intermédiaire* est constitué par l'os lacrymal, situé en regard du sillon lacrymal du maxillaire, et la lame perpendiculaire du palatin, appliquée sur le maxillaire et le processus ptérygoïde.
- *Le plan médial* est formé en haut par le labyrinthe ethmoïdal avec ses méats supérieur et moyen, et en bas par le cornet inférieur.

*b) Le méat supérieur*, situé sous le cornet supérieur, présente l'ouverture des cellules ethmoïdales moyennes et postérieures.

*c) Le méat moyen*, situé sous le cornet moyen, présente l'ouverture des cellules ethmoïdales antérieures et le hiatus semi-lunaire, ouverture du sinus maxillaire.

*d) Le méat inférieur* est compris entre le cornet inférieur et la paroi inférieure.

*e) Le méat naso-pharyngien*, situé en arrière des cornets, présente à sa partie supérieure le foramen sphéno-palatin.

### 4 | Le septum nasal osseux (fig. 5.4 et 5.5)

Il s'étend entre les parois supérieure et inférieure, et s'articule avec le cartilage septal. Il est formé : en haut et en avant, par la lame perpendiculaire de l'ethmoïde, en bas et en arrière, par le vomer.

### 5 | L'ouverture piriforme

Triangulaire, à base inférieure, elle est cernée : en bas et latéralement, par l'incisure nasale du maxillaire, et en haut, par les os nasaux. Du milieu de sa base, pointe l'*épine nasale antérieure*.

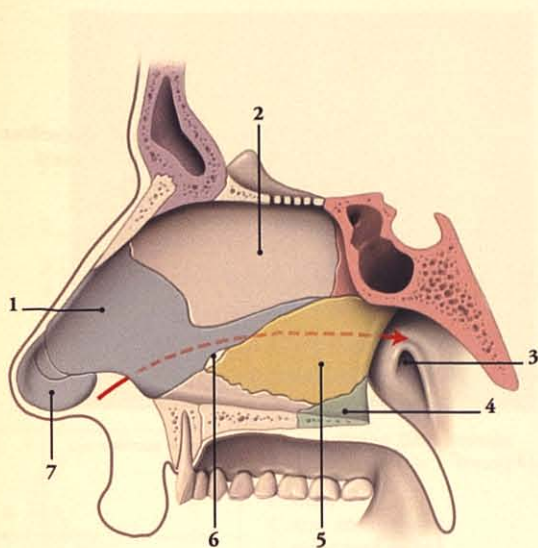


FIG. 5.4. Septum nasal

1. cartilage septal
2. lame perpendiculaire de l'ethmoïde
3. ostium tubaire et choane droite
4. os palatin
5. vomer
6. cartilage voméro-nasal
7. grand cartilage alaire

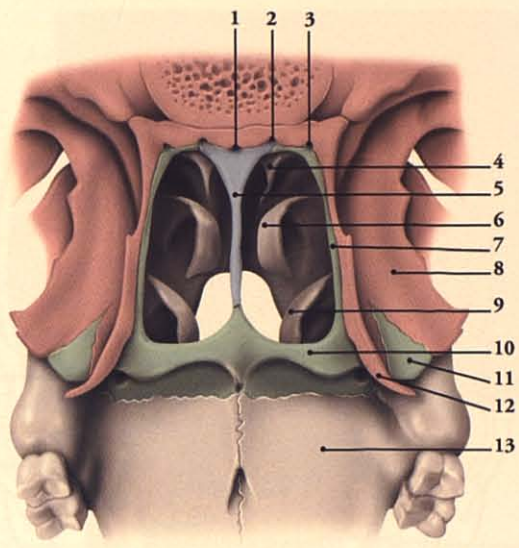


FIG. 5.5. Choanes (vue postéro-inférieure du naso-pharynx)

- |                                    |   |
|------------------------------------|---|
| 1. canal voméro-rostral            | 8. processus ptérygoïde (aile latérale) |
| 2. canal voméro-vaginal            | 9. cornet nasal inf.                    |
| 3. canal palato-vaginal            | 10. lame horizontale du palatin         |
| 4. cornet nasal sup.               | 11. processus pyramidal (palatin)       |
| 5. vomer                           | 12. hamulus ptérygoïdien                |
| 6. cornet nasal moyen              | 13. maxillaire                          |
| 7. lame perpendiculaire du palatin |   |

## 6 | Les choanes

Chaque choane est limitée par : le vomer médialement, le corps du sphénoïde en haut, la lame horizontale du palatin en bas, et la lame médiale du processus ptérygoïde latéralement.

## B | SINUS PARANASaux

Les sinus paranasaux sont des cavités osseuses aérées situées autour de la cavité nasale, dans les os maxillaire, sphénoïde, frontal et ethmoïde. Leurs parois sont recouvertes d'une membrane muqueuse de type respiratoire se continuant avec celle de la cavité nasale (fig. 5.6).

Les rhinites peuvent s'étendre aux muqueuses sinusales, et produire une sinusite.

### 1 | Le sinus maxillaire (fig. 5.7)

Le sinus maxillaire, situé dans le corps du maxillaire, est le plus grand des sinus paranasaux.

a) **Morphologie.** C'est une cavité pyramidale.

- Son *sommet latéral* s'étend dans le processus zygomatique du maxillaire.
- Sa *base, médiale*, correspond à la paroi latérale de la cavité nasale.
- Sa *paroi supérieure* est formée par la paroi inférieure de l'orbite.
- Sa *paroi inférieure* correspond au processus alvéolaire du maxillaire. Elle est marquée habituellement par la saillie de la racine des premières et deuxième molaires supérieures qui peuvent la perforer.

Il peut exister une répercussion réciproque entre sinusite maxillaire et maux de dents.

- Sa *paroi postérieure* répond aux fosses infra-temporale et ptérygo-palatine. Elle est perforée par les canaux alvéolaires qui livrent passage aux nerfs alvéolaires postéro-supérieurs destinés aux molaires supérieures.
- Son *ouverture*, le *hiatus semi-lunaire*, est situé dans le méat moyen. Le hiatus est partiellement obturé par l'os lacrymal, le processus unciné de l'ethmoïde,

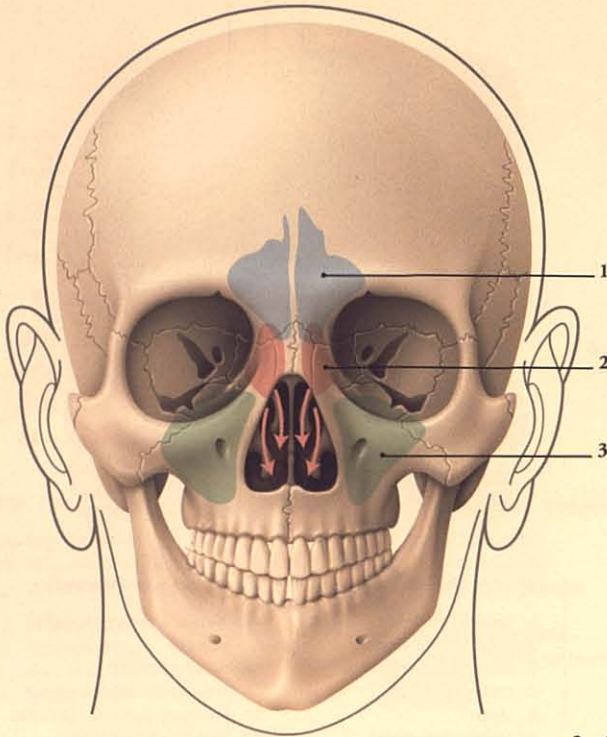


FIG. 5.6. Topographie des sinus paranasaux (vue antérieure)

1. sinus frontal
2. sinus ethmoïdal
3. sinus maxillaire

le processus maxillaire du cornet nasal inférieur et la lame perpendiculaire du palatin.

L'orifice réel de drainage<sup>1</sup> se situe au niveau du tiers postérieur du hiatus semi-lunaire. Son drainage relève du mouvement ciliaire de la muqueuse et de la pression négative provoquée par le courant inspiratoire.

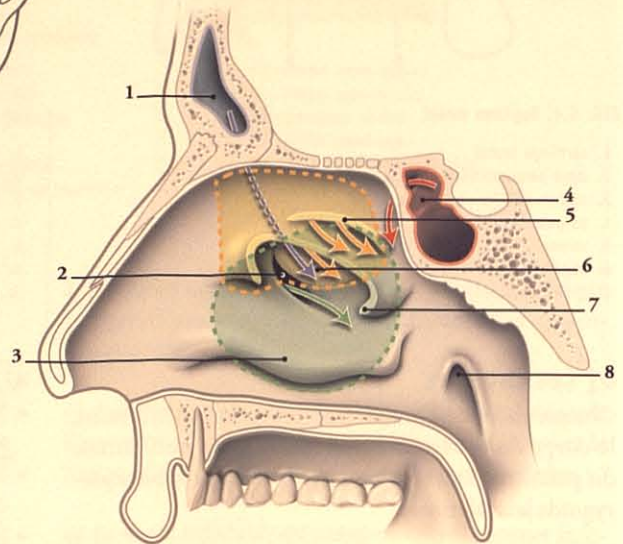
#### b) L'innervation

Elle est assurée par les nerfs alvéolaires supérieurs et infra-orbitaire.

FIG. 5.7. Sinus paranasaux : projections et drainages (vue médiale de la paroi latérale de la cavité nasale)

Jaune : sinus ethmoïdal  
Vert : sinus maxillaire

1. sinus frontal
2. hiatus semi-lunaire
3. cornet nasal inf.
4. sinus sphénoïdal
5. cornet nasal sup.
6. bulle ethmoïdale
7. cornet nasal moyen
8. ostium de la trompe auditive



#### c) Le développement

L'ébauche du sinus maxillaire est visible au cours du 3<sup>e</sup> mois fœtal. Sa croissance se poursuit jusqu'à 15 à 18 ans.

#### 2 | Les sinus ethmoïdaux (fig. 5.8 et 5.9)

Chaque sinus ethmoïdal, situé dans un labyrinthe ethmoïdal, est constitué de nombreuses petites cavités (4 à 17) communicantes entre elles, les *cellules ethmoïdales*.

Les os s'articulant au labyrinthe ethmoïdal participent à la formation de leur paroi. On distingue, selon leur topographie, les cellules ethmoïdales antérieures, moyennes, et postérieures.

1. L'orifice réel de drainage peut être unique ou multiple.



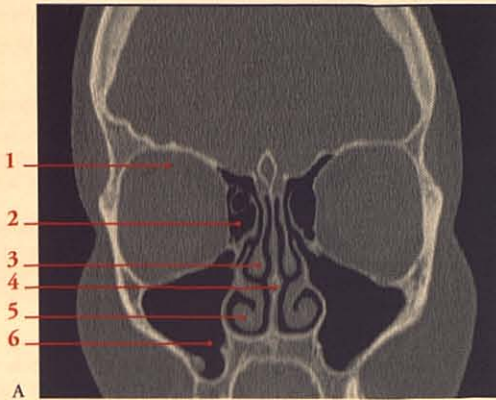


FIG. 5.8. Coupe TDM coronale de la face (cliché Dr T. Diesce)

1. orbite
2. sinus ethmoïdaux
3. cornet nasal moyen
4. septum nasal
5. cornet nasal inf.
6. sinus maxillaire

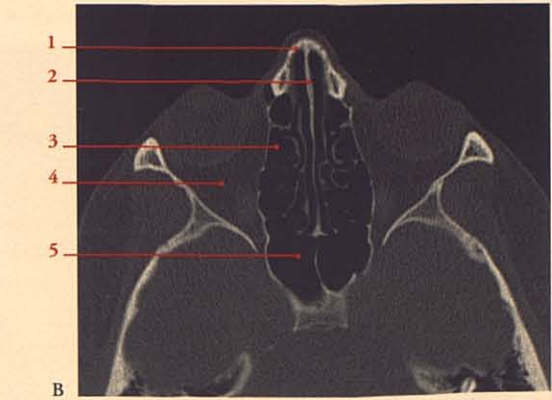
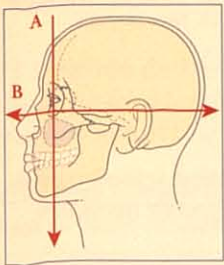


FIG. 5.9. Coupe TDM axiale transverse de la face (cliché Dr T. Diesce)

1. os nasal
2. septum nasal
3. sinus ethmoïdaux
4. orbite
5. cellule ethmoïdo-sphénoïdale

Inv.

BIBLIOTECA U.M.F. IA

Cota IV 37215

#### a) Les cellules ethmoïdales antérieures

Elles sont creusées dans la partie antérieure du labyrinthe ethmoïdal, le frontal, l'os lacrymal et le maxillaire. Elles s'ouvrent dans le méat moyen au niveau de l'infundibulum ethmoïdal.

#### b) Les cellules ethmoïdales moyennes

Elles sont creusées dans la partie moyenne du labyrinthe ethmoïdal et dans le maxillaire. Elles s'ouvrent dans le méat moyen au-dessus de la bulle ethmoïdale.

#### c) Les cellules ethmoïdales postérieures

Elles sont creusées dans la partie postérieure du labyrinthe ethmoïdal, le sphénoïde, et le processus orbitaire du palatin. Elles s'ouvrent dans le méat supérieur.

#### d) L'innervation

Elle est assurée par les nerfs ethmoïdaux antérieur et postérieur, et des branches du ganglion ptérygo-palatin.

#### e) Le développement

Les sinus ethmoïdaux présents au cours du 5<sup>e</sup> mois in utero, achèvent leur croissance avant la puberté.

### 3 | Les sinus frontaux

Au nombre de deux, droit et gauche, ils sont situés dans la partie médiale des arcades sourcilières, et peuvent

s'étendre dans la paroi supérieure de l'orbite. De forme pyramidale triangulaire, leur apex inférieur s'ouvre dans la partie antérieure du méat moyen, ou par un conduit fronto-nasal, dans l'infundibulum ethmoïdal.

#### a) L'innervation

Elle est assurée par les nerfs supra-orbitaires.

#### b) Le développement

Leur présence est signalée dès l'âge de 2 ans. Ils subissent une première expansion avec l'éruption des premières molaires déciduales, et une seconde expansion, lorsque les molaires permanentes commencent à apparaître, au cours de la 6<sup>e</sup> année. Ils croissent jusqu'à 20 ans.

### 4 | Les sinus sphénoïdaux

Situés dans le corps du sphénoïde, ils sont séparés par le mince septum sphénoïdal, souvent dévié latéralement.

#### a) Morphologie

- La paroi antérieure mince, ou *cornet sphénoïdal*, présente une ouverture dans le *récessus sphéno-ethmoïdal*, situé au-dessus du cornet suprême.
- La paroi latérale est en rapport avec l'apex de l'orbite, le nerf optique, et le sinus caverneux.

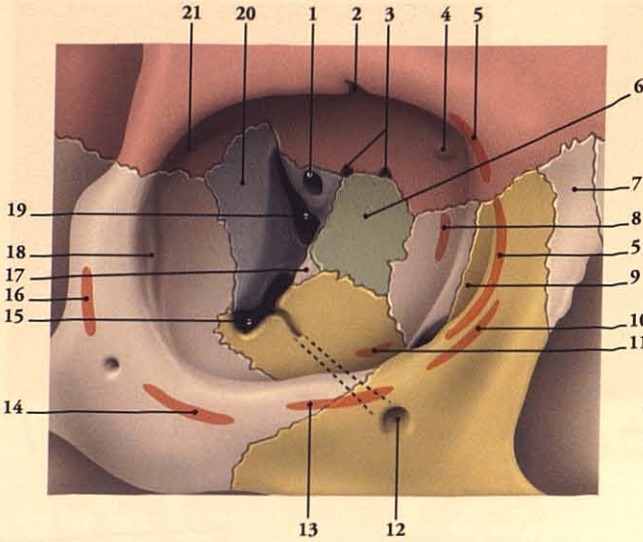


FIG. 5.10. Orbité et insertions musculaires

Rose : os frontal  
Jaune : maxillaire  
Bleu : sphénoïde

- |   |  |
|---|--|
| 1. canal optique  | 11. m. oblique inf.                      |
| 2. incisure supra-orbitaire                                   | 12. foramen infra-orbitaire              |
| 3. foramens ethmoïdaux ant. et post.                          | 13. m. élévateur de la lèvre sup.        |
| 4. fossette trochléaire                                       | 14. m. petit zygomatique                 |
| 5. m. orbiculaire de l'œil                                    | 15. fissure orbitaire inf.               |
| 6. lame orbitaire de l'ethmoïde (vert)                        | 16. m. grand zygomatique                 |
| 7. os nasal   | 17. processus orbitaire de l'os palatin  |
| 8. os lacrymal et partie lacrymale du m. orbiculaire de l'œil | 18. os zygomatique et éminence orbitaire |
| 9. sillon lacrymal et fosse du sac lacrymal                   | 19. fissure orbitaire sup.               |
| 10. m. élévateur de l'aile du nez et de la lèvre sup.         | 20. grande aile du sphénoïde             |
|   | 21. fosse lacrymale                      |

- La *paroi postérieure* répond à la selle turcique et à l'hypophyse.
- La *paroi supérieure* est en rapport avec le chiasma optique.
- La *paroi inférieure* répond au naso-pharynx.

#### b) L'innervation

Elle est assurée par le nerf ethmoïdal postérieur et des branches du ganglion ptérygo-palatin.

#### c) Le développement

Les sinus sphénoïdaux ne sont pas visibles à la naissance. Ils se développent au cours de la petite enfance.

## C | ORBITE

L'orbite est une cavité paire qui contient l'organe de la vision. Située à la jonction des os du crâne et de la face, elle a une forme pyramidale avec :

- une base antérieure, l'*entrée orbitaire*;
- un *apex*, postéro-médial;
- quatre parois, supérieure, inférieure, médiale et latérale;
- et quatre *arêtes*, unissant chacune deux faces.

Son axe, oblique en avant et latéralement, fait avec l'axe sagittal un angle de 45°. Elle mesure en profondeur 45 mm.

### 1 | La paroi supérieure<sup>2</sup> (fig. 5.10)

Elle est mince, et répond au cerveau. Elle est constituée de la partie orbitaire du frontal et de la petite aile du sphénoïde.

Elle présente dans l'angle antéro-latéral, la *fosse lacrymale*, et dans l'angle antéro-médial, la *fossette trochléaire*.

### 2 | La paroi inférieure<sup>3</sup>

Elle est formée par les faces orbitaires de l'os zygomatique et du maxillaire, et le processus orbitaire du palatin.

Elle présente, se dirigeant en avant et médialement, la *gouttière infra-orbitaire* à laquelle fait suite le *canal infra-orbitaire*.

### 3 | La paroi médiale

Elle est très fragile, et constituée de la face orbitaire du maxillaire, de l'os lacrymal, de la lame orbitaire de l'ethmoïde, et de la partie pré-alaire de la face latérale du corps du sphénoïde. Elle présente le *sillon lacrymal* et la *fosse du sac lacrymal*.

### 4 | La paroi latérale

Elle est épaisse et sépare l'orbite de la fosse temporale. Elle est formée de la face orbitaire de l'os zygomatique percé du foramen du nerf zygomatique et de la face orbitaire de la grande aile du sphénoïde.

### 5 | Les arêtes

a) L'*arête supéro-médiale* présente les foramens ethmoïdaux antérieur et postérieur.

2. Ancien. : toit ou voûte orbitaire.

3. Ancien. : plancher orbitaire.

**b) L'arête inféro-médiale** présente dans sa partie antérieure le *foramen supérieur du canal naso-lacrymal*.

**c) L'arête supéro-latérale** est occupée par la *fissure orbitaire supérieure* qui fait communiquer l'orbite et la cavité crânienne.

**d) L'arête inféro-latérale** est définie par la *fissure orbitaire inférieure* qui fait communiquer l'orbite et la fosse ptérygo-palatine.

## 6 | L'apex

Il est défini par le *canal optique* dont le diamètre est de 4 mm environ.

## 7 | L'entrée de l'orbite

Cernée par le *bord orbitaire*, elle mesure 35 mm de hauteur et 40 mm de largeur. Elle comprend :

**a) Le bord supra-orbitaire**, partie du frontal, creusé dans sa partie médiale du *foramen* (ou de l'*incisure*) *supra-orbitaire*. C'est un des points les plus saillants de la face.

Dans les chutes en avant, c'est généralement sur l'arcade sourcilière que se traumatisent les parties molles.

**b) Le bord infra-orbitaire**, constitué des os zygomatique et maxillaire.

**c) Le bord latéral**, formé des processus frontal de l'os zygomatique et zygomatique du frontal. À un centimètre de la suture fronto-zygomatique se trouve l'*éminence orbitaire*.

**d) Le bord médial**, dédoublé en anneaux de clé, et formé par les crêtes lacrymales antérieure et postérieure. La première prolonge le bord infra-orbitaire et la seconde le bord supra-orbitaire.

## D | FOSSE INFRA-TEMPORALE<sup>4</sup> (fig. 5.11)

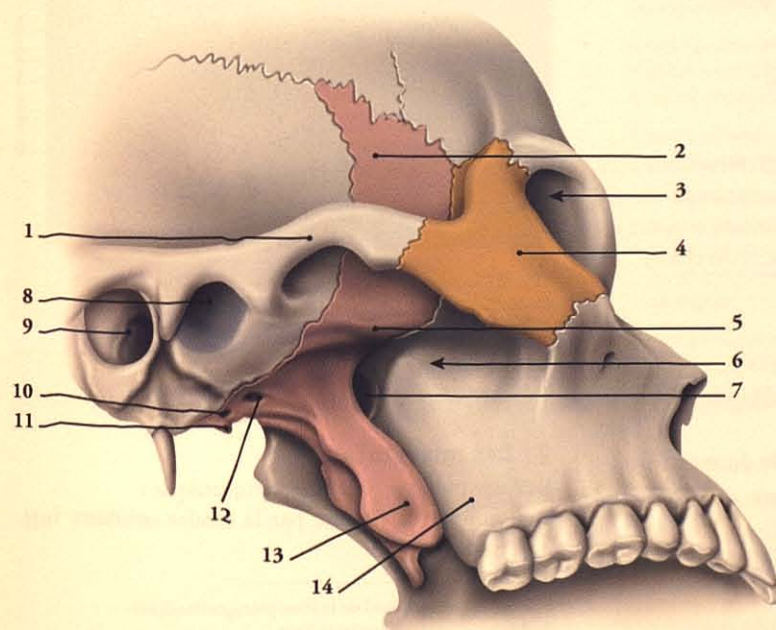
La fosse infra-temporale est une large fosse prolongeant la fosse temporale, en bas et en arrière du maxillaire.

### 1 | Les parois

La fosse infra-temporale est limitée :

- *en avant*, par la tubérosité du maxillaire;
- *en haut*, par la face maxillaire de la grande aile du sphénoïde;
- *médialement*, par la lame latérale du processus ptérygoïde.

4. Ancien : fosse ptérygo-maxillaire.



**FIG. 5.11. Fosse infra-temporale** (vue inféro-latérale)

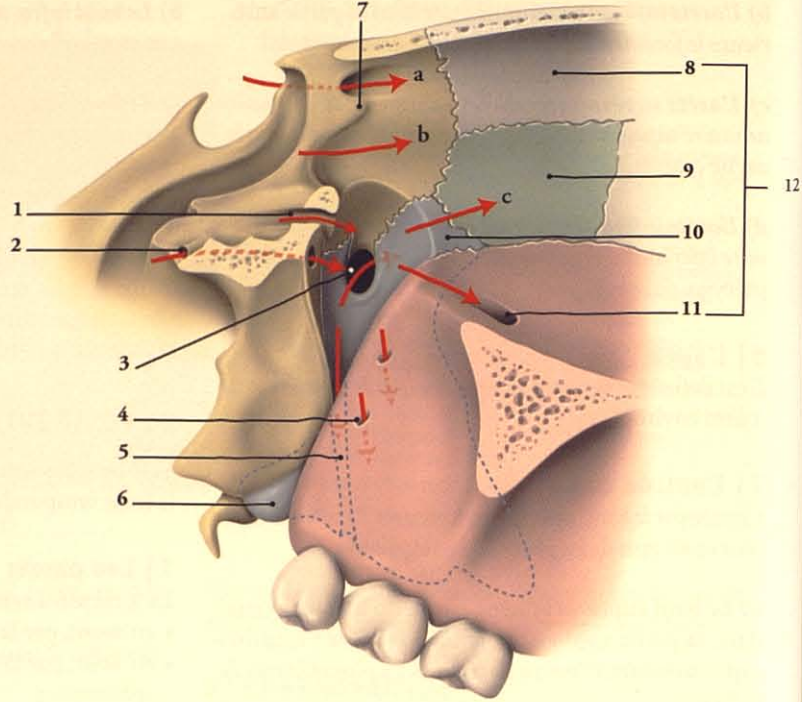
1. arcade zygomatique
2. grande aile du sphénoïde (face temporale)
3. cavité de l'orbite
4. os zygomatique
5. crête infra-temporale
6. fosse infra-temporale
7. fissure ptérygo-maxillaire
8. fosse mandibulaire
9. méat acoustique ext.
10. foramen épineux
11. épine du sphénoïde
12. foramen ovale
13. processus ptérygoïde (lame latérale)
14. maxillaire

**FIG. 5.12. Fosse ptérygo-palatine**  
 (vue latérale après résection des ailes  
 du sphénoïde et de la paroi latérale de  
 l'orbite)

Jaune : sphénoïde  
 Bleu : palatin  
 Vert : éthmoïde  
 Rose : maxillaire

a. canal optique  
 b. fissure orbitaire sup.  
 c. fissure orbitaire inf.

1. foramen rond
2. canal ptérygoïdien
3. foramen sphéno-palatin
4. foramen alvéolaire
5. canal grand palatin
6. processus pyramidal
7. tubercule infra-optique
8. frontal
9. éthmoïde
10. processus orbitaire
11. sillon infra-orbitaire
12. orbite



## 2 | Les ouvertures

- *Latéralement*, elle s'ouvre largement et est partiellement cachée par la branche et le processus coronoïde de la mandibule.
- *Médialement*, elle communique avec la fosse ptérygo-palatine par la *fissure ptérygo-maxillaire*.

## E | FOSSE PTÉRYGO-PALATINE<sup>5</sup>

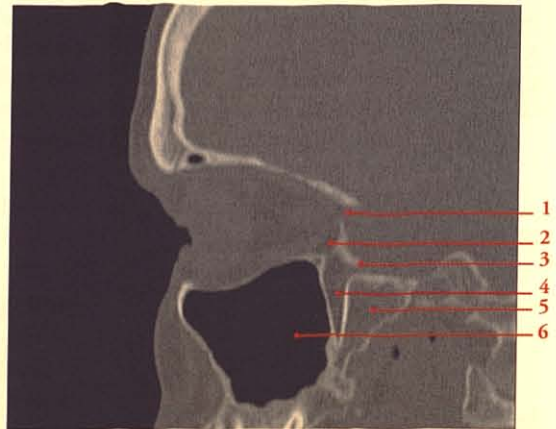
(fig. 5.12 et 5.13)

Elle prolonge médialement la fosse infratemporale avec laquelle elle communique par la fissure ptérygo-maxillaire. C'est un carrefour de communication entre les principales cavités et fosses de la face et du crâne.

### 1 | Les parois

La fosse ptérygo-palatine est limitée :

- *en haut*, par le corps du sphénoïde et le processus orbitaire du palatin ;
- *en avant*, par la face infratemporale du maxillaire ;
- *en arrière*, par la face antérieure du processus ptérygoïde ;
- *médialement*, par la lame perpendiculaire du palatin ;
- *en bas*, par le processus pyramidal du palatin.



**FIG. 5.13. Fosse ptérygo-palatine : coupe TDM sagittale de la face** (cliché Dr T. Diesce)

1. canal optique
2. fissure orbitaire inf.
3. foramen rond
4. fosse ptérygo-palatine
5. processus ptérygoïde
6. sinus maxillaire

### 2 | Les ouvertures

La fosse ptérygo-palatine communique :

- *en haut*, avec l'orbite par la fissure orbitaire inférieure<sup>6</sup> ;

5. Ancien. : arrière-fond de la fosse ptérygo-maxillaire.  
 6. Ancien. : fente sphéno-maxillaire.

- *en bas*, avec la cavité buccale par les grands et petits canaux palatins;
- *médialement*, avec la cavité nasale, par le foramen sphéno-palatin;
- *en arrière*, avec la cavité crânienne, par le foramen rond et le canal ptérygoïdien; avec les choanes, par le canal palato-vaginal.

## 5.1 FORAMENS ET OUVERTURES DE LA TÊTE OSSEUSE

### FACE INTERNE

Topographie	Foramens et ouvertures	Contenu
Calvaria	Foramen pariétal	<ul style="list-style-type: none"> <li>• veine émissaire pariétale</li> <li>• branche de l'artère occipitale</li> </ul>
Fosse crânienne antérieure	Foramen caecum	dure-mère
	Foramens de la lame criblée	nerfs olfactifs (I)
	Foramen ethmoïdal antérieur	vaisseaux et nerf ethmoïdaux antérieurs
	Foramen ethmoïdal postérieur	vaisseaux et nerf ethmoïdaux postérieurs
Fosse crânienne moyenne	Canal optique	<ul style="list-style-type: none"> <li>• artère ophtalmique</li> <li>• nerf optique (II)</li> </ul>
	Fissure orbitaire supérieure	<ul style="list-style-type: none"> <li>• veine ophtalmique</li> <li>• nerfs oculomoteur (III), trochléaire (IV), abducens (VI), ophtalmique (V<sub>1</sub>)</li> <li>• rameau sympathique</li> <li>• rameau orbitaire de l'artère méningée moyenne</li> </ul>
	Foramen rond	nerf maxillaire (V <sub>2</sub> ) et veine émissaire
	Foramen ovale	<ul style="list-style-type: none"> <li>• nerf mandibulaire (V<sub>3</sub>)</li> <li>• artère méningée accessoire</li> <li>• plexus veineux du foramen ovale</li> </ul>
	Foramen épineux	<ul style="list-style-type: none"> <li>• artère méningée moyenne</li> <li>• rameau récurrent du nerf mandibulaire</li> </ul>
	Foramen déchiré	<ul style="list-style-type: none"> <li>• <i>partie médiale</i> : artère carotide interne, plexus sympathique et veineux carotidiens</li> <li>• <i>partie latérale</i> : nerf pétreux profond, branche de l'a. pharyngienne ascendante, veines émissaires du sinus caverneux.</li> </ul>
	Hiatus du canal du nerf grand pétreux	<ul style="list-style-type: none"> <li>• nerf grand pétreux</li> <li>• branche pétreuse de l'artère méningée moyenne</li> </ul>
	Hiatus du canal du nerf petit pétreux	<ul style="list-style-type: none"> <li>• nerf petit pétreux</li> </ul>



Fosse crânienne postérieure	Foramen magnum	<ul style="list-style-type: none"> <li>• moelle allongée et ses méninges</li> <li>• vaisseaux spinaux antérieurs et postérieurs</li> <li>• artères vertébrales</li> <li>• veines émissaires du plexus basilaire</li> <li>• membrana tectoria</li> <li>• nerf accessoire (XI)</li> <li>• rameau sympathique ascendant</li> </ul>
	Canal du nerf hypoglosse	<ul style="list-style-type: none"> <li>• nerf hypoglosse (XII)</li> <li>• branche méningée de l'artère pharyngienne ascendante</li> <li>• plexus veineux du canal du nerf hypoglosse</li> </ul>
	Canal condyloire	<ul style="list-style-type: none"> <li>• veine émissaire condyloire</li> </ul>
	Méat acoustique interne	<ul style="list-style-type: none"> <li>• vaisseaux labyrinthiques</li> <li>• nerf facial (VII)</li> <li>• nerf intermédiaire (VII bis)</li> <li>• nerf vestibulo-cochléaire (VIII)</li> </ul>
	Foramen jugulaire	<ul style="list-style-type: none"> <li>• <i>partie antérieure</i> : sinus pétreux inférieur, nerf glosso-pharyngien (IX)</li> <li>• <i>partie moyenne</i> : nerfs vague (X) et accessoire (XI), branches méningées des artères occipitale et pharyngienne ascendante</li> <li>• <i>partie postérieure</i> : bulbe supérieur de la veine jugulaire interne</li> </ul>
	Ouverture externe de l'aqueduc du vestibule	<ul style="list-style-type: none"> <li>• veine de l'aqueduc du vestibule</li> <li>• conduit endolymphatique</li> </ul>
	Ouverture de l'aqueduc de la cochlée	<ul style="list-style-type: none"> <li>• veine du canalicule cochléaire</li> <li>• conduit périlymphatique</li> </ul>
Foramen mastoïdien	<ul style="list-style-type: none"> <li>• veine émissaire mastoïdienne</li> <li>• branche méningée de l'artère occipitale</li> <li>• rameau communiquant du nerf facial avec le nerf vague</li> </ul>	

## FACE EXTERNE

Topographie	Foramens et ouvertures	Contenu
Calvaria	Foramen pariétal	voir face interne
Base du crâne	Foramens ethmoïdaux antérieur et postérieur	voir face interne
	Canal ptérygoïdien	vaisseaux et nerf ptérygoïdiens
	Canal carotidien	<ul style="list-style-type: none"> <li>• artère carotide interne</li> <li>• plexus veineux et sympathique carotidiens</li> </ul>
	Foramen déchiré	<ul style="list-style-type: none"> <li>• partiellement fermé par un fibro-cartilage</li> <li>• branche de l'a. pharyngienne ascendante veine émissaire du sinus caverneux</li> </ul>
	Foramen ovale	Voir face interne
	Foramen épineux	
	Foramen jugulaire	
	Canal du nerf hypoglosse	
	Canalicule carotico-tympanique	nerf carotico-tympanique
	Canalicule tympanique	nerf tympanique et artère tympanique inférieure
	Foramen stylo-mastoïdien	nerf facial (VII)
	Canalicule de la corde du tympan	corde du tympan
	Méat acoustique externe	membrane du tympan
	Foramen mastoïdien	voir face interne
	Canal musculo-tubaire	<ul style="list-style-type: none"> <li>• muscle tenseur du tympan</li> <li>• trompe auditive</li> </ul>
	Canal condyalaire	voir face interne
Foramen magnum	voir face interne	
Face	Foramen supra-orbitaire	vaisseaux et nerf supra-orbitaires
	Ouverture piriforme	orifices antérieurs des cavités nasales
	Foramen infra-orbitaire	vaisseaux et nerfs infra-orbitaires
	Canal naso-lacrymal	conduit naso-lacrymal
	Foramen zygomatiko-orbitaire	artère et nerf zygomatiques
	Foramen zygomatiko-temporal	artère et nerf zygomatiko-temporaux
	Foramen zygomatiko-facial	artère et nerf zygomatiko-faciaux
	Fissure orbitaire inférieure	vaisseaux et nerf infra-orbitaires et zygomatiques
	Canal incisif	<ul style="list-style-type: none"> <li>• artère grande palatine</li> <li>• nerf naso-palatin</li> </ul>
	Canal grand palatin	<ul style="list-style-type: none"> <li>• vaisseaux palatins descendants</li> <li>• nerf grand palatin</li> </ul>
	Canaux petits palatins	<ul style="list-style-type: none"> <li>• branche de l'artère palatine descendante</li> <li>• nerfs petits palatins</li> </ul>
	Choanes	orifices postérieurs des cavités nasales
	Canal voméro-vaginal	branche de l'artère sphéno-palatine
	Foramens alvéolaires	vaisseaux et nerfs alvéolaires supéro-postérieurs
	Foramen sphéno-palatin	vaisseaux sphéno-palatins et nerf naso-palatin
	Foramen mandibulaire	vaisseaux et nerfs alvéolaires inférieurs
	Foramen mentonnier	vaisseaux et nerfs mentonniers
	Foramen palato-vaginal	<ul style="list-style-type: none"> <li>• artère pharyngienne supérieure</li> <li>• rameaux pharyngien du ganglion ptérygo-palatin</li> </ul>

# APPAREIL MANDUCATEUR

L'appareil manducateur est l'ensemble des organes dont l'action mécanique précède la digestion, à savoir la préhension, la mastication, l'insalivation, et la déglutition.



# 6

## Articulation temporo-mandibulaire

L'articulation temporo-mandibulaire est une articulation paire qui unit la mandibule à l'os temporal.

C'est une articulation synoviale complexe, de type ellipsoïde, individuellement, et bicondyloïde dans leur fonctionnement simultané ; d'où la complexité des mouvements.

Elle est la seule à pouvoir se luxer sans l'intervention d'une force extérieure. La luxation est presque toujours bilatérale et le déplacement est antérieur. Le traitement chirurgical est aléatoire.

### 6.1 ANATOMIE DESCRIPTIVE

#### A | SURFACES ARTICULAIRES

Elles sont recouvertes d'un fibro-cartilage, riche en fibres collagènes.

##### 1 | La surface articulaire temporale

Elle est située en avant du méat acoustique externe et sur la face inférieure de la racine du processus zygomatic. Elle comprend : *le tubercule articulaire*, saillie transversale arrondie, et *la fosse mandibulaire*, située entre ce tubercule et la fissure tympano-squameuse.

##### 2 | Le disque articulaire

C'est un fibro-cartilage biconcave, adhérent à la face profonde de la capsule articulaire par les *ligaments méniscaux antérieur et postérieur*. Il est constitué par deux bandes cartilagineuses antérieure et postérieure unies par une lame fibreuse intermédiaire. Il partage la cavité articulaire en deux cavités synoviales, supérieure et inférieure.

##### 3 | La tête de la mandibule (fig. 6.1)

Elle est oblongue, à grand axe transversal, légèrement oblique en arrière et médialement. Elle forme avec son homologue un angle de  $130^\circ$  à  $140^\circ$  ouvert en avant. Elle est très saillante médialement.

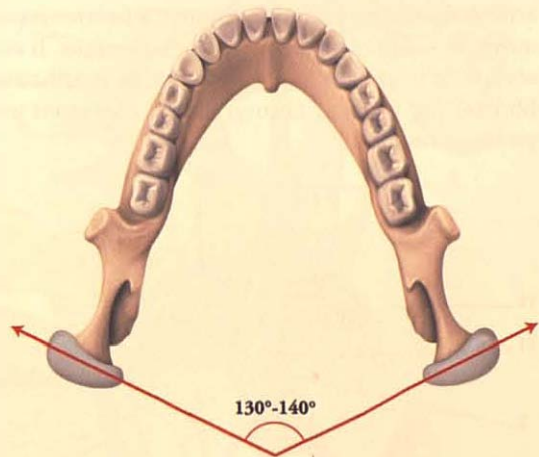


FIG. 6.1. Axes des têtes de la mandibule (vue supérieure)

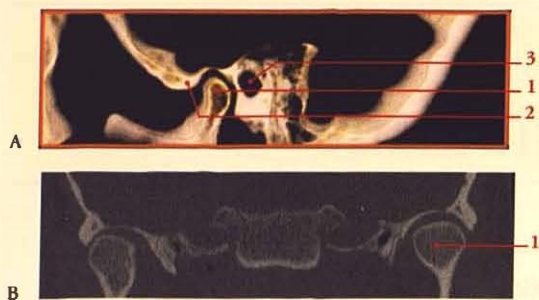


FIG. 6.2. Coupes TDM sagittale (A) et coronale (B) de l'articulation temporo-mandibulaire (clichés Dr T. Diesce)

- 1. tête mandibulaire
- 2. tubercule artculaire
- 3. méat acoustique ext.

## B | CAPSULE ARTICULAIRE

### 1 | La membrane fibreuse (fig. 6.2, 6.3 et 6.4)

#### a) Elle s'insère

- *En haut* : en avant du tubercule artculaire, sur la base de l'épine du sphénoïde, sur les lèvres de la fissure tympano-squameuse et sur le tubercule post-glénoïdal.
- *En bas* : sur le pourtour de la tête de la mandibule en descendant plus bas en arrière.

*b) Sa partie supra-méniscale* est plus lâche, sauf en arrière où ses fibres profondes forment le *frein temporo-méniscal*. Celui-ci est dense et fibro-élastique. Il est séparé de la couche superficielle de la membrane fibreuse par un tissu fibro-graisseux contenant un plexus veineux.

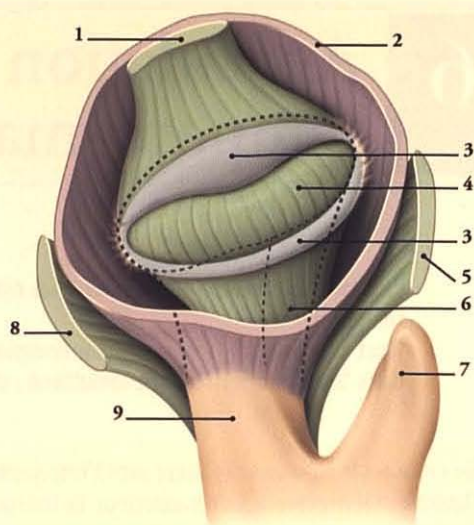


FIG. 6.4. Capsule et disque articulaires de l'articulation temporo-mandibulaire (vue supérieure de la partie inférieure de l'articulation ouverte. La membrane synoviale de la capsule n'a pas été représentée)

- 1. frein temporo-méniscal
- 2. membrane fibreuse de la capsule artculaire
- 3. partie cartilagineuse du disque artculaire
- 4. partie fibro-cartilagineuse du disque artculaire
- 5. lig. médial
- 6. lig. méniscal ant.
- 7. processus coronoïde
- 8. lig. latéral
- 9. col de la mandibule

La rupture du frein et la laxité de la capsule favorisent les luxations de la mandibule.

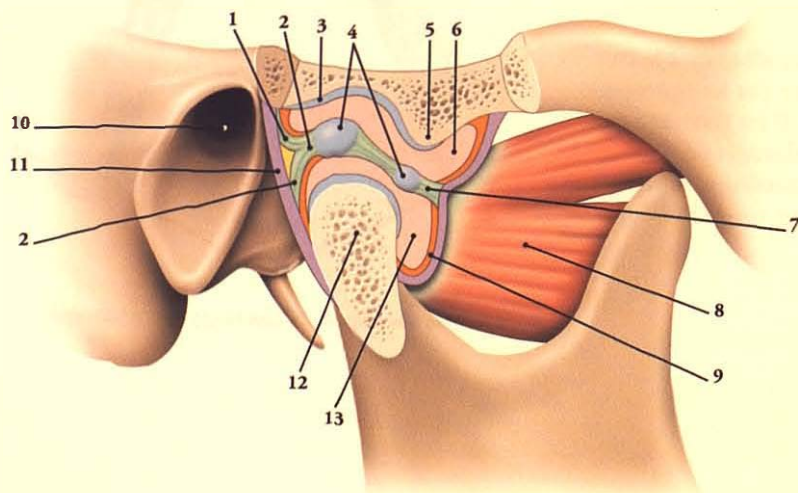


FIG. 6.3. Articulation temporo-mandibulaire (coupe sagittale)

- 1. frein temporo-méniscal
- 2. lig. méniscal post.
- 3. fosse mandibulaire du temporal
- 4. partie cartilagineuse du disque artculaire
- 5. tubercule artculaire du temporal
- 6. cavité synoviale sup.
- 7. lig. méniscal ant.
- 8. m. ptérygoïdien latéral
- 9. capsule artculaire
- 10. méat acoustique ext.
- 11. membrane fibreuse de la capsule
- 12. tête du condyle
- 13. cavité synoviale inf.

## 2 | La membrane synoviale

Divisée par le disque en deux parties, supérieure et inférieure, elle tapisse la face profonde de la capsule et des surfaces osseuses non cartilagineuses.

## C | LIGAMENTS

### 1 | Le ligament temporo-mandibulaire latéral (fig. 6.5)

Épais et adhérent à la capsule, il naît du tubercule zygomatique. Il se termine sur la partie postéro-latérale du col du condyle. Ses fibres sont obliques en bas et en arrière.

### 2 | Le ligament temporo-mandibulaire médial (fig. 6.6)

Adhérent à la capsule, il est tendu de la base de l'épine du sphénoïde à la partie postéro-interne du col du condyle.

### 3 | Le ligament sphéno-mandibulaire

Il est médial, plat et mince. Il naît de la base de l'épine du sphénoïde et se termine en s'étalant sur la lingula et le bord postérieur du foramen mandibulaire.

### 4 | Le ligament stylo-mandibulaire<sup>1</sup>

De forme triangulaire, il naît de la face antéro-latérale du processus styloïde, et s'étale pour se terminer sur le bord postérieur de la branche de la mandibule.

## D | RAPPORTS (fig. 6.7)

### 1 | Latéralement

L'articulation temporo-mandibulaire, recouverte de fascia parotidien et de la peau, est palpable.

a) *Sur le fascia parotidien*, reposent les lymphonœuds superficiels pré-auriculaires et parotidiens superficiels.

b) *Sous le fascia*, elle est surcroisée par l'artère et les veines temporales superficielles, l'artère transverse de la face, le nerf auriculo-temporal et des branches temporales du nerf facial.

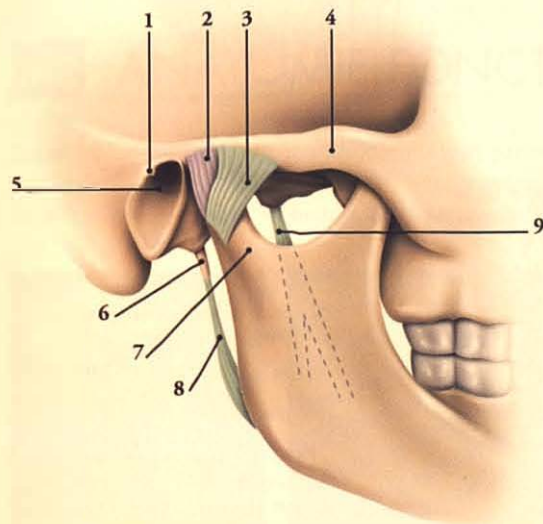


FIG. 6.5. Articulation temporo-mandibulaire (vue latérale)

- |                         |                             |
|-------------------------|-----------------------------|
| 1. épine supra-méatique | 6. processus styloïde       |
| 2. capsule articulaire  | 7. col de la mandibule      |
| 3. lig. latéral         | 8. lig. stylo-mandibulaire  |
| 4. arcade zygomatique   | 9. lig. sphéno-mandibulaire |
| 5. méat acoustique ext. |                             |

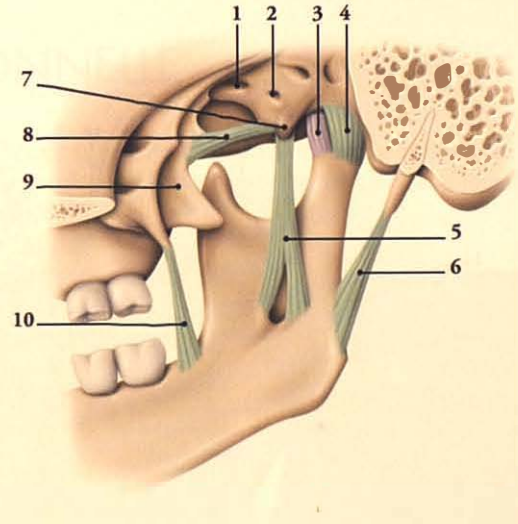


FIG. 6.6. Articulation temporo-mandibulaire (vue médiale)

- |                             |  |
|-----------------------------|--|
| 1. foramen ovale            | 7. épine du sphénoïde                    |
| 2. foramen épineux          | 8. lig. ptérygo-épineux                  |
| 3. capsule articulaire      | 9. lame latérale du processus ptérygoïde |
| 4. lig. médial              | 10. raphé ptérygo-mandibulaire           |
| 5. lig. sphéno-mandibulaire |  |
| 6. lig. stylo-mandibulaire  |  |

La *glande parotide*, plus bas située, peut la recouvrir partiellement.

**2 | En avant**

Elle répond à l'insertion du muscle ptérygoïdien latéral, et, plus à distance, au muscle masséter, au tendon du muscle temporal, aux nerfs lingual et alvéolaire inférieur.

**3 | Médialement** (fig. 6.8)

Elle est en rapport avec l'espace infra-temporal.

a) *Entre le ligament sphéno-mandibulaire et le col mandibulaire* passent l'artère maxillaire et le nerf auriculo-temporal. Plus bas et à distance, contre la branche de la mandibule, se situent les vaisseaux et nerfs alvéolaires inférieurs, et un lobule de la parotide.

FIG. 6.7. Articulation temporo-mandibulaire

Rapports latéraux

1. a. et v. temporales superficielles
2. lymphonœuds superficiels pré-auriculaires
3. n. auriculo-temporal
4. articulation temporo-mandibulaire
5. n. facial (VII)
6. branche temporale
7. a. transverse de la face
8. situation de la parotide
9. m. masséter

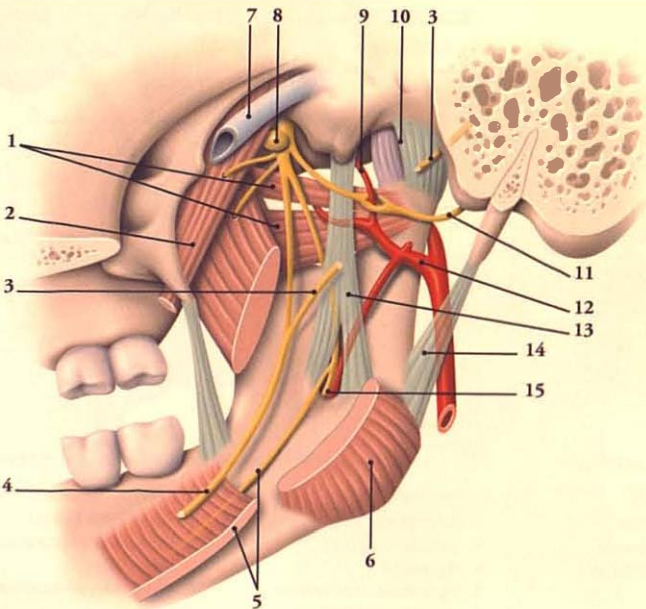
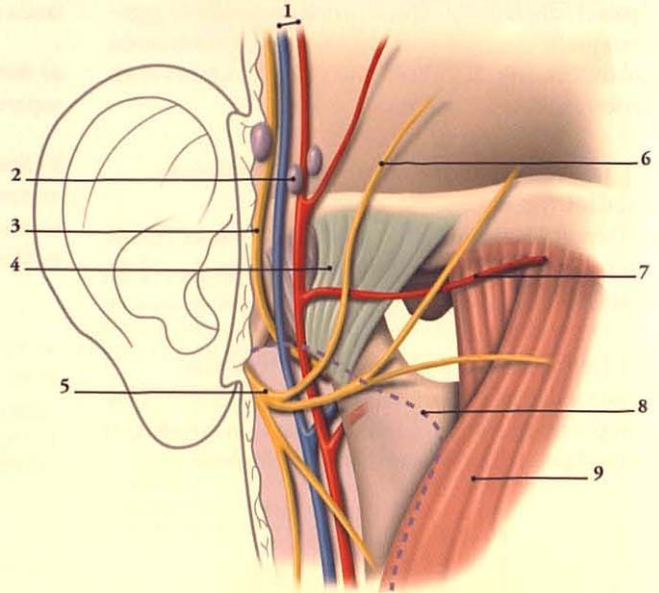


FIG. 6.8. Articulation temporo-mandibulaire

Rapports médiaux

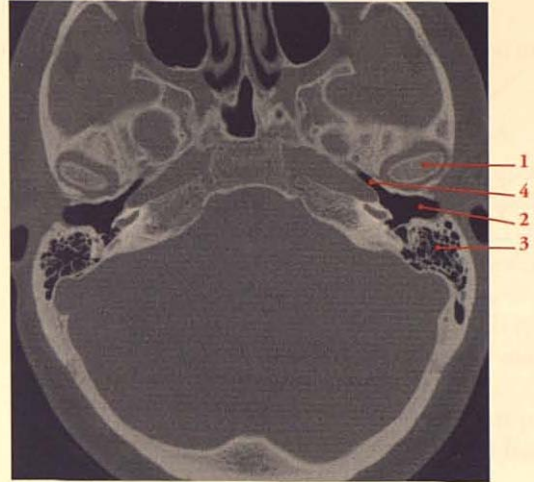
1. m. ptérygoïdien latéral
2. m. tenseur du voile du palais
3. corde du tympan
4. n. lingual
5. m. et n. mylo-hyoïdiens
6. m. ptérygoïdien médial
7. trompe auditive
8. ganglion otique
9. a. méningée moyenne
10. articulation temporo-mandibulaire
11. n. auriculo-temporal
12. a. maxillaire
13. lig. sphéno-mandibulaire
14. lig. stylo-mandibulaire
15. n. alvéolaire inf.

b) *Médialement* et au-delà du ligament sphéno-mandibulaire se trouvent la corde du tympan et le muscle ptérygoïdien médial.

4 | **En arrière** (fig. 6.9)

Elle répond au *méat acoustique externe*. Un prolongement parotidien peut s'interposer entre l'articulation et la paroi antérieure du méat.

L'articulation temporo-mandibulaire est difficile à identifier par la radiologie simple du fait des opacités osseuses surajoutées. Elle est explorée par la tomodensitométrie.



E | **VAISSEAUX ET NERFS**

1 | **Les artères**

Elles proviennent essentiellement des artères temporale superficielle et maxillaire.

2 | **Les nerfs**

Ils proviennent des nerfs auriculo-temporal et massétérique, branches du nerf mandibulaire.

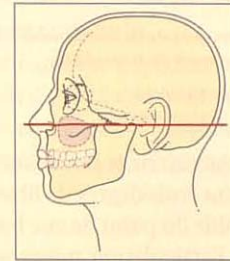


FIG. 6.9. Coupe TDM axiale transverse de l'articulation temporo-mandibulaire

- 1. tête mandibulaire
- 2. méat acoustique ext.
- 3. cellules mastoïdiennes
- 4. trompe auditive

6.2 ANATOMIE FONCTIONNELLE

Les articulations temporo-mandibulaires font partie des articulations les plus sollicitées avec environ 10 000 mouvements par 24 heures. Elles participent à

deux fonctions essentielles, l'ouverture de la bouche et la mastication (broiement et trituration des aliments) (fig. 6.10).

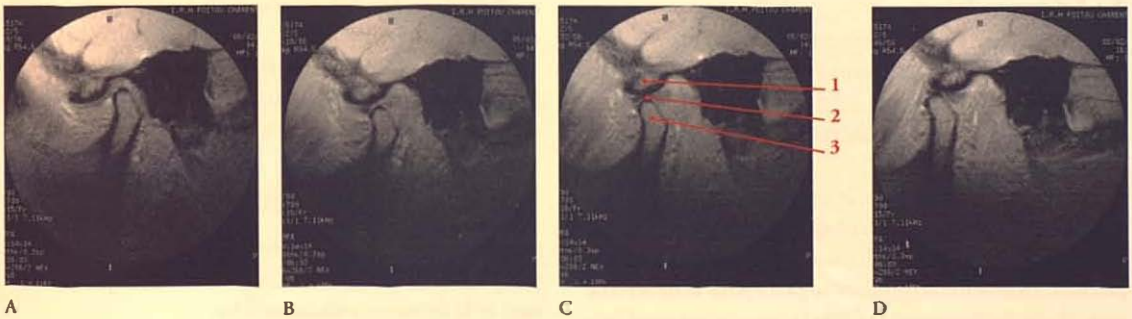


FIG. 6.10. Coupes TDM sagittales de l'articulation temporo-mandibulaire en mouvement (clichés Dr F. Goubault)

- A. Bouche fermée
- B. Bouche ouverte à 15 mm
- C. Bouche ouverte à 25 mm
- D. Bouche ouverte à 35 mm
- 1. tubercule articulaire
- 2. disque articulaire
- 3. tête mandibulaire

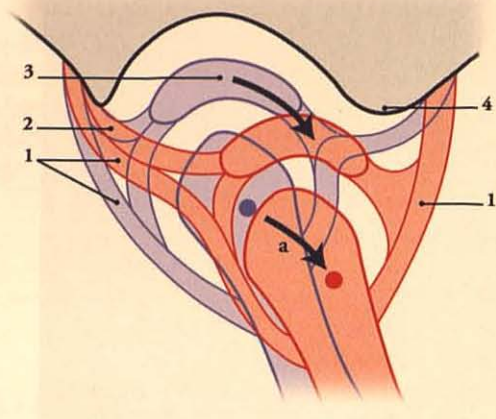


FIG. 6.11. Propulsion de la mandibule

- a. centres instantanés du mouvement de propulsion
- b. déplacement de la mandibule

- 1. capsule articulaire
- 2. frein temporo-méniscal

Elles fonctionnent simultanément et présentent globalement trois degrés de liberté. Chaque articulation est double du point de vue fonctionnel :

- dans l'articulation ménisco-temporale s'effectuent des mouvements de glissement ;
- dans l'articulation ménisco-mandibulaire siègent des mouvements de rotation.

## A | PROPULSION-RÉPULSION

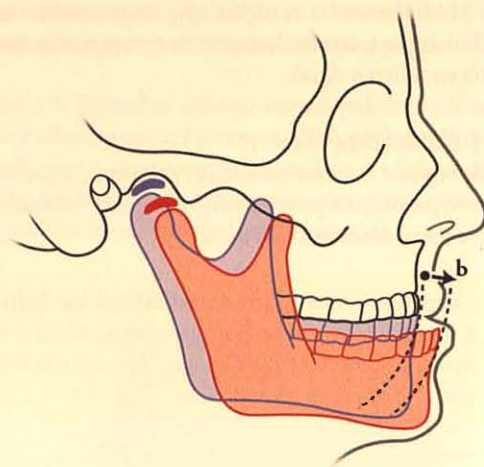
Ces mouvements ont lieu dans chaque articulation ménisco-temporale (fig. 6.11).

### 1 | La propulsion

Elle consiste en un glissement vers l'avant et en bas de la mandibule. Le mouvement est guidé par les incisives et canines mandibulaires qui glissent sur les faces linguales des incisives maxillaires ; la bouche est fermée ou peu ouverte.

Au cours de la propulsion, le ménisque et la tête mandibulaire, solidaires, glissent en avant et en bas en raison de la conformation des surfaces articulaires temporales. La tête mandibulaire se place sous le tubercule articulaire du temporal lorsque la bouche est modérément ouverte.

Les centres instantanés du mouvement, situés au niveau de la tête, décrivent un arc à concavité postérieure. Cette translation de 12 mm environ est limitée par le frein temporo-méniscal.



- 3. déplacement du disque articulaire
- 4. tubercule articulaire du temporal

### 2 | La ré propulsion

Au cours de ce mouvement, les déplacements s'inversent. Le condyle est arrêté par la partie tympanique du temporal.

Une violente ré propulsion peut entraîner la fracture de la paroi antérieure du méat acoustique externe.

### 3 | Les muscles moteurs (fig. 6.12)

a) Pour la propulsion, ce sont les muscles ptérygoïdiens latéraux et médiaux.

b) Pour la ré propulsion, ce sont les fibres postérieures des muscles temporaux et les muscles digastriques.

## B | ABAISSEMENT – ÉLÉVATION

Ce sont les mouvements principaux des articulations temporo-mandibulaires. Elles se traduisent par l'ouverture et la fermeture de la bouche.

### 1 | L'abaissement de la mandibule

Ce mouvement qui porte le menton en bas et en arrière, se fait en deux temps, du point de vue biomécanique (fig. 6.13).

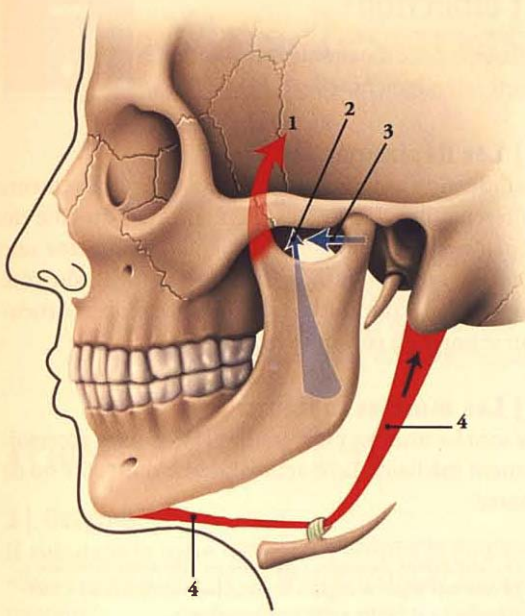


FIG. 6.12. Muscles propulseurs (en bleu) et rétropulseurs (en rouge)

- 1. m. temporal
- 2. m. ptérygoïdien médial
- 3. m. ptérygoïdien latéral
- 4. m. digastrique

**a) Le premier temps**

Le mouvement est une propulsion, et se traduit par une bouche fermée ou peu ouverte.

**b) Le deuxième temps**

La tête mandibulaire effectue une rotation antéro-postérieure, siégeant dans l'articulation ménisco-mandibulaire.

L'axe de rotation, transversal, passe par un centre situé un peu au-dessus du foramen mandibulaire.

Les incisives inférieures décrivent un arc de cercle et la bouche s'ouvre grandement car le bras de levier antérieur est le quadruple du bras postérieur.

Le mouvement est limité pour chaque articulation par le ligament temporo-mandibulaire latéral et le frein temporo-méniscal.

**2 | L'élévation de la mandibule**

La mandibule et les ménisques se déplacent en sens inverse; le mouvement est d'abord une rotation mandibulaire, puis un glissement ménisco-temporal. Il est arrêté par la rencontre des dents et la butée du condyle contre l'os tympanique.

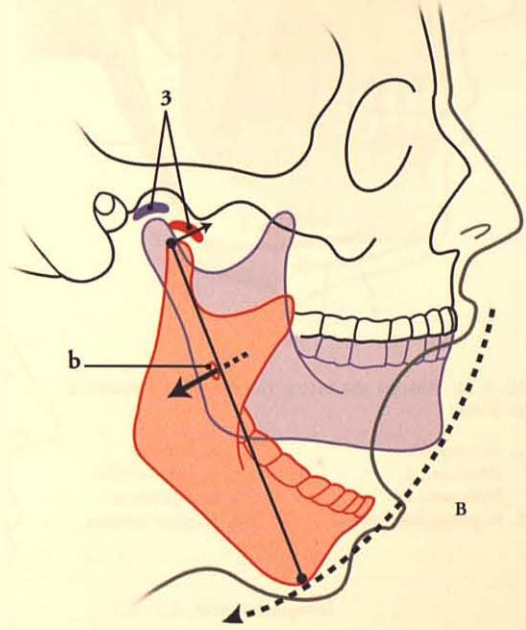
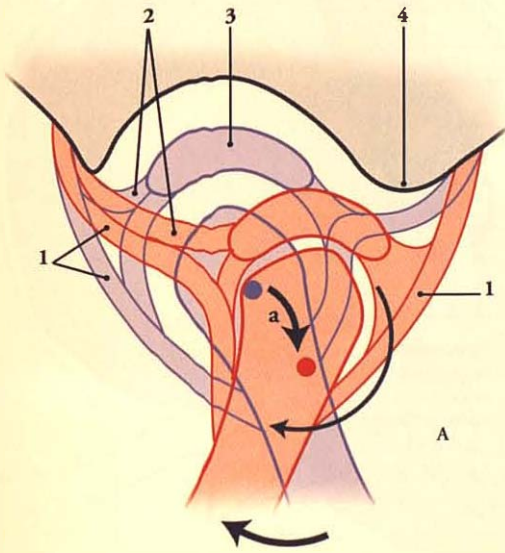


FIG. 6.13. Abaissement de la mandibule

- A. déplacements ménisco-mandibulaires
- 8. déplacement de la mandibule
- a. centres instantanés du mouvement de translation
- b. centre de rotation

- 1. capsule articulaire
- 2. frein temporo-méniscal
- 3. disque articulaire
- 4. tubercule articulaire du temporal

### 3 | Les muscles moteurs (fig. 6.14)

#### a) L'abaissement de la mandibule

Ce sont les muscles digastriques, mylo-hyoïdiens et génio-hyoïdiens, qui assurent la rotation postérieure. L'action de ces derniers nécessite l'immobilisation de l'os hyoïde par les muscles subhyoïdiens. Les muscles ptérygoïdiens latéraux provoquent la propulsion des condyles mandibulaires et des disques articulaires.

#### b) L'élévation de la mandibule

Ce sont les muscles masséters, ptérygoïdiens médiaux et temporaux, dont les fibres postérieures assurent la rétropulsion.

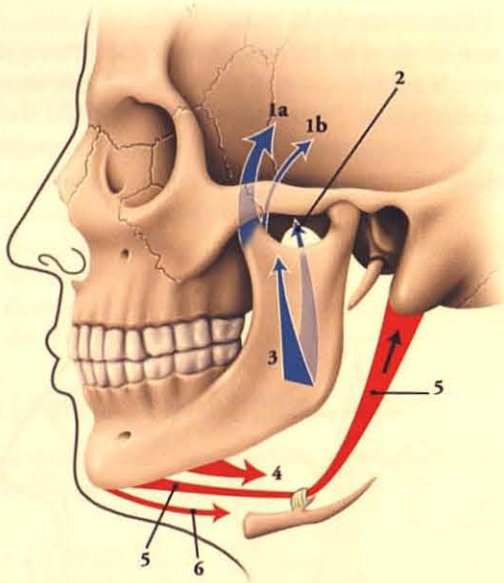


FIG. 6.14. Muscles abaisseurs (en rouge) et éleveurs (en bleu)

- |  |                      |
|--|----------------------|
| 1. m. temporal<br>(fibres ant. a,<br>fibres post. b) | 3. m. masséter       |
| 2. m. ptérygoïdien médial                            | 4. m. mylo- yoïdien  |
|  | 5. m. digastrique    |
|  | 6. m. génio-hyoïdien |

### C | DIDUCTION <sup>2</sup>

Au cours de ce mouvement complexe, la mandibule se porte latéralement <sup>3</sup> (fig. 6.15).

#### 1 | Les déplacements

La diduction associe simultanément des mouvements différents des deux côtés. Pendant que du côté du déplacement du menton, l'articulation effectue une rotation latérale autour d'un axe vertical, du côté opposé s'effectue une translation antérieure. Le menton se porte du côté qui pivote.

#### 2 | Les muscles moteurs

Ce sont les muscles ptérygoïdiens latéraux et accessoirement médiaux. Leur action alterne d'un côté ou de l'autre.

3. Du latin *diduco, diductum*, « conduire en différentes directions ».
4. Le côté vers lequel se déplace la mandibule est dénommé « côté travaillant » et l'autre « côté non travaillant ».

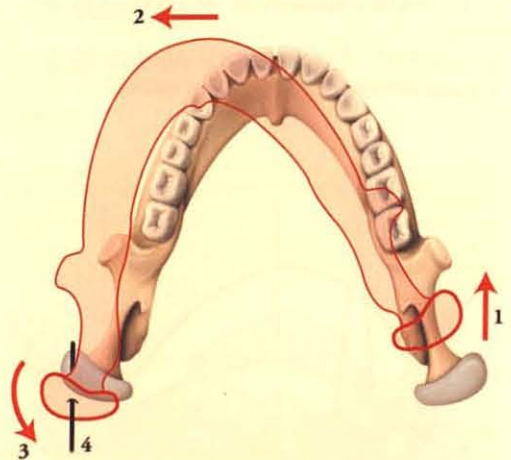


FIG. 6.15. Diduction

1. translation ant.
2. déplacement latéral du menton
3. rotation
4. axe de la rotation



# 7

## Muscles masticateurs

La mastication et la parole nécessitent non seulement l'action des muscles masticateurs, mais aussi celle des muscles mobilisateurs des lèvres, des joues et de la langue.

Les muscles masticateurs comprennent quatre muscles pairs et symétriques : les muscles temporal, masséter, pétérygoïdien médial et ptérygoïdien latéral.

Ils sont tous innervés par des rameaux du nerf mandibulaire, branche du nerf trijumeau (V).

Les muscles temporal et masséter, superficiels, sont recouverts de leur fascia homonyme.

### A | MUSCLE TEMPORAL (fig. 7.1)

#### 1 | Origine

Il naît dans la fosse temporale, hormis la gouttière rétro-zygomatique, et de la face profonde du fascia temporal.

#### 2 | Ventre

Il est aplati et triangulaire, avec des faisceaux antérieurs verticaux et des faisceaux postérieurs plus horizontaux. Ses faisceaux charnus convergent vers les faces du tendon terminal.

#### 3 | Terminaison

Le tendon se fixe sur l'apex et la face médiale du processus coronoïde, et sur le bord antérieur de la branche de la mandibule.

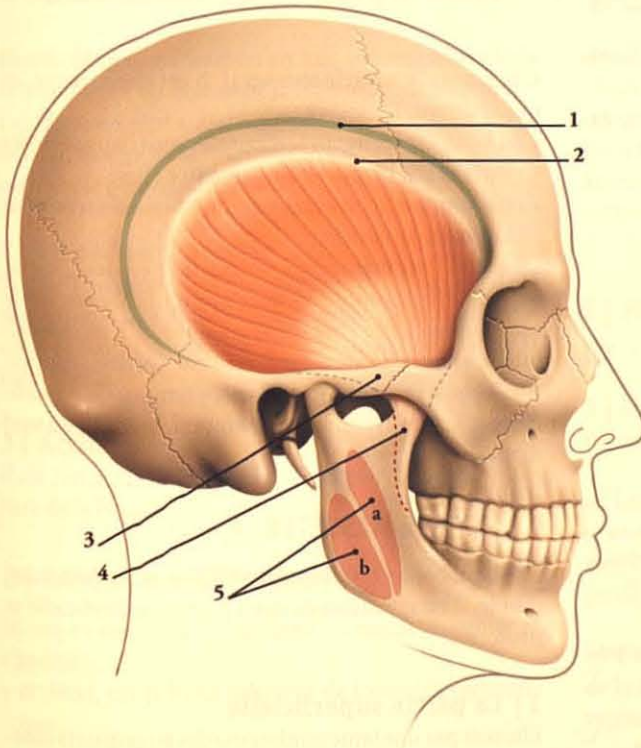


FIG. 7.1. Muscle temporal

1. ligne temporale sup. et fascia temporal
2. ligne temporale inf.
3. arcade zygomatique
4. processus coronoïde
5. m. masséter : parties superficielle (a) et profonde (b)

**4 | Action**

Il est principalement élévateur de la mandibule; il entraîne la fermeture de la bouche. Il est aussi rétropulseur par ses fibres postérieures. Il intervient accessoirement dans les mouvements latéraux.

**B | FASCIA TEMPORAL (fig. 7.2 et 7.3)**

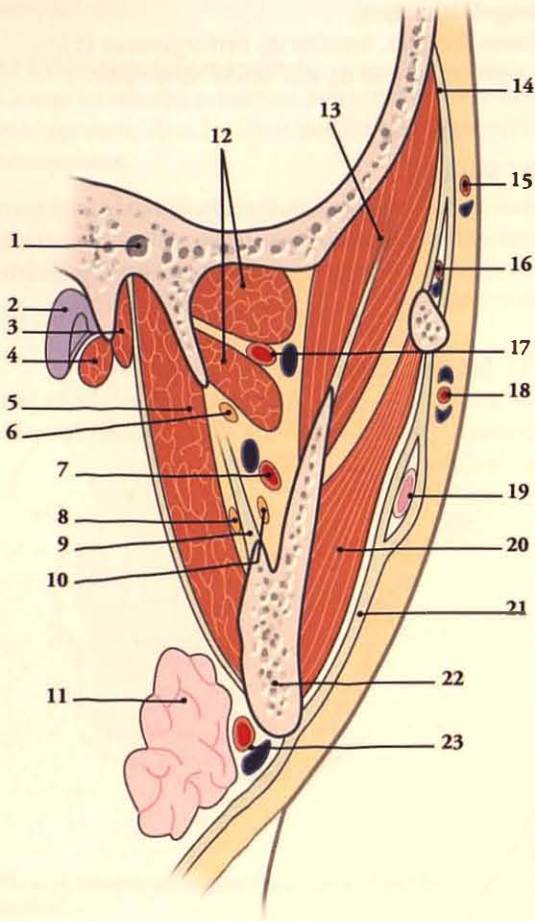


FIG. 7.2. Muscles masticateurs (coupe frontale)

- |                                    |   |
|------------------------------------|---|
| 1. canal ptérygoïdien              | 13. m. temporal                                       |
| 2. trompe auditive                 | 14. fascia temporal                                   |
| 3. m. tenseur du voile du palais   | 15. a. et v. temporales superficielles                |
| 4. m. élévateur du voile du palais | 16. a. zygomatico-orbitaire et n. zygomatico-temporal |
| 5. m. ptérygoïdien médial          | 17. a. et v. maxillaires                              |
| 6. n. lingual                      | 18. a. et v. transverses de la face                   |
| 7. a. et v. alvéolaires inf.       | 19. conduit parotidien                                |
| 8. n. mylo-hyoïdien                | 20. m. masséter                                       |
| 9. lig. sphéno-mandibulaire        | 21. fascia massétérique                               |
| 10. n. alvéolaire                  | 22. branche de la mandibule                           |
| 11. glande submandibulaire         | 23. a. et v. faciales                                 |
| 12. m. ptérygoïdien latéral        |   |

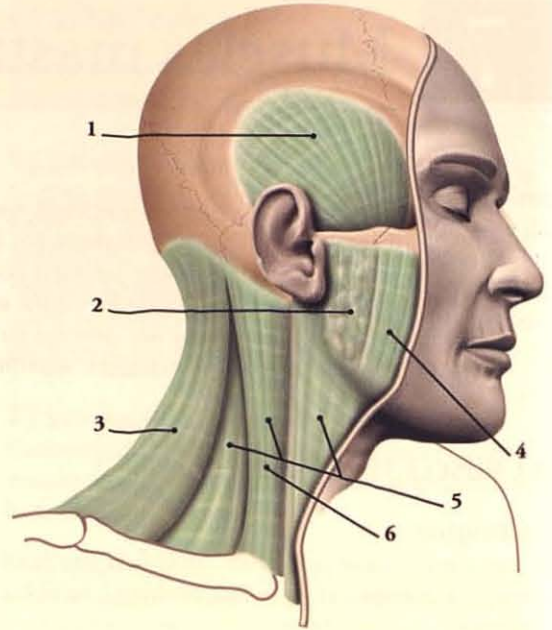


FIG. 7.3. Fascias de la tête et du cou (vue latérale)

- |  |   |
|--|---|
| 1. fascia temporal                                 | 4. fascia massétérique                  |
| 2. fascia parotidien                               | 5. fascia cervical (lame superficielle) |
| 3. fascia nucal (lame superficielle) et m. trapèze | 6. m. sterno-cléido-mastoïdien          |

Il recouvre le muscle temporal. Il est épais, nacré, et très résistant. Il s'insère :

- en haut, sur les lignes temporales supérieure et inférieure et sur l'espace compris entre elles ;
- en avant, sur le processus zygomatique du frontal et sur l'os zygomatique.

Dans son tiers inférieur, il se dédouble en deux lames, superficielle et profonde, qui s'insèrent chacune sur le bord supérieur de l'arcade zygomatique. L'espace celluleux ainsi délimité est traversé par l'artère zygomatico-orbitaire, branche de l'artère temporale superficielle et le nerf zygomatico-temporal, branche du nerf maxillaire.

**C | MUSCLE MASSÉTER (fig. 7.4)**

Appliqué contre la face externe de la branche de la mandibule, il est constitué de deux parties, superficielle et profonde.

**1 | La partie superficielle**

Elle naît par une lame tendineuse des trois quarts antérieurs du bord inférieur de l'arcade zygomatique. Ses

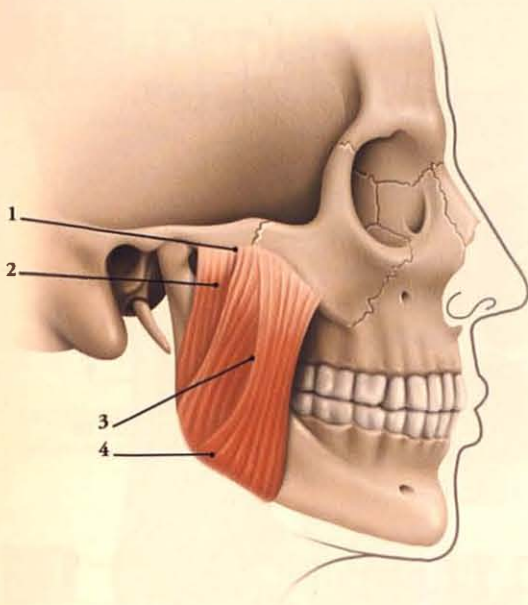


FIG. 7.4. Muscle masséter

1. arcade zygomatique
2. partie profonde
3. partie superficielle
4. angle de la mandibule

fibres, obliques en bas et en arrière, se fixent à l'angle de la mandibule, au niveau de la *tubérosité massétérique*. Les fibres les plus superficielles peuvent se fixer sur le bord inférieur de la mandibule, en se mêlant à celles du muscle ptérygoïdien médial (McConaill).

## 2 | La partie profonde

Elle naît du quart postérieur du bord inférieur et de la face interne de l'arcade zygomatique. Ses fibres verticales se fixent sur la face latérale de la branche de la mandibule.

## 3 | Action

Il est élévateur de la mandibule, et provoque la fermeture de la bouche.

## D | FASCIA MASSÉTÉRIQUE

Mince et résistant, il recouvre le muscle masséter et s'insère :

- *en haut*, sur le bord inférieur de l'arcade zygomatique;

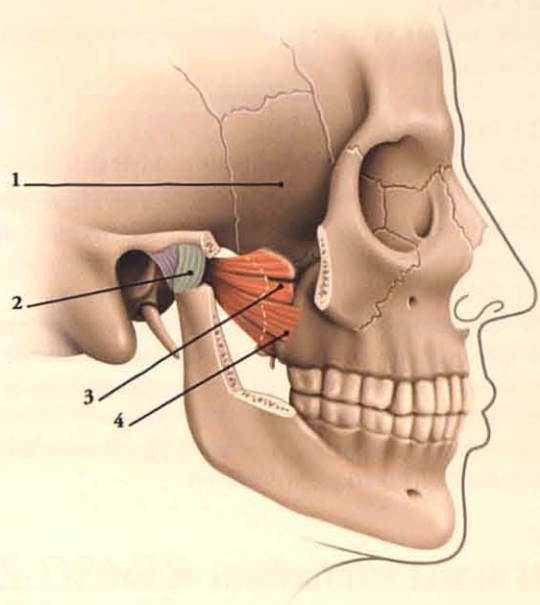


FIG. 7.5. Muscle ptérygoïdien latéral

1. grande aile du sphénoïde
2. articulation temporo-mandibulaire
3. processus ptérygoïde
4. tubérosité maxillaire

- *en bas*, sur le bord inférieur de la base de la mandibule;
  - *en avant*, sur la branche de la mandibule.
- En arrière il se continue avec le fascia parotidien. Le conduit parotidien est compris dans un dédoublement de ce fascia.

## E | MUSCLE PTÉRYGOÏDIEN LATÉRAL

(fig. 7.5)

### 1 | Origine

Il comprend deux faisceaux, supérieur et inférieur.

*a) Le faisceau supérieur* naît de la face maxillaire de la grande aile du sphénoïde, et du quart supérieur de la face latérale de la lame latérale du processus ptérygoïde.

*b) Un faisceau inférieur* naît des deux tiers inférieurs de la face latérale de la lame latérale du processus ptérygoïde, et de la tubérosité maxillaire.

## 2 | Ventre

Il est conique, et se dirige horizontalement en arrière et latéralement.

## 3 | Terminaison

Dans la fossette ptérygoidienne du condyle de la mandibule et sur la capsule de l'articulation temporo-mandibulaire.

## 4 | Action

Sa contraction bilatérale est associée dans l'ouverture de la bouche en provoquant une *propulsion* du condyle et du ménisque mandibulaires, permettant ainsi la rotation de la tête du condyle.

Sa contraction unilatérale, avec le ptérygoidien médial homolatéral, provoque la *diduction*.

## F | MUSCLE PTÉRYGOÏDIEN MÉDIAL (fig. 7.6)

### 1 | Origine

Il naît de la surface médiale de la lame latérale du processus ptérygoidien, du processus pyramidal de l'os palatin, et de la tubérosité du maxillaire.

### 2 | Ventre

Épais et quadrilatère, il se dirige obliquement en bas, en arrière et latéralement.

### 3 | Terminaison

Sur la face médiale de l'angle de la mandibule et de la partie adjacente de la branche de la mandibule.

### 4 | Action

Sa contraction bilatérale élève la mandibule. Sa contraction unilatérale provoque des mouvements de *diduction*. Associé au ptérygoidien latéral, il est *propulseur* de la mandibule.

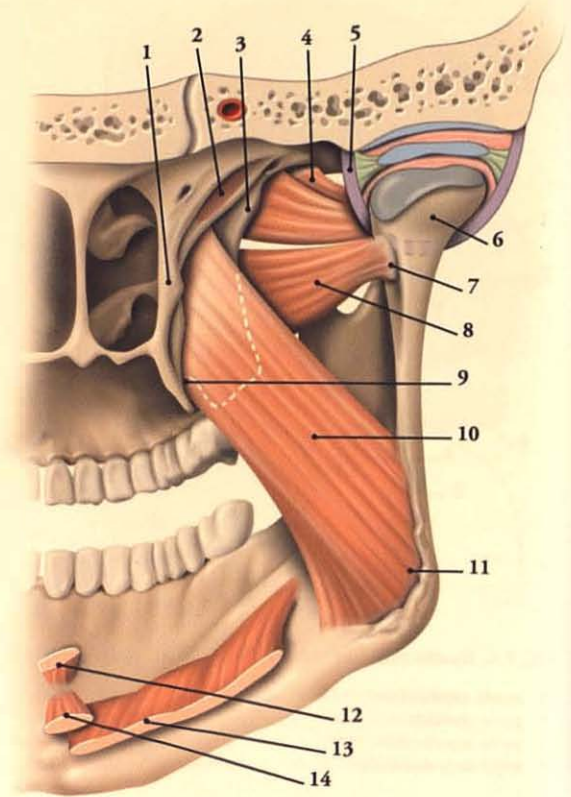


FIG. 7.6. Muscles ptérygoïdiens (vue postérieure)

1. aile médiale du processus ptérygoïde
2. m. tenseur du voile du palais
3. aile latérale du processus ptérygoïde
4. face maxillaire de la grande aile du sphénoïde
5. capsule articulaire
6. condyle de la mandibule
7. fossette ptérygoïdienne
8. m. ptérygoïdien latéral
9. processus pyramidal du palatin
10. m. ptérygoïdien médial
11. angle de la mandibule
12. m. génio-glosse
13. m. mylo-hyoïdien
14. m. génio-hyoïdien

# 8 Dents

Les dents<sup>1</sup> sont les organes de l'appareil digestif situés dans la cavité orale, destinés à la mastication des aliments. Elles jouent aussi un rôle considérable dans la phonation, dans l'émission de certains sons, ainsi que dans la déglutition. Leur rôle esthétique est indiscutable chez l'Homme.

Les dents, par leur composition et leur dureté, sont extrêmement résistantes aux agressions.

La paléontologie humaine et l'odontologie légale font appel à l'anatomie dentaire pour la reconnaissance des pièces squelettiques et dentaires qui composent la majorité des restes humains.

## 8.1 DÉVELOPPEMENT DES DENTS

Les dents dérivent de l'ectoderme et du mésoderme. Leur apparition continue s'étale dans le temps et dans l'espace. Chez l'homme, trois phénomènes sont à souligner :

- deux séries de dents se succèdent, *les dents déciduales*<sup>2</sup>, puis *les dents permanentes*.
- Le développement de la couronne précède celui de la racine.
- Les bourgeons dentaires naissent d'abord dans la région mandibulaire antérieure, puis dans la région maxillaire antérieure; ils progressent ensuite vers l'arrière.

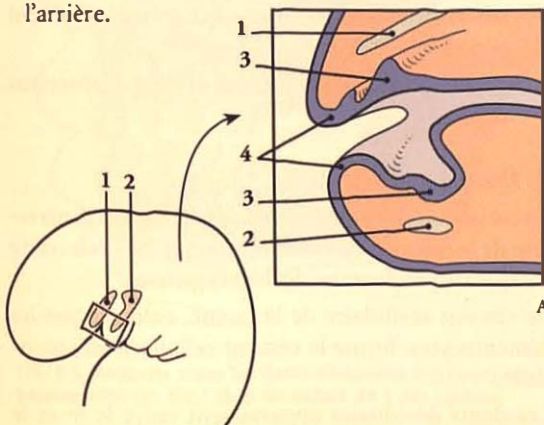


FIG. 8.1. Stade initial du développement des dents (6 semaines)

A. coupe sagittale

1. ébauche du maxillaire

2. ébauche de la mandibule

3. lame dentaire

4. lèvres sup. et inf.

### A | ORGANOGENÈSE

À la sixième semaine, apparaît au niveau de chaque ébauche mandibulaire et maxillaire un épaissement arciforme de l'ectoderme oral, qui prolifère dans le mésenchyme sous-jacent pour former une *lame dentaire* (fig. 8.1).

#### 1 | Le stade en bourgeon

Au cours de la 8<sup>e</sup> semaine, chaque lame dentaire se fragmente sous forme de *dix bourgeons de dents déciduales*. À la dixième semaine, chaque *bourgeon de dent permanente* naît de la lame dentaire et se place sur le côté lingual d'un bourgeon de dent déciduale.

#### 2 | Le stade en cupule (fig. 8.2)

À la 14<sup>e</sup> semaine, la face profonde de chaque bourgeon dentaire s'invagine en une cupule ou *organe énamélaire*<sup>3</sup>. Il est constitué d'un épithélium énamélaire externe et d'un épithélium énamélaire interne que sépare le *reticulum énamélaire*<sup>4</sup>.

La condensation du mésenchyme forme la *papille dentaire*, dans la concavité de l'organe énamélaire, et le *sac dentaire*, autour de l'organe.

1. Du grec *odous*, *odontos*, « dents ».

2. Ancien. : dents de lait.

3. Ancien. : organe de l'émail.

4. Ancien. : gelée de l'émail.

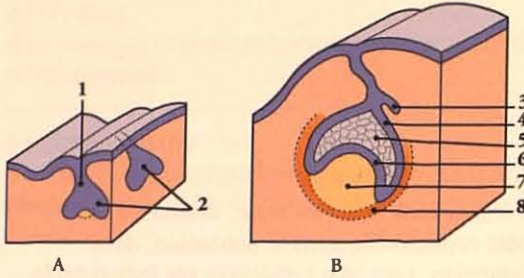


FIG. 8.2. Développement des dents déциuales

- |                                   |                               |
|-----------------------------------|-------------------------------|
| A. stade en bourgeon (8 semaines) | 4. épithélium énamelaire ext. |
| B. stade en cupule (10 semaines)  | 5. réticulum énamelaire       |
| 1. lame dentaire                  | 6. épithélium énamelaire int. |
| 2. bourgeon de la dent déциuale   | 7. papille dentaire           |
| 3. bourgeon de la dent permanente | 8. sac dentaire               |

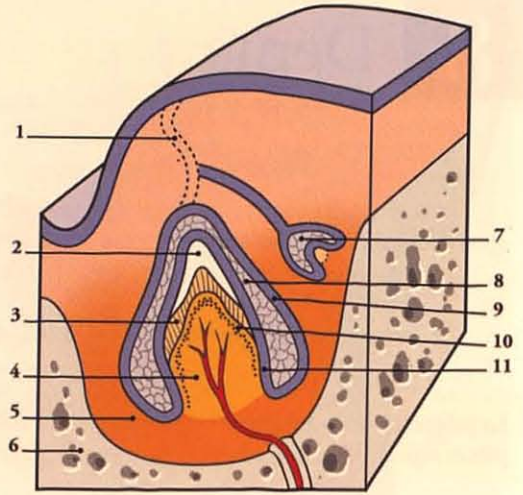


FIG. 8.3. Stade en cloche des dents déциuales (14 semaines)

- |                                    |   |
|------------------------------------|---|
| 1. lame dentaire en dégénérescence | 7. dent permanente en formation (stade en cupule) |
| 2. émail                           | 8. réticulum énamelaire                           |
| 3. dentine                         | 9. épithélium énamelaire ext.                     |
| 4. pulpe dentaire                  | 10. pré-dentine et dentinoblastes sous-jacents    |
| 5. périodonte                      | 11. épithélium énamelaire int.                    |
| 6. os alvéolaire                   |   |

### 3 | Le stade en cloche (fig. 8.3)

Il est le résultat de la poursuite de l'invagination.

#### a) L'organe énamelaire

Les cellules de l'épithélium interne deviennent des améloblastes<sup>5</sup> qui produisent vers la profondeur des prismes d'émail. La formation des couches d'émail repousse en surface les deux épithéliums externe et interne accolés qui forment, en dégénéralant, la cuticule dentaire<sup>6</sup>.

Les jonctions des épithéliums externe et interne, correspondant au collet de la dent, forment la jonction dentino-cémentale.

#### b) La dentine<sup>7</sup>

Les cellules mésenchymateuses de la papille dentaire, adjacentes à l'épithélium énamelaire interne, deviennent des odontoblastes. Ceux-ci produisent la pré-dentine qui deviendra, en se calcifiant, dentine.

#### c) La formation de la racine et de la pulpe (fig. 8.4)

La gaine épithéliale de la racine croît dans le mésenchyme.

- Les cellules mésenchymateuses de la papille, adjacentes à la gaine, se différencient en odontoblastes et forment la dentine de la racine. Sa croissance réduit la papille dentaire en canal dentaire. Son contenu

mésenchymateux avec les vaisseaux et les nerfs constitue la pulpe dentaire.

- Du sac dentaire dérive le périodonte à partir de trois lames :
  - la lame cémentoblastique, qui sécrète le ciment primaire ou acellulaire;
  - la lame périodontoblastique, qui donne le ligament périodontal ;
  - et la lame ostéoblastique, qui devient le processus alvéolaire.

#### d) L'éruption des dents (fig. 8.5 et 8.6)

La croissance de la dent provoque l'éruption progressive de la couronne à travers la muqueuse orale; cette muqueuse péri-dentaire devient la gencive.

Le ciment acellulaire de la racine, colonisé par les cémentocytes, forme le ciment cellulaire ou secondaire.

Les dents déциuales apparaissent entre le 6<sup>e</sup> et le 39<sup>e</sup> mois postnatal.

Les bourgeons des dents permanentes se développent entre 4 ans et 21 ans.

5. Ancien. : adamantoblastes.

6. Ancien. : membrane de Nasmyth.

7. Syn. : ivoire. Contrairement à la sécrétion de l'émail, celle de la dentine est continue toute la vie.

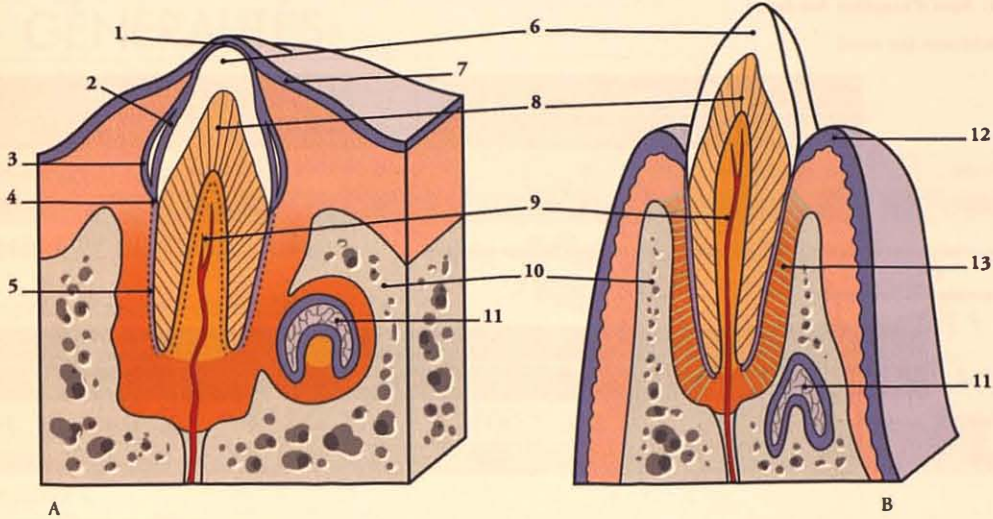


FIG. 8.4. Éruption d'une dent déciduale

A. à 6 mois post-natal

- |                               |                          |
|-------------------------------|--------------------------|
| 1. cuticule dentaire          | 6. émail                 |
| 2. épithélium aménoblastique  | 7. muqueuse orale        |
| 3. épithélium énamélaire ext. | 8. dentine               |
| 4. jonction dentino-cémentale | 9. pulpe dentaire        |
| 5. lame cémentoblastique      | 10. processus alvéolaire |

B. à 18 mois post-natal

- |   |
|---|
| 11. dent permanente en formation<br>(stade en cloche) |
| 12. gencive   |
| 13. fibres du ligament périodontal                    |

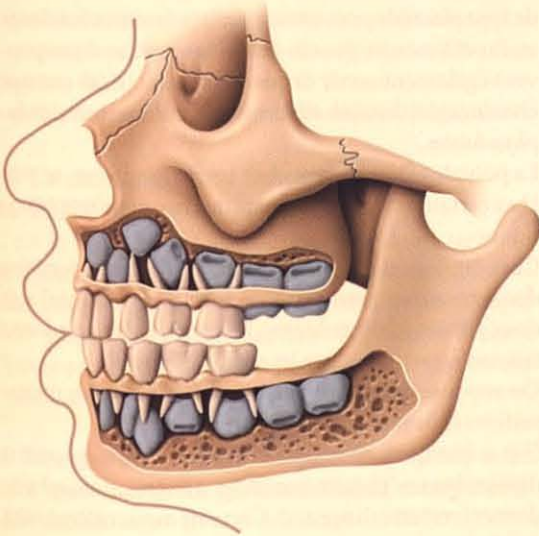


FIG. 8.5. Rapports entre les dents déciduales (en blanc) et permanentes (en bleu) chez un enfant de 4 ans environ

## B | ANOMALIES DENTAIRES

Souvent congénitales, certaines anomalies sont héréditaires.

### 1 | Les anomalies de forme et de nombre

Elles sont fréquentes.

### 2 | L'hypoplasie de l'émail

Elle se traduit par l'existence de zone d'émail défectueuse. Elle peut relever de causes nutritionnelles (rachitisme), infectieuses (rubéole) ou iatrogènes (tétracycline).

### 3 | L'amélogénèse et la dentinogénèse imparfaites

Ce sont des affections héréditaires se traduisant par des anomalies de consistance, ou de coloration de l'émail et de la dentine.

FIG. 8.6. Âges d'éruption des dents

Dents déциduales (en mois)

	Incisives		Canines	Molaires	
	centrales	latérales		1 <sup>res</sup>	2 <sup>es</sup>
supérieures	7 1/2	8	16-20	12-16	20-30
inférieures	6 1/2	7	16-20	12-16	20-30

Variation : l'incisive centrale supérieure peu naître avant l'incisive latérale inférieure.

Dents permanentes (en années)

	Incisives		Canines	Prémolaires		Molaires		
	centrales	latérales		1 <sup>res</sup>	2 <sup>es</sup>	1 <sup>res</sup>	2 <sup>es</sup>	3 <sup>es</sup>
supérieures	7-8	8-9	11-12	9-11	10-12	6-7	12-13	17-21
inférieures	4-7	7-8	9-11	9-12	10-12	6-7	11-13	17-21

## C | PHYLOGÉNÈSE

Les dents, le maxillaire et la mandibule forment un ensemble morphologique et fonctionnel interdépendant.

Chaque espèce de vertébrés acquiert une spécialisation dentaire en rapport avec son degré d'évolution et ses conditions de vie.

### 1 | Évolution des dents

a) *Les vertébrés inférieurs* ont des dents rudimentaires, qui peuvent siéger autour de l'orifice oral, et sur toute la muqueuse orale (comme chez les poissons). Elles sont de type *placoïde* et se développent à l'image d'une écaille.

Ce n'est qu'à partir de certains reptiles (crocodiles), que les dents se localisent aux mâchoires, et se développent verticalement.

b) *Les oiseaux actuels* n'ont aucune dent. Elle existe cependant sous forme de vestiges embryonnaires.

c) *Chez les mammifères terrestres actuels*, la partie postérieure de la denture n'est pas très différente d'une espèce à l'autre.

d) *Chez les primates, à locomotion plus bipède*, la denture postérieure s'étend verticalement. La formule dentaire des hominidés et des pongidés est la même; les canines, alignées, ne dépassent pas le plan occlusal.

Ceci est l'une des caractéristiques fondamentales du genre *homo*; la réduction des canines entraîne celle des prémolaires.

### 2 | Capacité formative de la lame dentaire

La lame dentaire est habituellement à l'origine de la dent; toutefois, chez les vertébrés inférieurs, les dents de type *placoïde* peuvent apparaître durant toute la vie au fur et à mesure que ces dents s'usent. Ces dents peuvent également servir de plaques protectrices comme chez la raie et certains sélaciens. Ces animaux sont *polyphyodontes*.

La polyphyodontie, rare chez les mammifères, se voit chez certaines espèces : lamantins, mammifères aquatiques...

Chez la plupart des mammifères, de la lame dentaire dérivent soit un germe unique (*monophyodonte*) soit deux germes (*diphyodonte*). Notons que le *périodonte* fait son apparition chez les mammifères.

On suppose que la polyphyodontie est chez les mammifères la disposition primitive.

Il y a quelques mammifères qui sont uniquement *diphyodontes* (chauve-souris) et d'autres *monophyodontes* (certains rongeurs). Certains mammifères sont *anodontes*, comme les édentés (fourmiliers), et les cétacés (baleines).

*L'homme est à la fois diphyodonte pour ses incisives, canines et prémolaires, et monophyodonte pour ses molaires.* Chez l'homme, on observe parfois des cas de troisième et même de quatrième dentition.



## 8.2 GÉNÉRALITÉS

La *denture*<sup>8</sup>, ensemble des dents de la cavité orale, comprend la denture déciduale chez l'enfant, et la denture permanente chez l'adulte.

### A | NOMBRE ET NOMENCLATURE

#### 1 | La nomenclature anatomique (fig. 8.7)

a) La *denture déciduale* comprend 20 dents déciduales :

- quatre incisives centrales,
- quatre incisives latérales,
- quatre canines,
- quatre premières molaires,
- quatre deuxièmes molaires.

b) La *denture permanente* comprend 32 dents permanentes :

- quatre incisives centrales,
- quatre incisives latérales,
- quatre canines,
- quatre premières prémolaires,
- quatre deuxièmes prémolaires,
- quatre premières molaires,
- quatre deuxièmes molaires,
- quatre troisièmes molaires (ou dents de sagesse).

#### 2 | La nomenclature internationale de l'OMS (fig. 8.8)

C'est la plus utilisée actuellement en dentisterie. Sa nomenclature chiffrée facilite l'utilisation de l'informatique pour toute les études de recherche. Chaque dent porte deux chiffres arabes : le premier désigne l'hémi-arcade dentaire et le deuxième sa situation sur l'hémi-arcade.

a) La *numérotation des hémi-arcades dentaires* se fait dans le sens horaire en partant de l'hémi-arcade maxillaire droite.

- Pour la *denture permanente*, l'hémi-maxillaire droit porte le numéro 1, l'hémi-maxillaire gauche, le

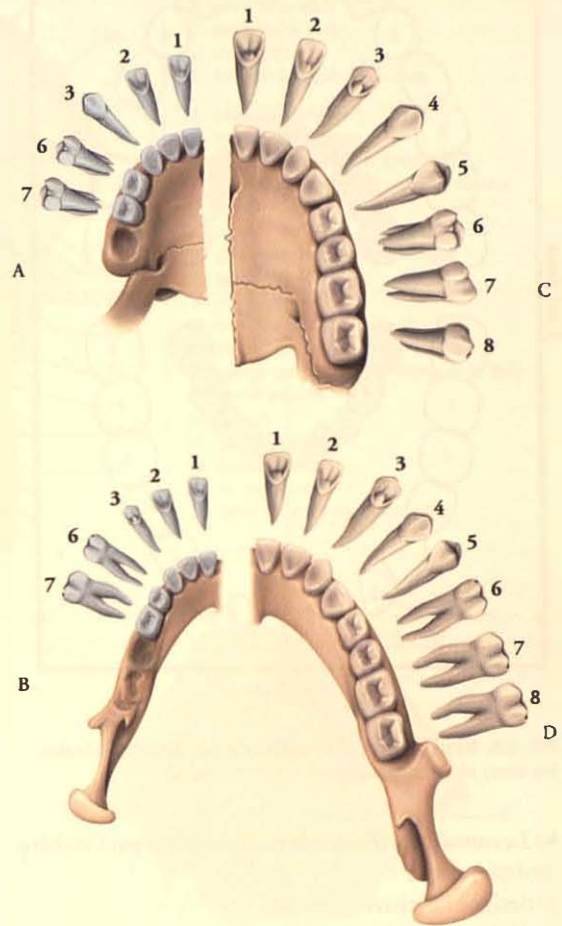


FIG. 8.7. Arcades dentaires : nomenclature anatomique

- |  |   |
|--|---|
| A. enfant : hémi-maxillaire gauche et son hémi-arcade dentaire | D. adulte : hémi-mandibule droite et son hémi-arcade dentaire |
| B. enfant : hémi-mandibule gauche et son hémi-arcade dentaire  | 1 et 2. dents incisives                                       |
| C. adulte : hémi-maxillaire droit et son hémi-arcade dentaire  | 3. dents canines  |
|  | 4 et 5. dents prémolaires                                     |
|  | 6 et 7. dents molaires  |
|  | 8. dents de sagesse   |

numéro 2, l'hémi-mandibule gauche, le numéro 3 et l'hémi-mandibule droite, le numéro 4.

- Pour la *denture déciduale*, l'hémi-maxillaire droit porte le numéro 5, l'hémi-maxillaire gauche, le numéro 6, l'hémi-mandibule gauche, le numéro 7 et l'hémi-mandibule droite, le numéro 8.

8. La dentition désigne l'ensemble des phénomènes liés au développement des arcades dentaires (organogenèse, vieillissement...).

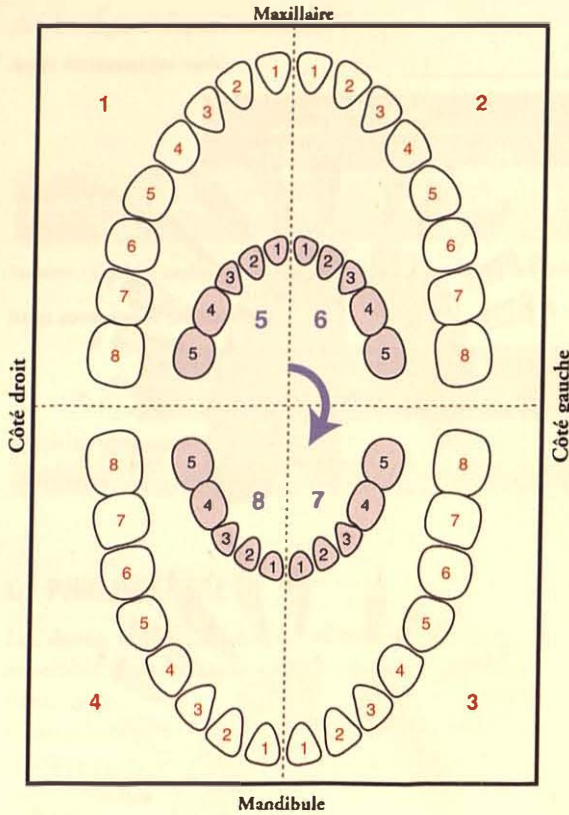


FIG. 8.8. Nomenclature internationale des dents déciduales (en bleu) et permanentes (en blanc) (principe)

b) La numérotation des dents commence par l'incisive centrale, ainsi :

1. désigne l'incisive centrale,
2. désigne l'incisive latérale,
3. désigne la canine,
4. désigne la 1<sup>re</sup> prémolaire permanente et la 1<sup>re</sup> molaire déciduale,

5. désigne la 2<sup>e</sup> prémolaire permanente et la 2<sup>e</sup> molaire déciduale,
6. désigne la 1<sup>re</sup> molaire permanente,
7. désigne la 2<sup>e</sup> molaire permanente,
8. désigne la 3<sup>e</sup> molaire permanente.

c) Repérage topographique des dents

- Les dents permanentes ont les chiffres suivants :

Maxillaire	Mandibule
1.8 - 1.7 - 1.6 - 1.5 - 1.4	4.8 - 4.7 - 4.6 - 4.5 - 4.4
- 1.3 - 1.2 - 1.1 - 2.1 - 2.2	- 4.3 - 4.2 - 4.1 - 3.1 - 3.2
- 2.3 - 2.4 - 2.5 - 2.6 - 2.7	- 3.3 - 3.4 - 3.5 - 3.6 - 3.7
- 2.8	- 3.8

- Les dents déciduales ont les chiffres suivants :

Maxillaire	Mandibule
5.5 - 5.4 - 5.3 - 5.2 - 5.1	8.5 - 8.4 - 8.3 - 8.2 - 8.1
- 6.1 - 6.2 - 6.3 - 6.4 - 6.5	- 7.1 - 7.2 - 7.3 - 7.4 - 7.5

- Exemple : la canine supérieure droite sera appelée : 1.3 (qui se lit un-trois). Mais en pratique quotidienne, on lit : 13 (fig. 8.9).

## B | MORPHOLOGIE

Chaque dent est paire et asymétrique, à l'examen minutieux. Cette asymétrie affecte toutes les parties de la dent.

Chaque dent présente trois parties : la couronne, le collet et la racine (fig. 8.10).

### 1 | La couronne de la dent

Elle correspond à la partie de la dent recouverte d'émail. Elle est limitée par le collet. La couronne clinique est la partie visible de la couronne située au-dessus de la gencive. La limite est marquée par le sillon gingival.

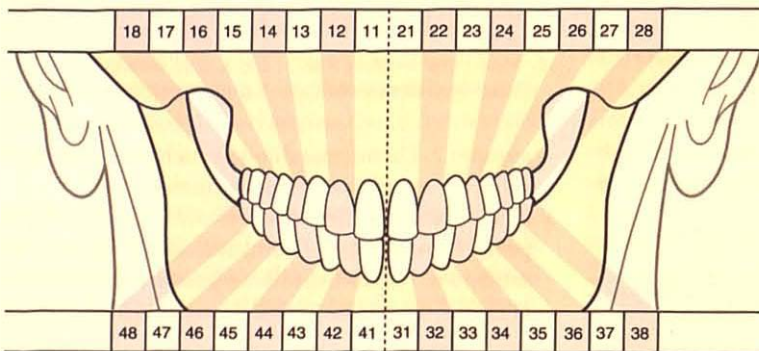
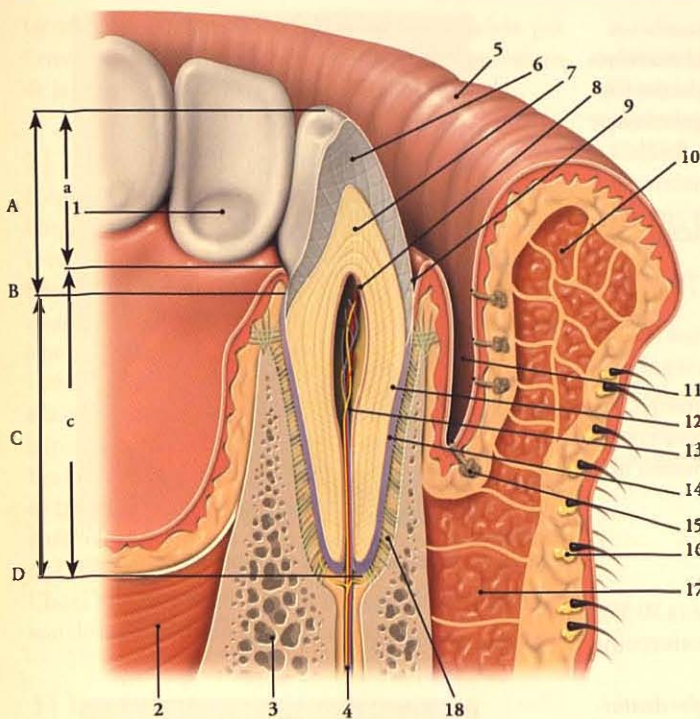


FIG. 8.9. Numérotation des dents permanentes (en pratique)



**FIG. 8.10. Dent et son environnement (coupe sagittale)**

- A. couronne de la dent  
 a. couronne clinique  
 B. collet de la dent  
 C. racine de la dent  
 c. racine clinique  
 D. foramen de l'apex de la dent

1. tubercule de la dent
2. muscle génio-glosse
3. os alvéolaire (septum alvéolaire)
4. rameaux dentaires vasculaire et nerveux
5. lèvre inf.
6. émail
7. dentine et tubules de la dentine
8. prédentine
9. sillon gingival
10. muscle orbiculaire de la bouche
11. vestibule
12. couche granulaire de la racine de la dent
13. cavité pulpaire
14. cément
15. glande labiale
16. glande sébacée
17. m. mentonnier
18. fibres cémento-alvéolaires

C'est dans le sillon gingival que débute le dépôt de la plaque dentaire. Cette dernière, en s'infiltrant, décolle la gencive et crée la poche parodontale.

## 2 | Le collet de la dent<sup>9</sup>

C'est la zone de transition entre la couronne et la racine. C'est une ligne sineuse à concavité coronale sur les faces vestibulaires et linguales, mais à convexité coronale sur les faces médiales et distales.

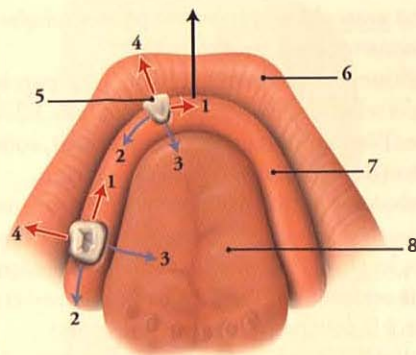
## 3 | La racine de la dent

Elle correspond à la partie de la dent recouverte de cément. La *racine clinique* est la partie de la dent située en dessous de la gencive.

## C | TERMINOLOGIE DES FACES DENTAIRES

Chaque dent présente cinq faces : deux faces de contact, une face vestibulaire, une face linguale et une face occlusale (fig. 8.11).

9. Ou ligne cémento-émailaire.



**FIG. 8.11. Orientation des faces d'une dent**

1. face mésiale
2. face distale
3. face linguale
4. face vestibulaire
5. face occlusale
6. lèvre
7. mandibule
8. langue

## 1 | Les faces de contact

Elles sont verticales et comprennent : la *face mésiale*, qui regarde vers la ligne médiane de l'arcade et la *face distale*, qui regarde vers l'extrémité de l'arcade.

Les *aires de contact* sont les surfaces mésiale et distale des couronnes cliniques qui se touchent.

## 2 | La face vestibulaire

Elle est en contact avec les lèvres (face labiale) ou les joues (face buccale).

### 3 | La face linguale

Elle est en regard de la langue et présente sur certaines dents, près du collet, une crête, le *cingulum*, se prolongeant par *des crêtes marginales*. Contre le cingulum siège le *tubercule de la dent*, de taille variable (fig. 8.12).

### 4 | La face occlusale (ou masticatrice)

Elle regarde l'arcade dentaire opposée.

## D | STRUCTURE DE LA DENT

La dent est essentiellement formée de la *dentine* recouverte, au niveau de la couronne, par l'*émail*, et au niveau de la racine, par le *cément* ; la dentine est creusée d'une cavité axiale, la *cavité pulpaire* (fig. 8.13).

### 1 | La dentine

La dentine est un tissu conjonctif minéralisé (à 70 %), translucide et jaunâtre, plus dur que l'os, mais moins que l'émail.

Elle est avasculaire et traversée par des *tubules dentaires*<sup>10</sup> sinueux, dans la couronne.

La dentine pérítubulaire<sup>11</sup> qui forme leur paroi est plus dense et relativement résistante aux acides. Elle s'épaissit avec l'âge, entraînant le rétrécissement, voire l'obstruction des tubules au niveau de la racine.

Les tubules se ramifient en périphérie pour constituer une couche hypocalcifiée, avec des calcifications sphériques, les *globules dentinaux*. Cette couche correspond dans la couronne à l'*espace interglobulaire*<sup>12</sup> et dans la racine, à la couche granuleuse (de Tomes).

Les tubules contiennent les prolongements<sup>13</sup> des dentinoblastes (ou odontoblastes), qui siègent à l'orifice pulpaire des tubules.

Les dentinoblastes persistent toute la vie. Ils réagissent aux contraintes subies par la dent, et aux caries, en édifiant une dentine secondaire.

La *dentine juxta-pulpaire* est d'aspect plus foncé.

La dentine présente chez l'adulte des lignes arciformes, témoins des phases de la dentinogénèse ; ce sont les *lignes de croissance de la dentine*<sup>14</sup>.

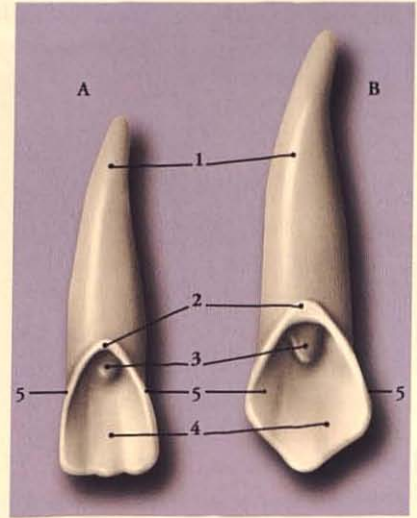


FIG. 8.12. Dents incisive (A) et canine (B) supérieures

- |                         |                    |
|-------------------------|--------------------|
| 1. racine               | 4. face linguale   |
| 2. cingulum             | 5. crête marginale |
| 3. tubercule de la dent |                    |

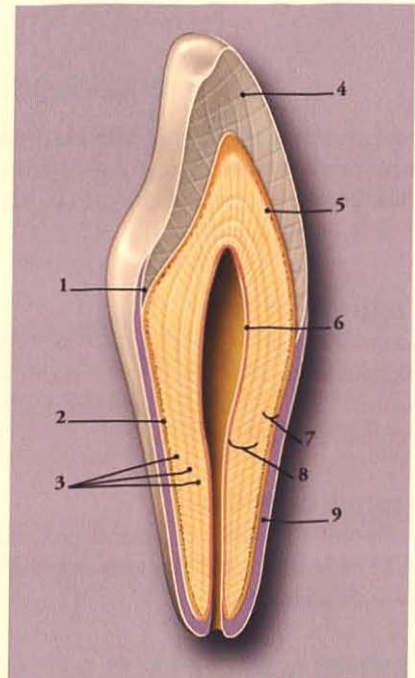


FIG. 8.13. Structure de la dent (coupe vestibulo-linguale)

- |                                      |                                      |
|--------------------------------------|--------------------------------------|
| 1. jonction dentino-cémentale        | 6. dentinoblastes                    |
| 2. couche granuleuse (de Tomes)      | 7. zone des ramifications tubulaires |
| 3. ligne de croissance de la dentine | 8. zone des tubules simples          |
| 4. ligne de croissance de l'émail    | 9. cément                            |
| 5. espace interglobulaire            |                                      |

10. Ou canalicules dentaires.

11. Ancien. : gaine de Neumann.

12. Ancien. : espace de Czermann.

13. Ancien. : fibres de Tomes.

14. Ancien. : ligne d'Owen ou de von Ebner.

La jonction dentino-énamélaire est caractérisée par l'envahissement de l'émail par de courtes digitations de la dentine, les *fuseaux énamélaires*.

## 2 | L'émail (voir fig. 8.13)

L'émail, substance blanche, est le tissu le plus dur de l'organisme. Il est minéralisé (à 96 %).

Il est formé de prismes, qui s'étirent chez l'adulte en faisceaux, les *lamelles d'émail*. Ces lamelles d'émail irradient perpendiculairement de la surface de la dentine coronale.

Leur direction inclinée, plus ou moins sinueuse, donne à la coupe des lignes claires et sombres<sup>15</sup>, perpendiculaires à la surface de l'émail.

Les étapes successives de la minéralisation des prismes se traduit par la présence des lignes concentriques, parallèles à la surface de l'émail, les *lignes de croissance de l'émail*<sup>16</sup>.

Chez l'adulte, l'émail détruit n'est pas régénéré en raison de la disparition des améloblastes.

## 3 | Le ciment

C'est un tissu conjonctif avasculaire aussi minéralisé que l'os (à 65 %).

Les fibres du ligament périodontal sont solidement fixées au ciment par les *fibres perforantes cémentales*.

Le ciment présente deux parties :

- le ciment acellulaire<sup>17</sup> ou primaire, mince, situé près de la jonction dentino-énamélaire;
- et le ciment cellulaire ou secondaire plus épais, entourant les deux tiers profonds de la racine. Il contient des cémentocytes.

## 4 | Le canal pulpaire<sup>18</sup> (fig. 8.14)

Il comprend deux parties : la *partie coronale*, plus large, siégeant dans la couronne et le *canal dentaire*, situé dans la racine. Celle-ci s'ouvre au niveau de l'apex de la dent et communique avec le ligament périodontal.

Il est comblé par un tissu conjonctif, la *pulpe dentaire*, qui présente dans son axe les vaisseaux et nerfs dentaires.

La périphérie de la pulpe est occupée par des dentinoblastes dont les prolongements s'étendent dans les tubules dentaires.

Au-dessous des dentinoblastes se trouve la *couche sub-dentinoblastique*<sup>19</sup>, qui contient le plexus nerveux sub-dentinoblastique constitué des terminaisons libres des nerfs sensitifs myélinisés.

*Variations* : le canal dentaire peut présenter des canaux secondaires, soit proximal, ou canal collatéral, soit distal, ou canal apical.

## E | ARTICULATION ALVÉOLO-DENTAIRE

C'est une articulation fibreuse de type gomphose, c'est-à-dire semblable à une cheville ; la dent étant fixée dans une cavité, l'alvéole dentaire.

La dent est remarquablement bien maintenue pour résister aux nombreuses contraintes variées et multi-

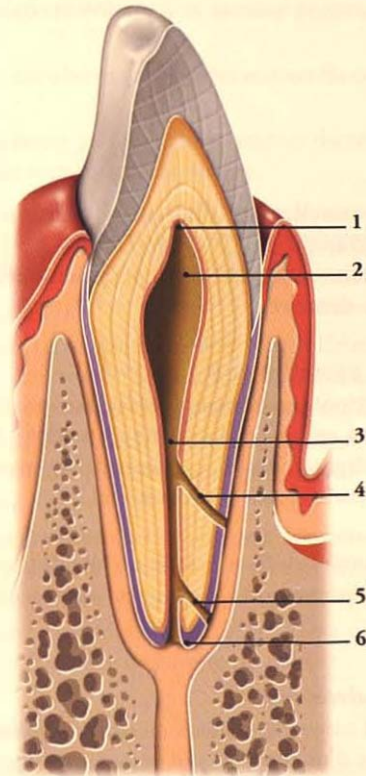


FIG. 8.14. Cavité pulpaire et canaux dentaires secondaires (coupe vestibulo-linguale)

- |                    |                     |
|--------------------|---------------------|
| 1. corne pulpaire  | 4. canal collatéral |
| 2. cavité coronale | 5. canal apical     |
| 3. canal dentaire  | 6. apex             |

15. Ancien. : lignes de Hunter-Schreger.

16. Ancien. : lignes de Retzius.

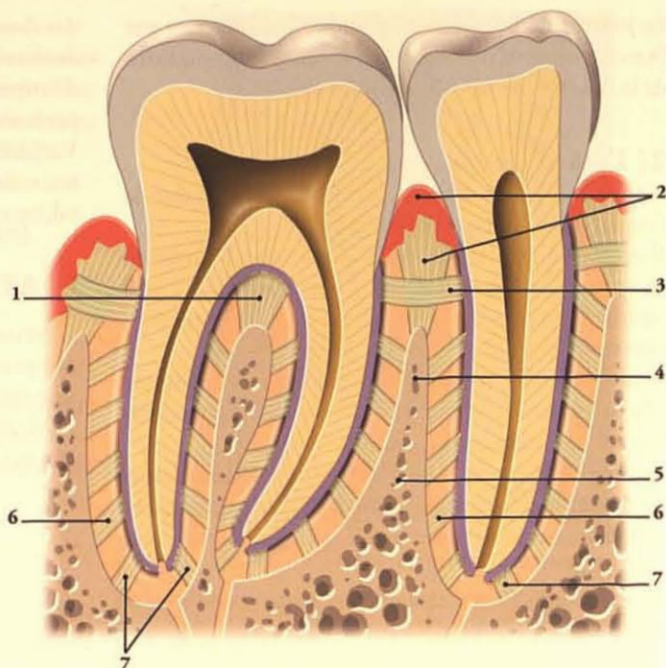
17. Ancien. : ciment fibrillaire.

18. Ancien. : chambre pulpaire.

19. Ancien. : zone paucicellulaire de Weil.

FIG. 8.15. Fibres du ligament périodontal

1. fibres interradiculaires
2. papille et fibres gingivales
3. fibres interdentaires
4. crête alvéolaire
5. septum alvéolaire
6. fibres cémento-alvéolaires
7. fibres apicales



directionnelles qu'elle subit quotidiennement (fig. 8.15).

Les structures de fixité sont le périodonte et la jonction gingivo-dentaire.

### 1 | Le périodonte<sup>20</sup>

Le périodonte est un complexe fonctionnel, très important, qui maintient la racine de la dent. D'origine mésenchymateuse, il comprend l'os alvéolaire, le cément, et le ligament périodontal.

Son atteinte inflammatoire ou infectieuse entrave sa régénération et compromet l'avenir de la dent.

#### a) L'os alvéolaire<sup>21</sup>

Ce tissu osseux spongieux est recouvert d'une mince corticale d'os compact qui se prolonge avec celle des os.

Sous le périoste, la corticale est parsemée de forams qui assurent les échanges.

Elle présente des lamelles osseuses parallèles, lui conférant une structure polyphasique résistante.

C'est un os en remaniements permanents, induits par les mouvements de la dent.

20. Ancien : parodonte.

21. Voir os maxillaire et mandibule.

#### b) Le cément (voir plus haut)

#### c) Le ligament périodontal (ou desmodonte)

Ce tissu conjonctif est constitué de nombreuses fibres variées et multidirectionnelles qui traversent souvent l'os alvéolaire par des fibres perforantes (de Sharpey).

- Les fibres de la crête alvéolaire sont disposées en éventail du collet au septum interalvéolaire.
- Les fibres interdentaires horizontales sont sous-jacentes aux précédentes. Elles vont d'une dent à l'autre, en passant au-dessus d'une crête alvéolaire. Ces fibres connectent toutes les dents d'une même arcade.

Son atteinte est impliquée dans les échecs de contention dentaire en orthodontie.

- Les fibres cémento-alvéolaires sont tendues obliquement du cément à l'os alvéolaire.
- Les fibres interradiculaires propres aux dents multiradiculaires sont tendues entre le cément et la crête du septum interradiculaire.
- Les fibres apicales sont tendues de l'apex dentaire au fondus de l'alvéole.

#### d) La fonction du périodonte

Le périodonte assure la fixation et la suspension de la dent pendant sa fonction occlusale.

Le périodonte est un amortisseur hydrolique des pressions exercées lors de la mastication. C'est un organe sensoriel dont les neurorécepteurs proprioceptifs permettent la perception de la position du maxillaire et de la mandibule. C'est un inducteur de l'éruption dentaire.

Sa destruction retarde ou supprime l'éruption de la dent.

Il assure une fonction réparatrice par la synthèse et la résorption des fibrilles conjonctives.

## 2 | Jonction gingivo-dentaire (fig. 8.16)

La gencive est un élément de fixité et de vitalité de la fonction dentaire. Elle présente deux parties :

- la *partie fixe*, attachée au collet ;
- et la *partie libre*, au contact de la dent, qui délimite le sillon gingival profond de 0,5 à 3 mm.

Entre deux dents se trouve la *papille gingivale* (ou interdentaire), située au-dessus de la crête du septum interalvéolaire.

L'épithélium légèrement kératinisé se fixe sur la jonction dentino-énamélaire et reste en contact très intime avec la partie cervicale de l'émail. Le chorion de la gencive, en continuité avec le ligament périodontal, contient de nombreuses fibres multidirectionnelles, fixatrices de la gencive.

- Les *fibres dento-gingivales* vont du cément cervical à la lamina propria de la gencive.
- Les *fibres alvéolo-gingivales* vont de la crête du septum interalvéolaire à la lamina propria de la gencive.
- Les *fibres circulaires* sont situées autour du collet de la dent.
- Les *fibres dento-périostées* sont tendues du cément à la crête du septum interalvéolaire.

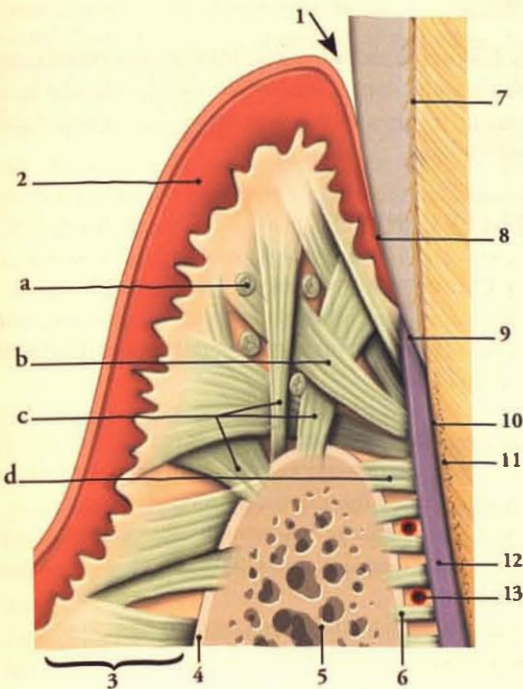


FIG. 8.16. Jonction gingivo-dentaire

- |                              |                                    |
|------------------------------|------------------------------------|
| a. fibres circulaires        | 6. fibres perforantes (de Sharpey) |
| b. fibres dento-gingivales   | 7. jonction dentino-énamélaire     |
| c. fibres alvéolo-gingivales | 8. jonction gingivo-dentaire       |
| d. fibres dento-périostées   | 9. jonction cémento-énamélaire     |
|                              | 10. jonction dentino-cémentale     |
|                              | 11. couche granulaire              |
| 1. sillon gingival           | 12. cément                         |
| 2. épithélium de la gencive  | 13. vaisseaux                      |
| 3. lamina propria            |                                    |
| 4. périoste                  |                                    |
| 5. os alvéolaire             |                                    |

## F | VASCULARISATION ET INNERVATION

### 1 | Les artères

Chaque dent reçoit une branche artérielle dentaire qui pénètre la racine par le foramen apical pour se terminer dans la pulpe dentaire en un riche réseau capillaire.

- Les *branches dentaires inférieures* se détachent de l'artère alvéolaire inférieure, branche de l'artère maxillaire.
- Les *branches dentaires supérieures* proviennent de l'artère alvéolaire supéro-postérieure, branche de l'artère maxillaire, et de l'artère alvéolaire supéro-antérieure, collatérale de l'artère infra-orbitaire, elle-même branche de l'artère maxillaire.

### 2 | Les veines

Elles ont une disposition semblable à celle des artères. Les veines alvéolaires supérieures et inférieures rejoignent la veine faciale et le plexus veineux ptérygoïdien.

### 3 | Les lymphatiques

Ils naissent dans la pulpe dentaire et se rendent dans les nœuds lymphatiques submandibulaires et cervicaux supérieurs. Parfois le drainage se fait vers les nœuds submentonniers et faciaux.

#### 4 | L'innervation

Uniquement sensitive, elle provient du nerf trijumeau (V) par ses deux branches maxillaire et mandibulaire. L'innervation sympathique dépend du plexus sympathique cervical.

Au niveau de la dent, les rameaux nerveux dentaires pénètrent par le foramen apical et se distribuent dans la pulpe en un riche réseau plexiforme (voir Tome V).

La dentine est particulièrement sensible au toucher, au froid et à la concentration d'ions d'hydrogène perçus par les dentinoblastes.

## 8.3 MORPHOLOGIE DES DENTS PERMANENTES

(tableaux 8.17 et 8.18)

### A | LES INCISIVES

#### 1 | Caractères communs

Nommées ainsi du fait de leur bord libre tranchant, les incisives sont adaptées pour mordre les aliments.

- Leur *couronne* en forme de biseau est convexe, lisse, bien polie sur sa surface labiale.
- Leur *face linguale* présente un tubercule dentaire.
- Leur *racine* unique est longue, conique, aplatie transversalement, et plus épaisse en avant.
- Leur *cavité pulpaire* est unique; la corne pulpaire est située au niveau des deux cinquièmes de la couronne.

#### 2 | Caractères particuliers

##### a) L'incisive centrale supérieure (1.1 et 2.1)

Elle est plus large et plus forte que l'inférieure. Elle est dirigée obliquement vers le bas et vers l'avant.

- Chez le sujet jeune, son bord occlusal est festonné par deux sillons qui déterminent sur la face vestibulaire trois lobes.
- Le bord occlusal devient rectiligne avec l'usure.
- La face linguale présente deux crêtes marginales, un *cingulum* et un *tubercule dentaire*.

##### b) L'incisive latérale supérieure (1.2 et 2.2)

Elle est plus petite que l'incisive centrale.

##### c) L'incisive centrale inférieure (4.1 et 3.1)

Elle est la plus petite incisive. Elle est verticale et n'a pas de *cingulum*.

##### d) L'incisive latérale inférieure (4.2 et 3.2)

Elle présente une racine qui amorce une légère courbure.

e) Les *cavités pulpaires des incisives supérieures* sont plus grandes dans le sens mésio-distal; celles des incisives inférieures sont plus grandes dans le sens vestibulo-lingual.

### B | LES CANINES

#### 1 | Caractères communs

Les canines sont les dents les plus longues avec une racine s'enfonçant profondément dans l'os. Elles sont unicuspidées.

##### a) Leur couronne, conoïde, présente :

- une *face vestibulaire* avec trois lobes, dont le lobe médian, très volumineux, prolonge la cuspidé;
- une *face linguale*, légèrement concave, avec un tubercule dentaire, un *cingulum* et deux crêtes marginales;
- des *faces mésiale* et *distale*, très convexes;
- et une *face occlusale* réduite et acuminée.

b) Leur *racine, unique*, est la plus longue des dents. Elle est épaisse et comprimée sur ses faces mésiale et distale, qui portent un sillon vertical.

c) Leurs *cavités pulpaires* sont uniques et grandes dans le sens vestibulo-lingual; chaque corne pulpaire est située au niveau des deux cinquièmes de la couronne.



## 2 | Caractères particuliers

### a) La canine supérieure (1.3 et 2.3)

Elle est plus large et plus longue que l'inférieure. Sa couronne est trapue avec des reliefs plus marqués.

### b) La canine inférieure (4.3 et 3.3)

Elle est plus proche de la ligne médiane que la supérieure. Elle est plus élancée avec des reliefs moins marqués. Sa racine est souvent bifide.

### b) La première prémolaire inférieure (4.4 et 3.4)

Elle est toujours plus petite que la deuxième prémolaire inférieure (4.5 et 5.5).

- La *couronne* est presque carrée avec une cuspidé vestibulaire plus volumineuse, une cuspidé linguale, pour la première prémolaire, et deux cuspidés linguales pour la deuxième. Leur face linguale est saillante dans le quart inférieur.
- La *racine* et le canal dentaire sont uniques.

## C | LES PRÉMOLAIRES

Dents de transition, elles sont préhensiles comme les canines et broyeures comme les molaires.

### 1 | Caractères communs

Elles sont plus petites et plus courtes que les canines.

- Leur *couronne* est surmontée de deux cuspidés, vestibulaire et linguale, séparées par un sillon ; la cuspidé vestibulaire est constante.
- Leur *collet* est ovale.
- Leur *racine*, généralement unique, est comprimée sur ses faces mésiale et distale qui portent un profond sillon vertical, amorce d'un dédoublement de l'apex de la racine.
- Leurs *cavités pulpaires* sont plus grandes dans le sens vestibulo-lingual.

### 2 | Caractères particuliers

#### a) La première prémolaire supérieure (1.4 et 2.4)

Elle est toujours plus large que la deuxième prémolaire supérieure (1.5 et 2.5).

- Leur *couronne* est allongée dans le sens vestibulo-lingual, avec des cuspidés de développement semblables. Leur face linguale est saillante dans leur moitié.
- La *racine* et le canal dentaire de la première prémolaire supérieure sont bifides. La racine et la cavité pulpaire de la deuxième sont uniques.

## D | LES MOLAIRES

Les molaires sont de volumineuses dents multicuspidés adaptées pour déchiqrueter et broyer les aliments.

### 1 | Caractères communs (fig. 8.19)

Leur volume est décroissant, la première étant la plus grosse.

- Leur *couronne* a des faces vestibulaire et linguale convexes. Elle présente trois à cinq cuspidés. Il existe toujours deux cuspidés vestibulaires.
- Leur *collet* est bien distinct et large.
- Leur *racine* et leur canal dentaire sont double ou triple.

Les racines des premières et deuxièmes molaires supérieures peuvent perforer le sinus maxillaire. Il peut donc exister des rapports entre sinusite maxillaire et maux de dent. Par ailleurs, toutes les affections dentaires peuvent avoir des répercussions sur les structures voisines (fig. 8.20).

### 2 | Caractères particuliers des molaires supérieures

- Leur *couronne* a un diamètre vestibulo-lingual plus important. Leur face occlusale est déportée du côté vestibulaire. Leur face linguale est fortement inclinée.

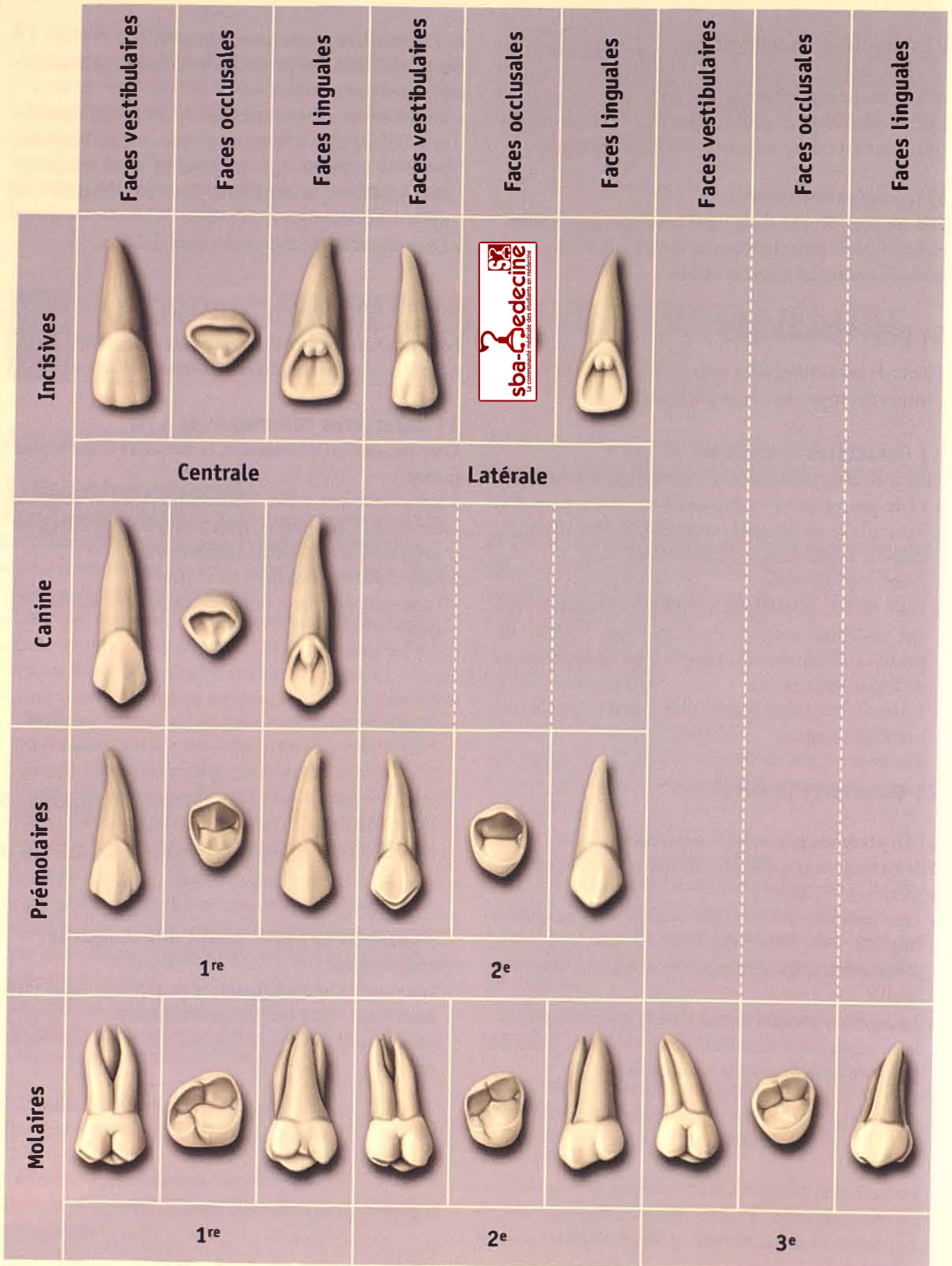


FIG. 8.17 A. Dents supérieures : morphologie externe

	Coupe méso-distale (vues vestibulaires)	Coupe transversale	Coupe vestibulo-linguale (vue mésiale)	Coupe méso-distale (vues vestibulaires)	Coupe transversale	Coupe vestibulo-linguale (vue mésiale)	Coupe méso-distale (vues vestibulaires)	Coupe transversale	Coupe vestibulo-linguale (vue mésiale)
Incisives									
	Centrale			Latérale					
Canine									
Prémolaires									
	1 <sup>re</sup>			2 <sup>e</sup>					
Molaires									
	1 <sup>re</sup>			2 <sup>e</sup>			3 <sup>e</sup>		

FIG. 8.17 B. Dents supérieures : cavités pulpaire

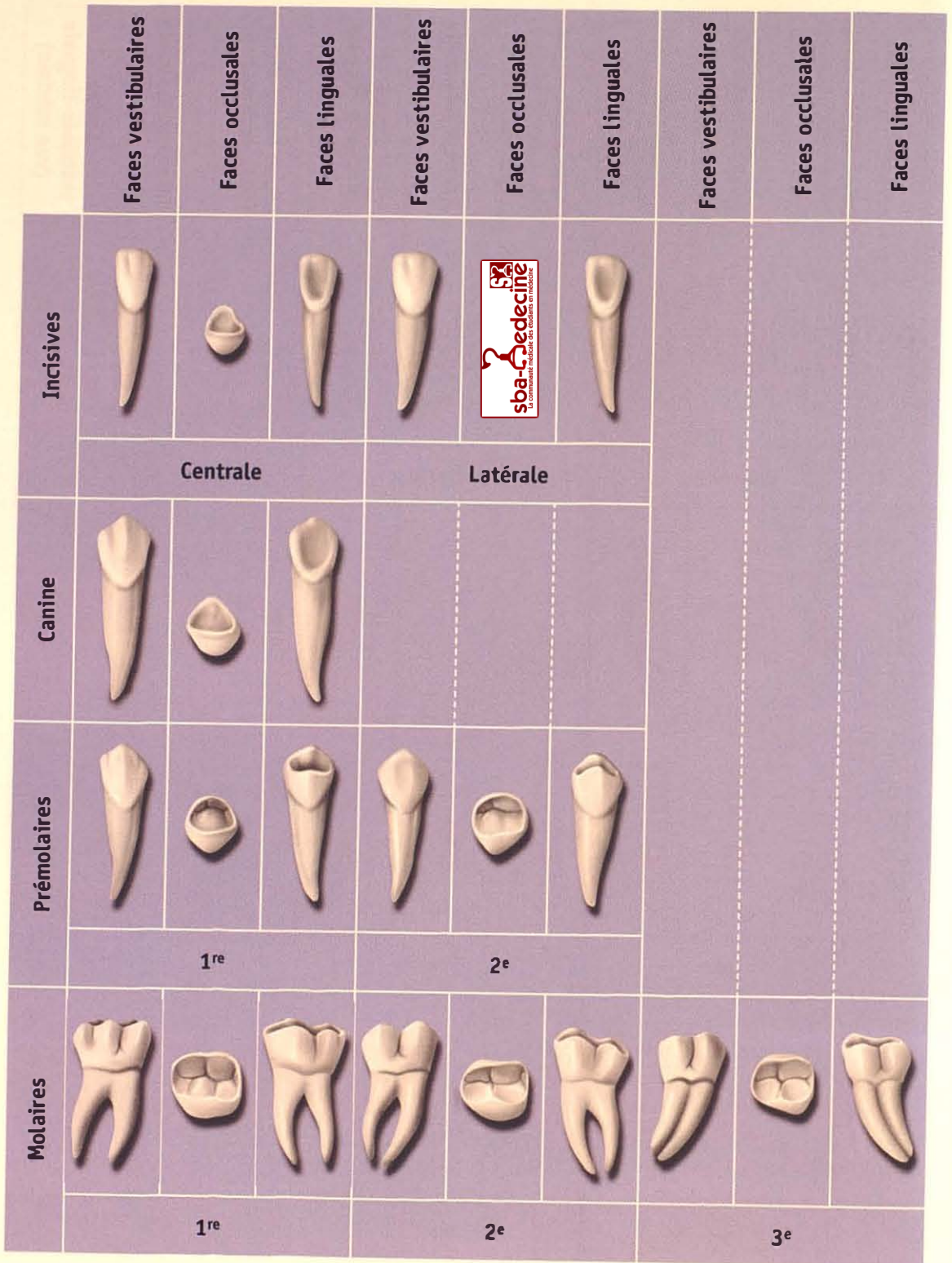


FIG. 8.18 A. Dents inférieures morphologie externe

	Coupe mésio-distale (vues vestibulaires)	Coupe transversale	Coupe vestibulo-linguale (vue mésiale)	Coupe mésio-distale (vues vestibulaires)	Coupe transversale	Coupe vestibulo-linguale (vue mésiale)	Coupe mésio-distale (vues vestibulaires)	Coupe transversale	Coupe vestibulo-linguale (vue mésiale)
Incisives									
	Centrale			Latérale					
Canine									
Prémolaires									
	1 <sup>re</sup>			2 <sup>e</sup>					
Molaires									
	1 <sup>re</sup>			2 <sup>e</sup>			3 <sup>e</sup>		

FIG. 8.18 B. Dents inférieures : cavités pulpaire

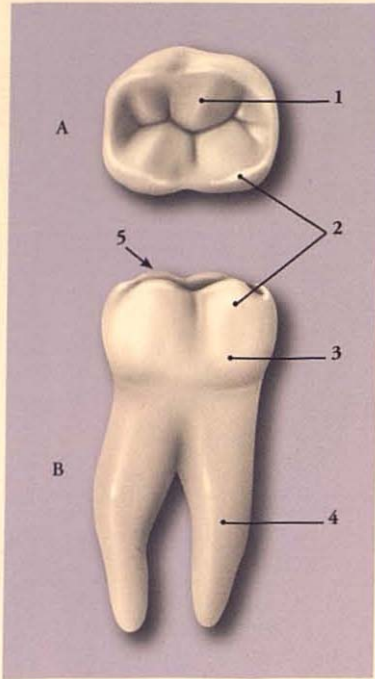


FIG. 8.19. Dent molaire

- |                       |                       |
|-----------------------|-----------------------|
| A. face occlusale     | 3. couronne           |
| B. face linguale      | 4. racine             |
| 1. crête triangulaire | 5. apex de la cuspidé |
| 2. cuspidé            |                       |

- Elles ont quatre cuspidés dont trois bien développées; deux de celles-ci sont vestibulaires. La quatrième cuspidé, plus petite, est disto-linguale.
- Elles possèdent trois racines avec une racine linguale plus développée.
- Les canaux dentaires sont triples.

**a) La première molaire supérieure (1.6 et 2.6)**

Elle présente quatre cuspidés et souvent une cinquième cuspidé<sup>22</sup> surnuméraire sur la face linguale de la cuspidé méso-linguale. Elle possède trois racines.

**b) La deuxième molaire supérieure (1.7 et 2.7)**

Elle présente trois ou quatre cuspidés<sup>23</sup> et des racines plus longues et convergentes, avec une amorce de fusion des racines méso-vestibulaire et linguale.

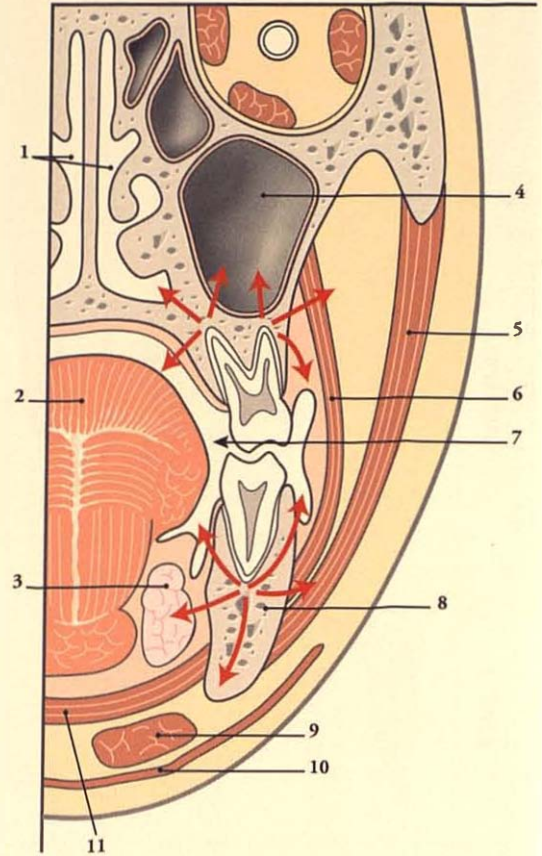


FIG. 8.20. Répercussions loco-régionales des maux dentaires

- |                       |                      |
|-----------------------|----------------------|
| 1. cavité nasale      | 7. cavité orale      |
| 2. langue             | 8. mandibule         |
| 3. glande sublinguale | 9. m. digastrique    |
| 4. sinus maxillaire   | 10. platysma         |
| 5. m. masséter        | 11. m. mylo-hyoïdien |
| 6. m. buccinateur     |                      |

**c) La troisième molaire supérieure (1.8 et 2.8)**

Elle présente trois cuspidés<sup>23</sup>. Ses racines plus ou moins fusionnées sont fortement inclinées du côté distal.

**3 | Caractères particuliers des molaires inférieures**

- Leur couronne a un diamètre méso-distal plus important.

22. Ou tubercule de Carabelli ou péricône de Stehlin. Cette cuspidé peut aussi exister sur la deuxième molaire déciduale supérieure, voire inférieure.

23. Sur la face vestibulaire peut exister une cuspidé surnuméraire, le tubercule de Bolk.

Elles possèdent quatre cuspides principales bien développées, deux vestibulaires et deux linguales.

- Leur *face occlusale* est déportée du côté lingual.
- Leur *face vestibulaire* est la plus inclinée.

**a) La première molaire inférieure** (4.6 et 3.6)

Elle possède généralement une cinquième cuspide, disto-vestibulaire, et deux racines, mésiale et distale; la racine distale est oblique du côté distal.

**b) La deuxième molaire inférieure**

(4.7 et 3.7)

Elle présente quatre cuspides.

**c) La troisième molaire inférieure**

(4.8 et 3.8)

Elle présente quatre cuspides et deux racines généralement unies et coudées du côté distal.

## 8.4 MORPHOLOGIE DES DENTS DÉCIDUALES

Les dents déciduales<sup>24</sup> sont plus petites et leur morphologie ressemble aux dents permanentes homonymes avec quelques différences spécifiques (fig. 8.21, 8.22, 8.23 et 8.24).

### A | CARACTÈRES COMMUNS

- Leur *couronne* est de coloration blanc bleuté. L'émail, moins épais, s'use plus facilement.

- Leur *collet* est plus marqué.
- Leur *racine* est relativement plus longue et effilée, et incurvée à son extrémité. Elle est nettement inclinée du côté vestibulaire, laissant les germes des dents permanentes en position linguale.
- Leur *cavité pulpaire* est plus vaste.

24. Ancien. : dents temporaires.

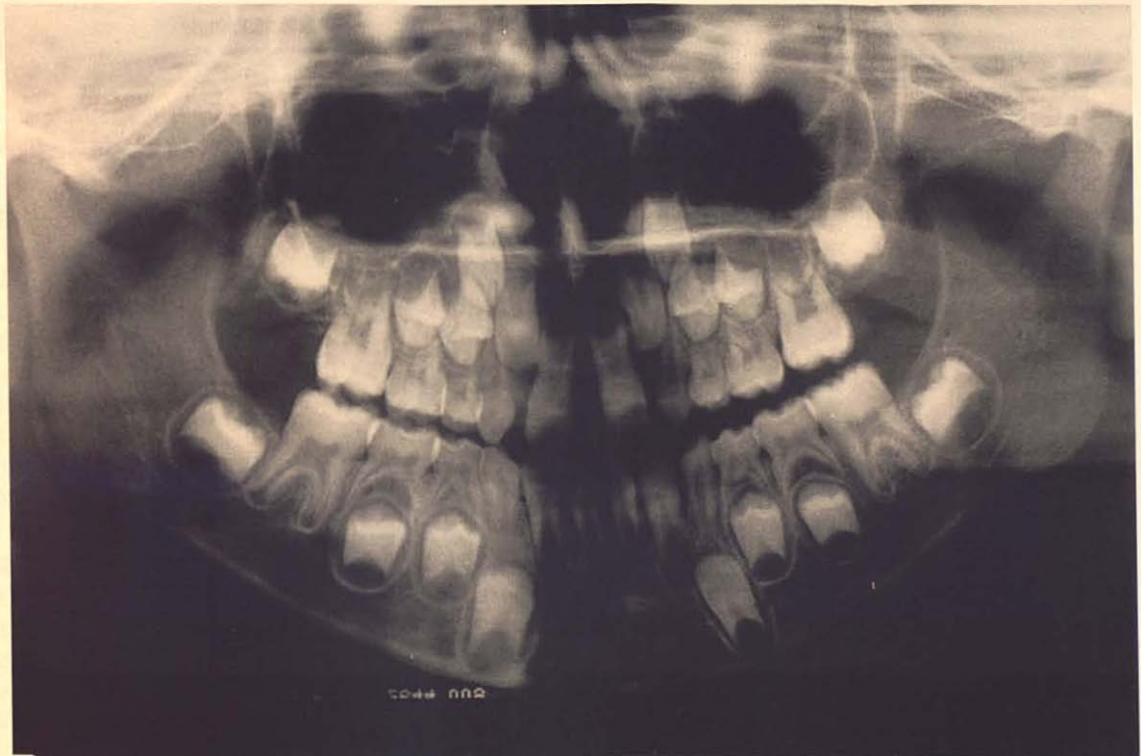


FIG. 8.21. Denture mixte. Garçon âgé de 6 ans et 4 mois (cliché Dr M. Sapanet)

## B | CARACTÈRES DIFFÉRENTIELS

- Les incisives et les canines ont un col cerné par un bourrelet énamélaire.
- La première molaire supérieure présente deux cuspidés et trois racines.
- La deuxième molaire supérieure possède quatre cuspidés et trois racines.
- La première molaire inférieure présente quatre cuspidés et deux racines.
- La deuxième molaire inférieure possède cinq cuspidés et deux racines.

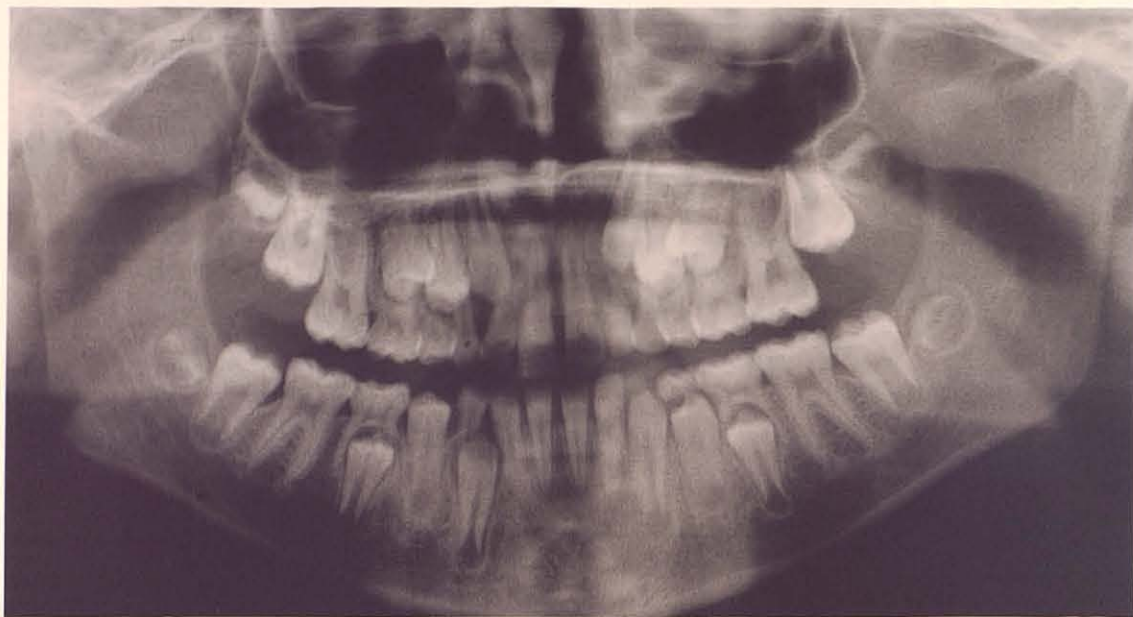

FIG. 8.22. Denture mixte. Fille âgée de 10 ans et 1 mois (cliché Dr M. Sapanet)

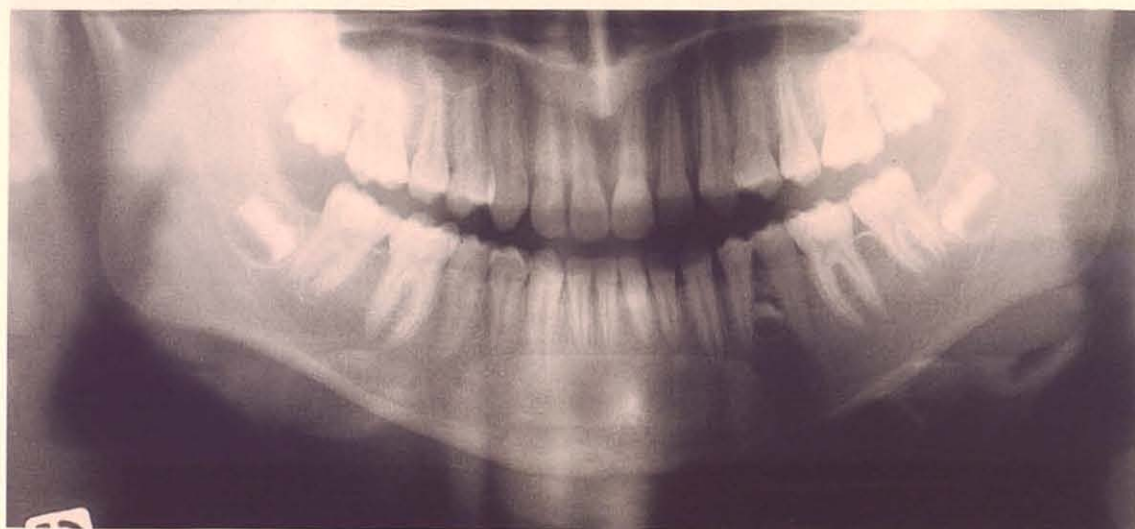

FIG. 8.23. Denture et dents surnuméraires. Fille âgée de 11 ans et 2 mois (cliché Dr M. Sapanet)



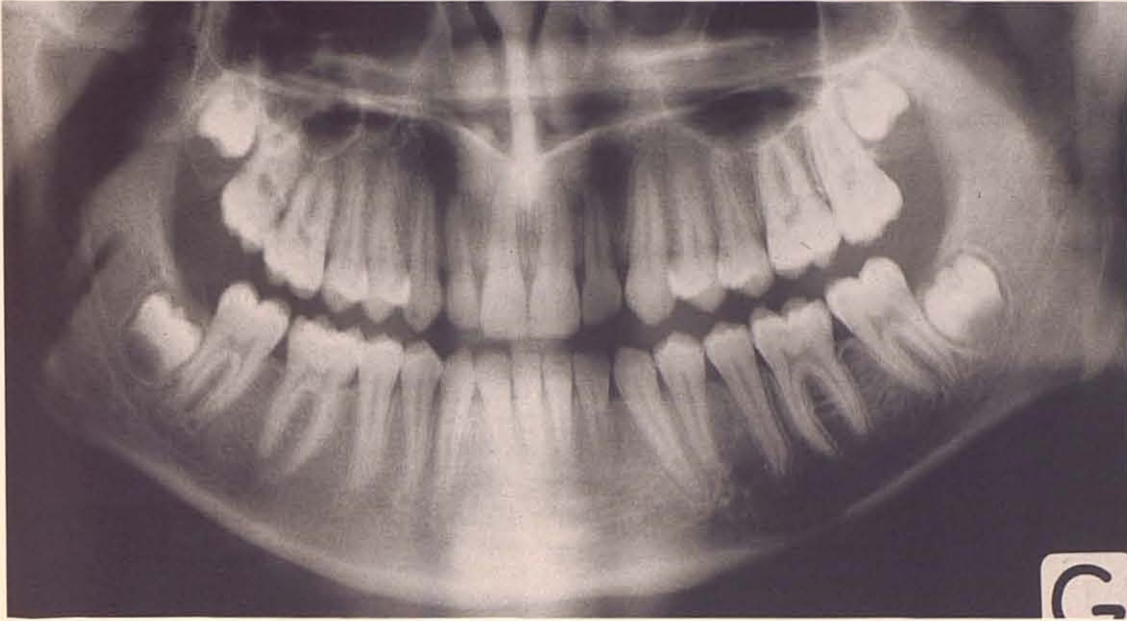


FIG. 8.24. Denture normale. Garçon âgé de 14 ans et 7 mois (cliché Dr M. Sapanet)

## 8.5 ANATOMIE FONCTIONNELLE

Chaque dent constitue un élément d'une chaîne fonctionnelle représentée par l'arcade dentaire.

### A | LA STATIQUE DENTAIRE

#### 1 | L'alignement

Chaque arcade dentaire est symétrique et présente une face vestibulaire convexe, une face linguale concave, et une face occlusale qui s'élargit des incisives aux dernières molaires.

La forme des arcades dentaires varie suivant les sujets. Sur chaque arcade, il existe une continuité de forme, les faces coronaires adjacentes étant symétriques.

#### 2 | L'occlusion dentaire (fig. 8.25)

Chez l'homme l'occlusion est de type engrenant, c'est-à-dire qu'une dent d'une arcade s'articule avec deux dents de l'arcade antagoniste. Cet articulé dentaire répond à des règles complexes :

- l'arcade dentaire inférieure, plus courte et plus étroite, s'inscrit à l'intérieur de l'arcade dentaire supérieure;

- en avant, les incisives supérieures recouvrent environ le tiers de la couronne des dents correspondantes;
- en arrière, les cuspides vestibulaires des dents prémolaires et molaires inférieures s'imbriquent dans la rainure qui sépare les cuspides linguales et vestibulaires des dents prémolaires et molaires supérieures;
- les cuspides vestibulaires des dents mandibulaires décrivent une courbe à concavité supérieure<sup>25</sup> ou courbe de Spee. Cette courbe passe par le bord occlusal des incisives et le processus condyloaire; son centre est situé dans le sillon lacrymal de l'os lacrymal.

#### 3 | L'inclinaison des dents

Les axes des dents maxillaires sont convergents du côté apical.

25. Les cuspides linguales des dents mandibulaires décrivent une courbe similaire. Par contre, les cuspides vestibulaires et linguales des dents maxillaires décrivent chacune une courbe concave en haut; ces deux courbes se croisent au niveau de la deuxième prémolaire.

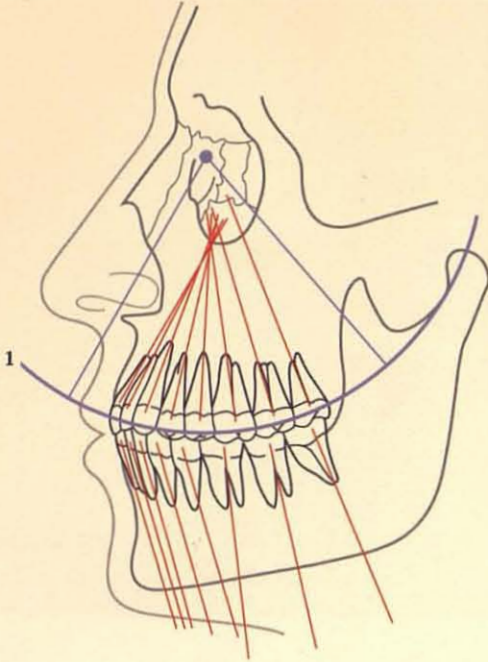


FIG. 8.25. Occlusion dentaire et inclinaison des dents. Courbe de Spee (1)

Au niveau de la mandibule, les axes des incisives, des canines et des prémolaires sont parallèles. Ceux des molaires sont divergents du côté apical.

Dans le sens vestibulo-lingual, les faces occlusales des dents cuspidées maxillaires ont progressivement une inclinaison vestibulaire, et celles des dents cuspidées mandibulaires, une inclinaison du côté lingual (fig. 8.26).

### B | LA DYNAMIQUE DENTAIRE

Au cours de la mastication, les arcades dentaires s'affrontent et les dents subissent des contraintes importantes qui sont occlusales, labiales ou jugales, linguales, et de contiguité mésiale et distale.

La mastication nécessite la combinaison des trois sortes de mouvements de l'articulation temporo-maxillaire<sup>26</sup>, qui permettent le broiement et la trituration des aliments.

La valeur fonctionnelle de la denture est exprimée par le *coefficient masticatoire*. Ce coefficient est égal à 100 pour une denture en bon état et efficace. Il est calculé en additionnant la valeur numérique attribuée à chaque dent ayant un antagoniste.

26. Voir cette articulation.

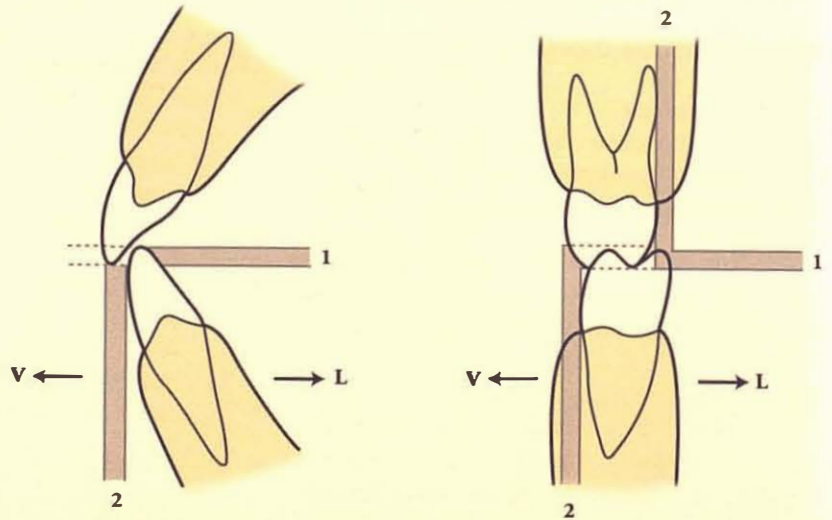


FIG. 8.26. Occlusion engrenante.

Vue mésiale  
(d'après A. Lautrou)

- V. face vestibulaire
- L. face linguale

- 1. surface de recouvrement
- 2. surface de surplomb

# 9 Dos en général

# DOS

# 9

## Dos en général

Le dos, partie postérieure du tronc <sup>1</sup>, représente l'élément fondamental assurant la posture, la locomotion, mais aussi la protection de la moelle spinale (fig. 9.1, 9.2 et 9.3).

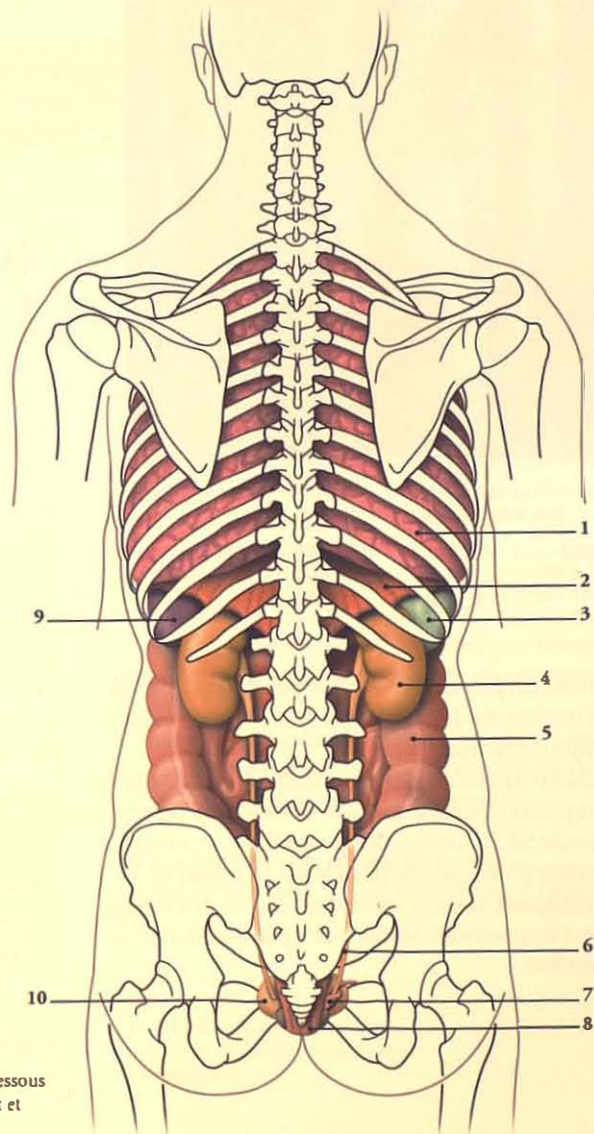
Il est constitué d'un axe flexible, la *colonne vertébrale*, et de nombreux muscles puissants qui préservent sa rigidité.

Le dos est divisé en trois régions médianes, cervicale postérieure (ou nuque), vertébrale et sacrale, et trois régions latérales paires, scapulaires, infra-scapulaires et lombaires (ou lombales).

L'examen clinique du dos repose sur quelques notions d'**anatomie de surface**.

**FIG. 9.1. Viscères en place**  
(vue postérieure)

1. poumon
2. diaphragme
3. foie
4. rein
5. côlon
6. uretère
7. glande séminale
8. rectum
9. rate
10. vessie



1. Le tronc est la partie du corps immédiatement située au-dessous de la tête. Il donne attache à la tête et aux membres (Testut et Jacob).

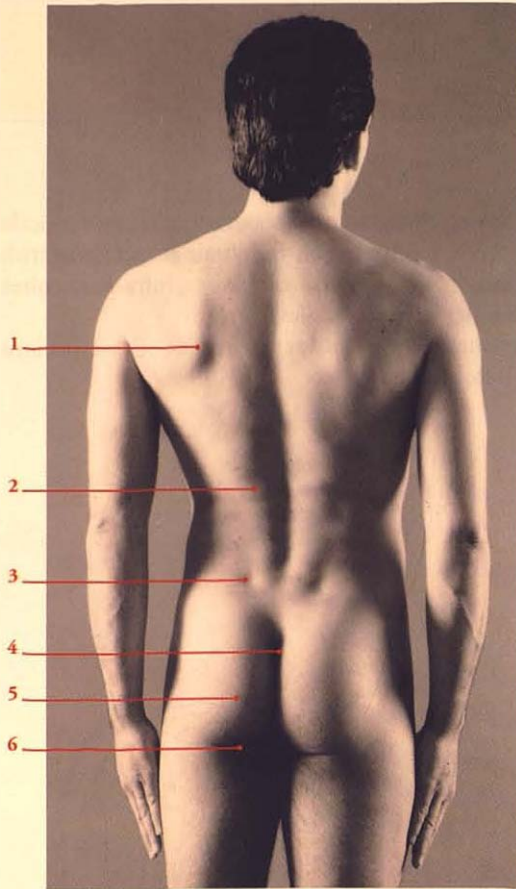


FIG. 9.2. Dos masculin (photo G. Plagnol)

- |  |                        |
|--|------------------------|
| 1. scapula   | 4. sillon interglutéal |
| 2. mm. érecteurs du rachis                         | 5. région glutéale     |
| 3. épine iliaque postéro-sup.,<br>fossette sacrale | 6. sillon glutéal      |

Les *processus épineux* peuvent être vus et palpés dans le sillon médian du dos, limité par la saillie des muscles érecteurs du rachis.

Les *fossettes sacrales* latérales, correspondant à l'épine iliaque postéro-supérieure, sont au niveau de la vertèbre sacrale S2. La fosse sacrale médiane, sommet du sillon interglutéal ou interfessier, est en regard de S5. Les principaux viscères en rapport avec le dos sont la plèvre et les poumons, les reins et la partie abdominale des uretères.

Le dos représente donc une zone privilégiée de la percussion et de l'auscultation pulmonaire, mais aussi de la palpation bi-manuelle des reins.

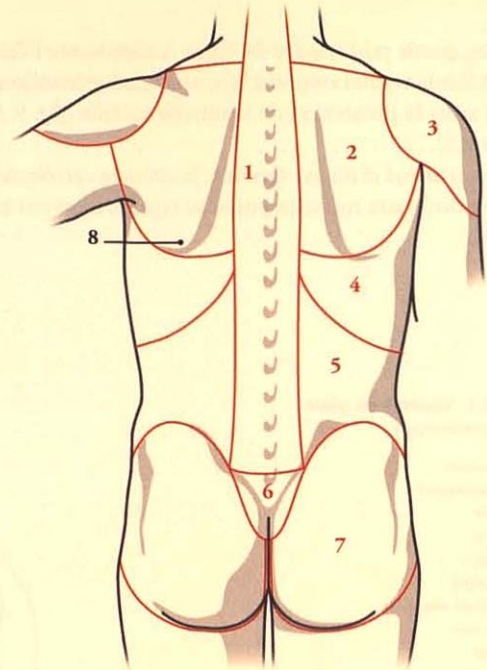


FIG. 9.3. Régions du dos

- |                            |                             |
|----------------------------|-----------------------------|
| 1. région vertébrale       | 5. région lombaire          |
| 2. région scapulaire       | 6. région sacrale           |
| 3. région deltoïde         | 7. région glutéale          |
| 4. région infra-scapulaire | 8. angle inf. de la scapula |

Le dos, très sollicité dans les postures et les mouvements de la vie quotidienne, est l'objet de nombreuses pathologies algiques, constituant « le mal de dos ».

Les algies dorsales, souvent lombaires, sont en majorité d'origine ostéo-articulaire et musculo-ligamentaire. Elles traduisent parfois d'authentiques douleurs pleuro-pulmonaires, rénales, et de coliques néphrétiques.

# 10 Colonne vertébrale

La colonne vertébrale<sup>1</sup> est une chaîne osseuse articulée, résistante et d'une grande flexibilité. Elle est morphologiquement et fonctionnellement solidaire du crâne à son extrémité supérieure, et du pelvis à son extrémité inférieure.

Elle est le mat de fixation de centaines de muscles indispensables à la posture et à la locomotion. Elle constitue aussi le lieu d'amarrage de nombreux muscles des membres, des organes thoraciques et abdominaux.

Elle assure la protection de la moelle spinale située dans le canal vertébral.

Vulnérable, elle doit être examinée et explorée au décours de tout traumatisme violent. La moelle spinale qu'elle contient constitue le drame de ces accidents. D'où la nécessité impérieuse du maximum de sécurité lors du déplacement des traumatisés. Si la moelle est sectionnée, la paraplégie est totale.

## 10.1 DÉVELOPPEMENT DE LA COLONNE VERTÉBRALE

La colonne vertébrale dérive des sclérotomes<sup>2</sup>. Son développement passe par un stade précartilagineux mésenchymateux, puis cartilagineux avant l'ossification<sup>3</sup> (fig. 10.1).

Au cours de la grossesse, la surveillance échographique du développement de la colonne vertébrale est un élément important du diagnostic anténatal de certaines malformations.

### A | ORGANOGÉNÈSE

#### 1 | Le stade précartilagineux

Au cours de la 4<sup>e</sup> semaine du développement, les cellules du sclérotome migrent dans trois directions, ventro-médiale, dorsale et ventro-latérale.

##### a) La migration sclérotomique ventro-médiale (fig. 10.2)

Cette colonne cellulaire entoure la notochorde et se fragmente en segments sclérotomiques séparés par des

intersegments mésenchymateux transitoires contenant des artères intersegmentaires.

Chaque segment sclérotomique se subdivise en deux parties, crâniale et caudale, séparées par la *fissure sclérotomique*.

La partie caudale, plus dense, fusionne avec la partie crâniale sous-jacente, incorporant l'intersegment pour former le centrum de la vertèbre précartilagineuse.

La fissure sclérotomique est envahie de cellules issues de la partie crâniale pour former le *disque intervertébral*.

La notochorde régresse au niveau du centrum et dégénère, au niveau du disque intervertébral, pour devenir le noyau pulpeux ou *nucleus pulposus*.

##### b) La migration sclérotomique dorsale

Elle entoure le tube neural pour former l'*arc vertébral*.

1. Ou rachis.

2. Les sclérotomes dérivent des somites issus eux-mêmes de la fragmentation du mésoderme para-axial.

3. Voir chaque os.

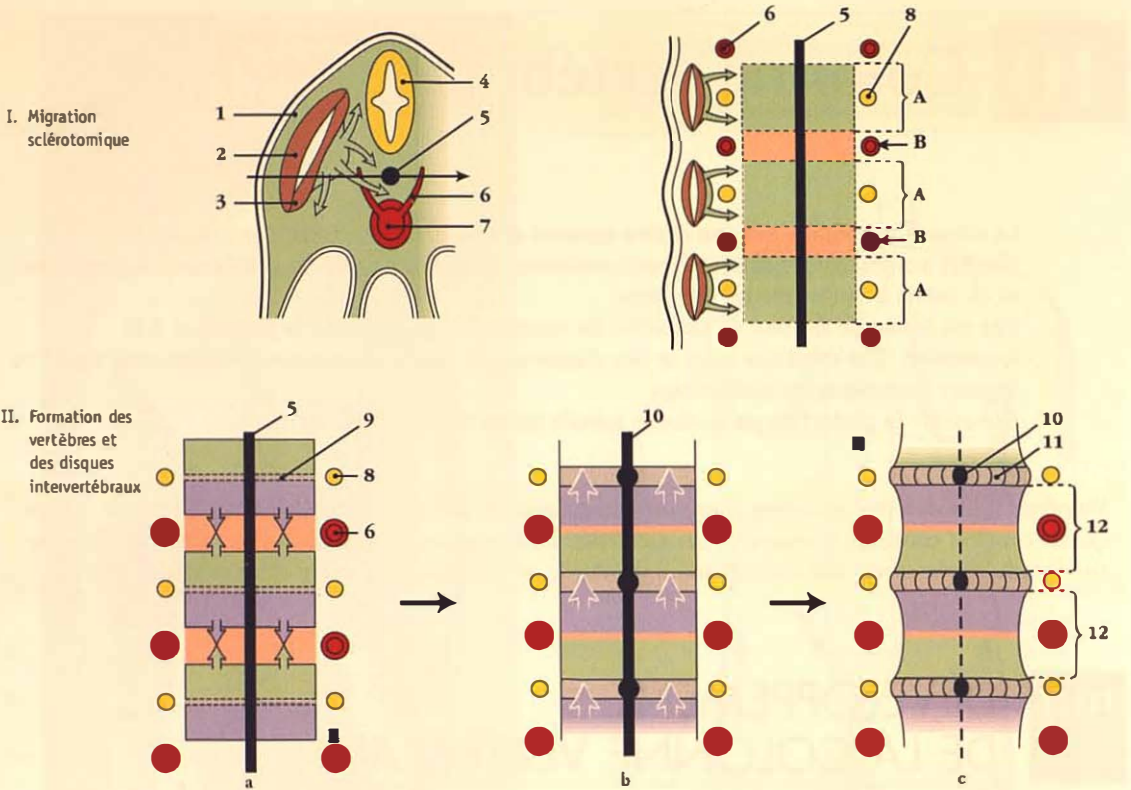


FIG. 10.1. Développement de la colonne vertébrale

- |   |  |   |
|---|--|---|
| <p>A. Segment sclerotomique</p> <p>B. Intersegment</p> <p>a. formation de la fissure sclerotomique</p> <p>b. fusion des héli-segments sclerotomiques et colonisation de la fissure sclerotomique.</p> <p>c. disques intervertébraux et vertèbres identifiés</p> | <p>1. dermo-myotome</p> <p>2. sclérotome</p> <p>3. myotome</p> <p>4. moelle spinale</p> <p>5. notochorde</p> <p>6. artère intersegmentaire</p> | <p>7. aorte</p> <p>8. nerf spinal</p> <p>9. fissure sclerotomique</p> <p>10. noyau pulpeux du disque</p> <p>11. anneau fibreux du disque</p> <p>12. corps vertébral</p> |
|---|--|---|

**c) La migration sclérotomique ventro-latérale**

Elle s'insinue entre les myotomes pour former les *processus costaux*, ébauches des côtes.

**2 | Le stade cartilagineux**

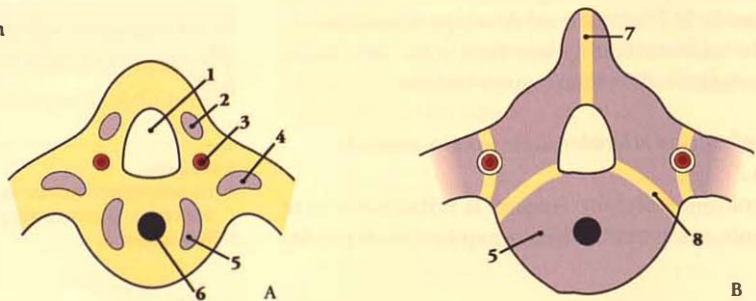
Au cours de la 6<sup>e</sup> semaine apparaissent dans chaque vertèbre précartilagineuse des points de chondrifica-

tion qui fusionnent rapidement : deux points dans le *centrum*, deux points dans l'*arc vertébral*, et un point dans chaque *processus costal*.

De l'arc vertébral se forment les processus épineux et transverses.

FIG. 10.2. Centre de chondrification

- |  |  |
|--|--|
| <p>A. 6 semaines</p> <p>B. 7 semaines</p> <p>1. canal vertébral</p> <p>2. arc neural</p> <p>3. a. intersegmentaire</p> <p>4. processus costal</p> <p>5. centrum</p> <p>6. notochorde</p> <p>7. synchondrose interneurale</p> <p>8. synchondrose neuro-centrale</p> |  |
|--|--|



## B | OSSIFICATION

L'ossification des vertèbres est terminée vers 25 ans.

### 1 | L'ossification des vertèbres en général (fig. 10.3)

#### a) Les points d'ossification primaires

Ils sont au nombre de trois : un pour chaque héli-arc vertébral et un pour le centrum, qui constitue la majeure partie du corps vertébral.

- Chaque point de l'héli-arc vertébral est situé à la jonction d'une lame et d'un pédicule. Ils apparaissent vers la 7<sup>e</sup> semaine dans la région cervicale puis s'étendent caudalement.
- Le point du centrum apparaît vers la 8<sup>e</sup> semaine dans les vertèbres thoraciques basses, puis il s'étend crânialement et caudalement. Tous les centruns sont ossifiés à la 30<sup>e</sup> semaine.
- À la naissance, chaque vertèbre présente trois jonctions cartilagineuses : la *synchondrose interneurale* qui unit deux héli-arcs vertébraux, et deux *synchondroses neuro-centrales* unissant le centrum et les héli-arcs.
- L'ossification des synchondroses interneurales s'effectue durant la 1<sup>re</sup> année d'abord dans la région lombaire. Celle des synchondroses centro-neurales débute durant la 3<sup>e</sup> année dans la région cervicale.
- Avant la puberté, les points latéraux s'étendent pour former la base des processus épineux et transverse, le processus articulaire et une partie du corps vertébral.

#### b) Les points d'ossification secondaires

Ils apparaissent peu après la puberté (vers 17 ans). Ils comprennent :

- un point annulaire sur chaque face du corps, ou *anneau épiphysaire*<sup>4</sup>, qui est à l'origine du bord saillant des faces du corps vertébral ;

Sa présence peut induire une fausse interprétation radiologique, et faire penser à une fracture.

- un point pour l'apex du processus épineux et l'apex de chaque processus transverse ; ce point est double pour les vertèbres cervicales ;
- un point pour chaque processus articulaire ;
- un point pour les processus mamillaires des vertèbres lombaires.

### 2 | Cas particuliers

#### a) L'atlas présente (fig. 10.4) :

- deux points d'ossification primaires, un pour chaque masse latérale (7<sup>e</sup> semaine) ;
- un point d'ossification secondaire qui apparaît au cours de la 1<sup>re</sup> année dans l'arc antérieur qui est fibro-cartilagineux ; et un point secondaire pour chaque tubercule antérieur d'un processus transverse ;
- l'union se fait vers la 8<sup>e</sup> année.

#### b) L'axis présente :

- quatre points d'ossification primaires : un pour chaque arc vertébral, un pour le centrum (8<sup>e</sup> semaine), et deux points latéraux pour la dent (6<sup>e</sup> mois). À la naissance la dent ossifiée est séparée du centrum par une lame cartilagineuse ;

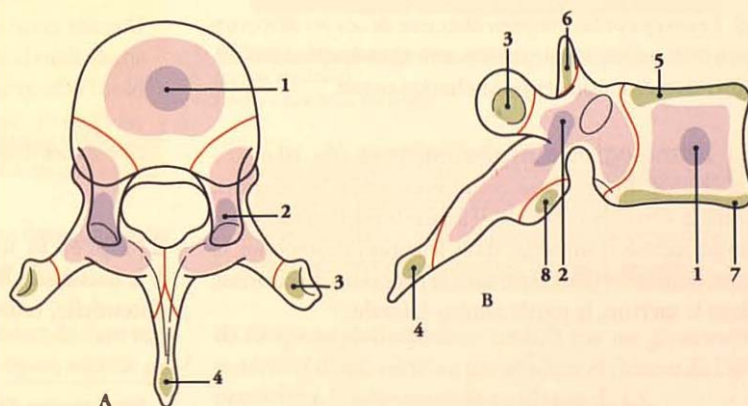
4. Chez de nombreux mammifères, il s'agit d'un disque.

FIG. 10.3. Ossification d'une vertèbre (vertèbre thoracique)

Bleu : point d'ossification primaire  
Vert : point d'ossification secondaire  
Rouge : ligne épiphysaire

A. vue supérieure  
B. vue latérale

1. point principal du centrum
2. point de l'héli-arc vertébral
3. apex du processus transverse
4. apex du processus épineux
5. anneau épiphysaire sup. du corps
6. processus articulaire sup.
7. anneau épiphysaire inf. du corps
8. processus articulaire inf.

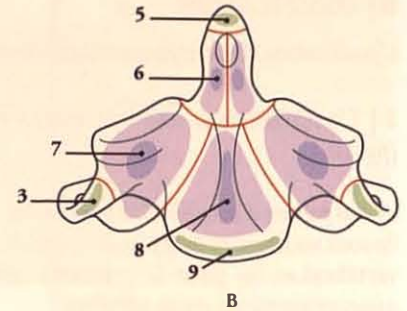
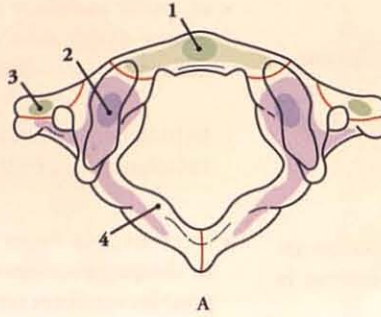




**FIG. 10.4. Ossification de l'atlas (A) et de l'axis (B)**

Bleu : point d'ossification primaire  
Vert : point d'ossification secondaire  
Rouge : ligne épiphysaire

1. arc antérieur
2. masse latérale
3. point du processus transverse (tubercule ant.)
4. arc postérieur
5. apex de la dent
6. corps de la dent
7. point de l'arc vertébral
8. centrum
9. anneau épiphysaire inf.



- et un point d'ossification secondaire pour le bord de la face inférieure du corps, l'anneau épiphysaire inférieur (à la puberté).

c) **La vertèbre cervicale C7** présente en plus un point d'ossification secondaire pour le processus costal (6<sup>e</sup> mois).

d) **Le sacrum** présente pour chaque vertèbre sacrale (fig. 10.5) :

- trois points d'ossification primaires qui apparaissent entre le 3<sup>e</sup> et le 8<sup>e</sup> mois : un pour le centrum, un pour chaque moitié de l'arc vertébral et un pour chaque élément costal des vertèbres sacrales S1 à S4. Juste après la puberté, l'arc vertébral et l'élément costal fusionnent ;
- plusieurs points d'ossification secondaire apparaissant latéralement pour former :
  - une lame épiphysaire supérieure pour chaque surface auriculaire ;
  - une lame épiphysaire inférieure pour les bords latéraux.

e) **Le coccyx** présente pour chacune de ses vertèbres un point d'ossification primaire central, et des points d'ossification secondaires pour chaque corne.

### 3 | Homologies morphologiques (fig. 10.6)

La finalité du *processus costal* varie selon les régions. Dans la vertèbre cervicale, il forme la partie antérieure du processus transverse, dans la région thoracique, la côte, dans la vertèbre lombaire, le processus costiforme, dans le sacrum, la partie antéro-latérale.

## C | ACQUISITION DES COURBURES ET DES MOUVEMENTS

Les études radiologiques (Bagnall) et échographiques in-utéro (Kamina) ont montré que la lordose cervicale est congénitale. La courbure vertébrale primordiale présente une concavité ventrale (fig. 10.7).

### 1 | Chez le fœtus

À 6 semaines de développement (SD)<sup>5</sup>, l'embryon présente des mouvements de flexion rapides et irréguliers de la nuque.

En effet, conformément aux lois hydrostatiques, la tête fœtale, baignée dans le liquide amniotique, est plus légère. Elle est donc mobilisable par les muscles fœtaux.

À 7 SD, l'embryon acquiert sa lordose cervicale sous l'effet de vigoureux mouvements de flexion-extension de la tête et du tronc.

À 10-11 SD, la tête présente des mouvements de rotation.

Durant cette courte période, une clarté nucale, située dans la lordose cervicale, est nettement visible à l'échographie. Lorsque l'épaisseur de la clarté est égale ou supérieure à 3 mm, le risque de trisomie 21 est multiplié par 10.

### 2 | Après la naissance

À la naissance, la lordose cervicale, inapparente mais potentielle, redevient apparente et permanente vers

5. Soit 8 semaines d'aménorrhée.

FIG. 10.5. Sacrum : ossification

Bleu : point d'ossification primaire  
Vert : point d'ossification secondaire  
Rouge : ligne épiphysaire

A. face antérieure  
B. face supérieure

1. centrum
2. points des hémis-arcs vertébraux
3. points costaux
4. lame épiphysaire supérieure
5. lame épiphysaire inférieure

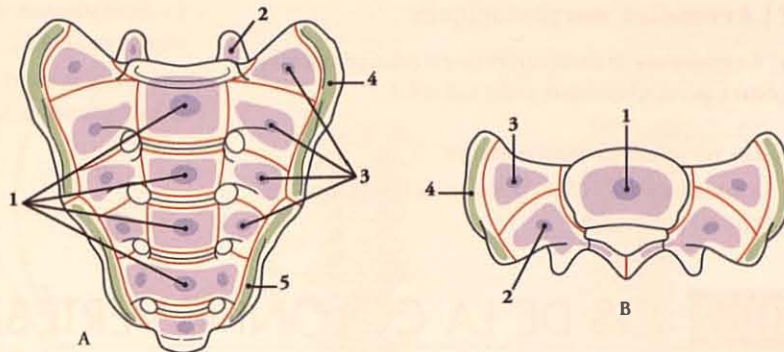
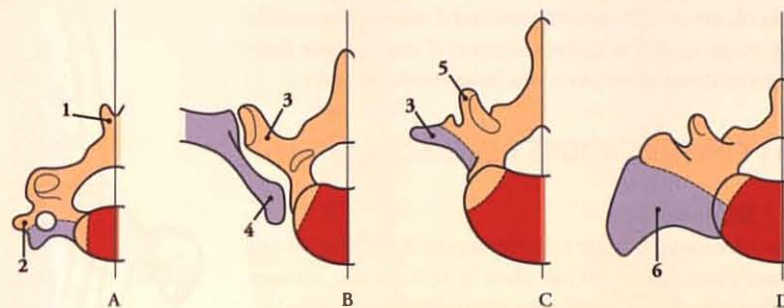


FIG. 10.6. Origines des parties vertébrales

Orange : arc neural  
Bleu : processus costal  
Rouge : centrum

A. vertèbre cervicale  
B. vertèbre thoracique  
C. vertèbre lombaire  
D. sacrum

1. processus épineux
2. tubercules du processus transverse
3. processus transverse
4. côte
5. processus articulaire supérieur
6. partie latérale



6 mois lorsque la force des muscles extenseurs est suffisante pour redresser la tête de l'enfant.

L'angulation lombo-sacrée, nulle chez le fœtus, atteint 160° environ chez le nouveau-né.

La lordose lombaire apparaît vers un an, lorsque l'enfant se tient debout et commence à marcher.

Notons que chez les animaux quadrupèdes, la région lombo-sacrée varie de la rectitude à la convexité dorsale.

## D | MALFORMATIONS ET VARIATIONS

### 1 | Agénésies vertébrales

a) *L'absence de vertèbres* est rare.

Dans le syndrome de Klippel-Feil, l'absence des vertèbres cervicaux se traduit par l'existence d'un cou court.

b) *L'hémi-vertèbre*, souvent localisée dans la région thoracique, s'accompagne d'une scoliose.

c) *Le spina bifida* est un défaut de fusion de l'arc vertébral. Il est localisé surtout dans la région sacrale ou lombaire.

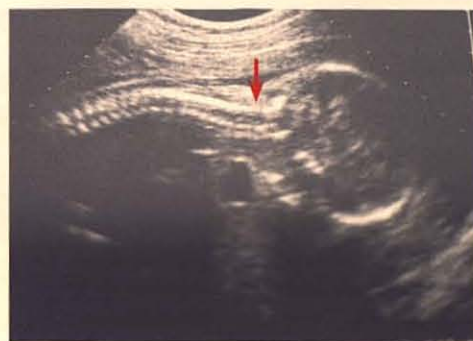

FIG. 10.7. Échographie d'un utérus gravide : fœtus de 20 SA (coupe sagittale)  
Flèche : courbure cervicale.

Il relève souvent d'une avitaminose B9 (ou acide folique) en période préconceptionnelle. Le spina bifida occulta est une malformation asymptomatique, découverte au cours d'une radiographie.

d) *Le spondylolisthésis* se traduit par un glissement antérieur d'une vertèbre par absence ou lésion de l'arc postérieur. Il siège souvent au niveau de L5.

## 2 | Anomalies morphologiques

a) La *synostose* de deux vertèbres est relativement fréquente, particulièrement entre C2 et C3.

### b) Les variations transitionnelles

- La *sacralisation de L5* est la fusion de la vertèbre lombaire L5 au sacrum.

- La *lombalisation de S1* est l'absence de fusion des vertèbres S1 et S2.

Dans ce cas, la courbure sacrale peu accentuée contribue à un pronostic obstétrical plus favorable.

## 10.2 OS DE LA COLONNE VERTÉBRALE

La colonne vertébrale est constituée d'une *colonne mobile* de vingt-quatre vertèbres libres et d'une *colonne fixée* formée de vertèbres soudées, le sacrum et le coccyx.

### A | CONSIDÉRATIONS GÉNÉRALES (fig. 10.8)

#### 1 | Dimensions

La colonne vertébrale a une longueur d'environ 70 cm chez l'homme et 60 cm chez la femme. En station debout, sa diminution peut atteindre 2 cm<sup>6</sup>.

#### 2 | Courbures<sup>7</sup>

Décelées à l'inspection, elles sont plus évidentes sur une radiographie.

##### a) Les courbures sagittales (fig. 10.9)

Les courbures thoraciques et sacro-coccygiennes ont une concavité ventrale. Elles sont plus accentuées chez la femme.

L'angulation normale de la courbure thoracique est de 35 à 40°.

L'accentuation pathologique de la courbure thoracique constitue une cyphose (bosse).

Les courbures cervicales et lombaires ont une concavité dorsale.

L'angulation normale de la courbure lombaire est de 50 à 60°.

L'accentuation pathologique de ces courbures constitue une lordose.

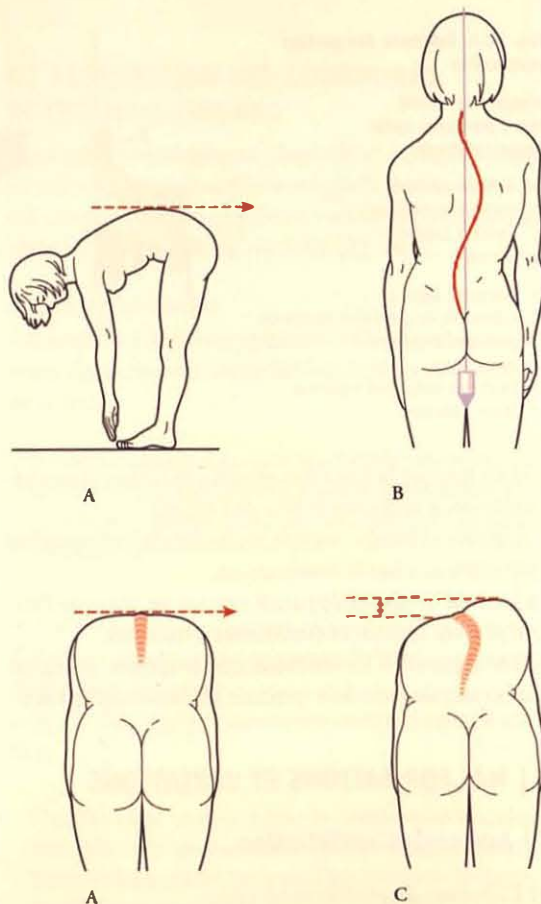


FIG. 10.9. Examen de la colonne vertébrale

- A. colonne vertébrale normale (les reliefs du dos sont dans les mêmes plans)
- B. scoliose
- C. gibosité paravertébrale droite

6. Sur le cadavre en décubitus dorsal, la taille augmente de 2 cm environ en raison de l'affaissement des courbures.

7. Voir développement de la colonne vertébrale.

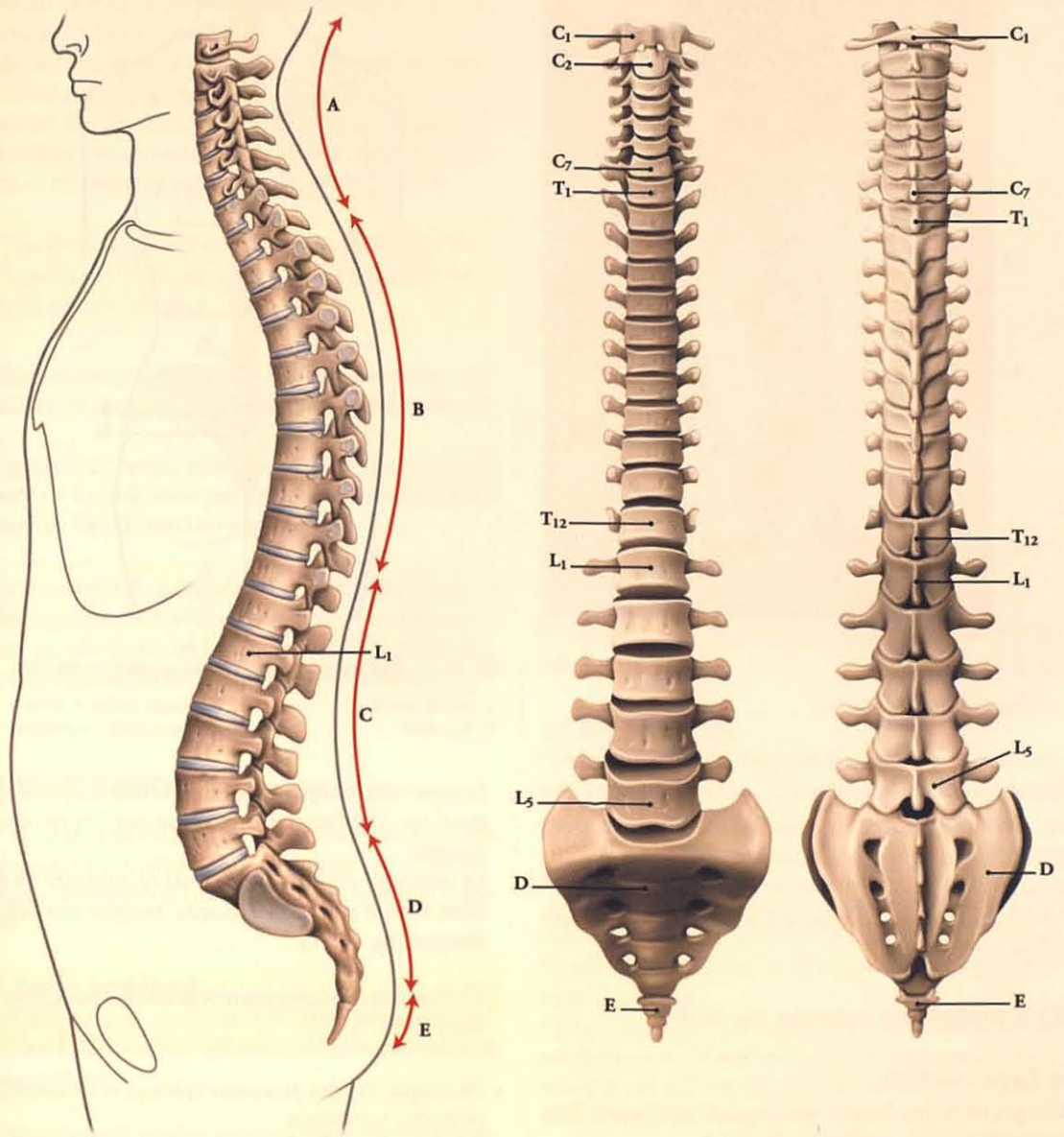
I. *vue latérale*II. *vue antérieure*III. *vue postérieure*

FIG. 10.8. Colonne vertébrale

A. vertèbres cervicales

B. vertèbres thoraciques

C. vertèbres lombaires

D. sacrum

E. coccyx

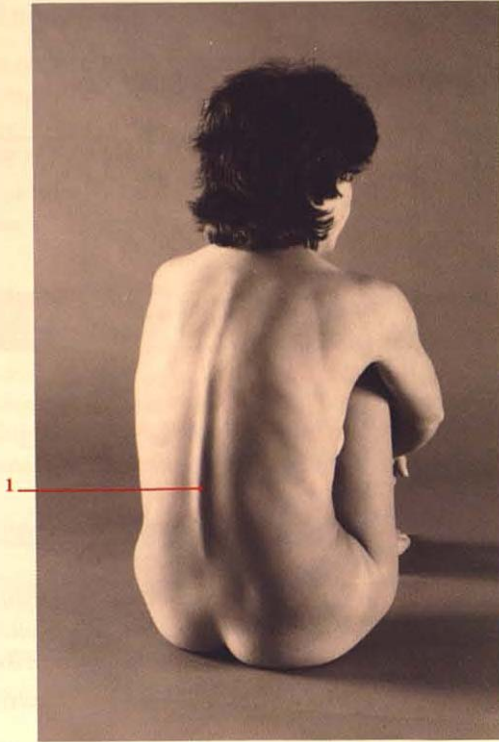


FIG. 10.10. Dos féminin

1. processus épineux

### b) Les courbures latérales

Au niveau de la partie supérieure de la colonne thoracique, il existe une légère courbure à convexité droite pour les droitiers, et gauche pour les gauchers. L'accentuation pathologique d'une courbure latérale forme la scoliose.

## 3 | Morphologie externe (fig. 10.10)

### a) La face ventrale

Elle présente une largeur qui augmente de la vertèbre cervicale C2 à la vertèbre lombaire L3.

### b) La face dorsale

- Sur la ligne médiane, saillent les processus épineux qui sont horizontaux dans les régions cervicale et lombaire, et obliques en bas dans la région thoracique.

Le processus épineux de la vertèbre cervicale C7, très saillant, est généralement facile à repérer.

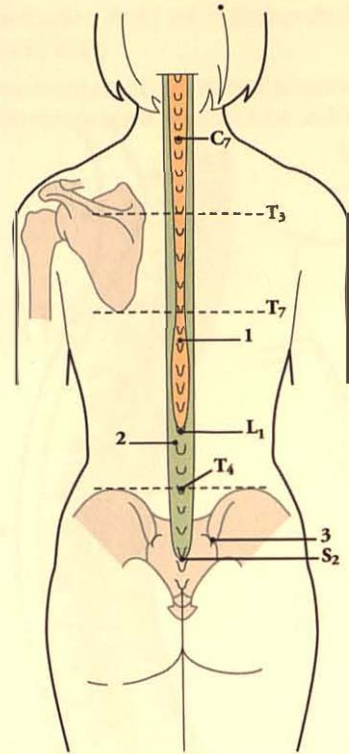


FIG. 10.11. Anatomie de surface de la colonne vertébrale

1. moelle spinale  
2. dure-mère

3. fossette sacrale et épine iliaque postéro-supérieure

Le processus épineux de la vertèbre thoracique T3 est situé sur l'horizontale qui passe par l'épine de la scapula.

Le processus épineux de la vertèbre lombaire L4 est situé dans le plan crétal iliaque, tangent aux crêtes iliaques (fig. 10.11).

Ce plan est utilisé comme repère lors des ponctions lombaires.

- De chaque côté des processus épineux se trouvent les gouttières vertébrales.

### c) Les faces latérales

Sur chaque face latérale saillent les processus transverses.

## 4 | Canal vertébral

Il suit les courbures vertébrales. Il est large et triangulaire dans les régions cervicale et lombaire, petit et circulaire dans la région thoracique.

Il contient la moelle spinale et les racines des nerfs spinaux entourées des méninges spinales. Le cône médullaire, extrémité inférieure de la moelle spinale, se termine au niveau du processus épineux de la vertèbre lombaire L1 (voir Tome V).

La dure-mère spinale est séparée de la paroi du canal vertébral par l'espace épidual<sup>8</sup>.

L'espace épidual contient de la graisse fluide, un important plexus veineux, des artères, des lymphatiques, et les rameaux méningés des nerfs spinaux.

C'est dans cet espace que s'effectue l'injection de l'anesthésie épidual caudale; elle concerne les nerfs spinaux sacraux.

La dure-mère spinale, doublée intérieurement de l'arachnoïde, se termine au niveau de la vertèbre sacrale S2.

Le système nerveux, enveloppé par la pie-mère, est séparé de l'arachnoïde par l'espace sub-arachnoïdien rempli de liquide cérébro-spinal.

Le syndrome du canal lombaire étroit est une sténose constitutionnelle ou acquise, souvent localisée au niveau de L4 et L5. Il se traduit par une compression des racines spinales adjacentes.

## B | VERTÈBRE TYPE<sup>9</sup> (fig. 10.12)

À l'exception de l'atlas et de l'axis, toutes les vertèbres présentent trois parties fondamentales : le corps vertébral, l'arc vertébral (ou neural), et le foramen vertébral.

### 1 | Corps vertébral

Il est ventral, épais et résistant. Son épaisseur croît caudalement. Il constitue l'élément statique, sustentateur de la vertèbre.

a) *Ses faces articulaires*, supérieure et inférieure, légèrement excavées, sont cernées d'un rebord saillant. Elles

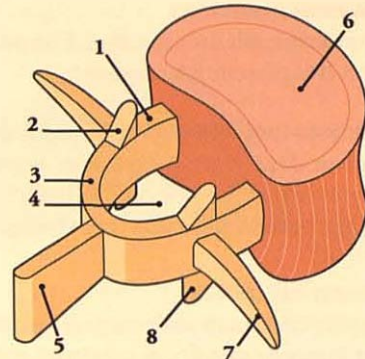


FIG. 10.12. Vertèbre type schématique (vue supéro-latérale)

Rouge : corps vertébral

Jaune : arc vertébral

- |  |  |
|--|--|
| 1. pédicule                                      | 6. surface articulaire sup. du corps             |
| 2. processus articulaire sup. (zygapophyse sup.) | 7. processus transverse                          |
| 3. lame  | 8. processus articulaire inf. (zygapophyse inf.) |
| 4. foramen vertébral                             |  |
| 5. processus épineux                             |  |

sont criblées de foramens vasculaires, et répondent chacune à un disque intervertébral.

b) *Son pourtour concave* est criblé de foramens vasculaires.

### 2 | Arc vertébral

Il est dorsal et fragile. Il représente l'élément dynamique, avec ses processus articulaires et ses processus d'insertion musculaire.

#### a) Les pédicules

Au nombre de deux, ils correspondent aux courts segments d'union de l'arc vertébral avec le corps vertébral. Ils se fixent à la partie supérieure de l'arête postéro-latérale du corps.

Chaque bord présente une *incisure vertébrale*, limitant un *foramen intervertébral* qui livre passage aux vaisseaux et aux nerfs spinaux. L'incisure inférieure est la plus échancrée.

#### b) Les lames

Au nombre de deux, elles sont verticales. Elles prolongent les pédicules et ferment dorsalement le foramen vertébral.

#### c) Le processus épineux

Il naît de la jonction des deux lames et se projette en arrière.

8. Ancien.: espace péridural.

9. Dans une vertèbre fondamentale, telle celle du poisson, on trouve toujours : un corps, un arc neural, dorsal, et un arc hémal, ventral, ouvert ou fermé.

Chez l'homme, le corps dérive du centrum et d'une partie de l'arc neural. L'arc vertébral est formé de la majeure partie de l'arc neural et d'une partie de l'arc hémal.

**d) Les processus transverses**

Chaque processus naît de la jonction d'un pédicule et d'une lame. Il se projette latéralement.

**e) Les processus articulaires ou zygapophysies**

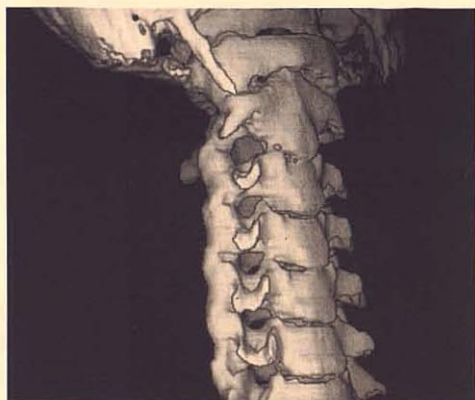Au nombre de deux supérieurs et deux inférieurs, ils s'articulent avec leurs homonymes adjacents. Ils sont situés à la jonction des pédicules et des lames.

**3 | Foramen vertébral**

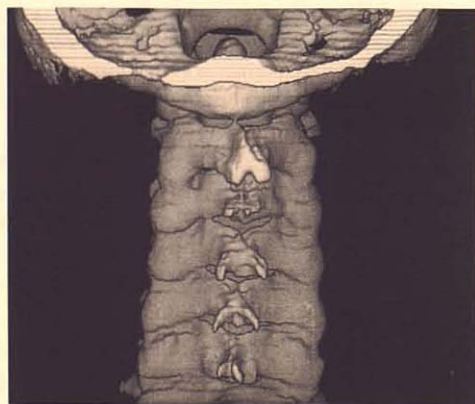
C'est un espace circonscrit par le corps et l'arc vertébral. Il contient la moelle spinale, les méninges spinales, et les racines des nerfs spinaux.

**C | VERTÈBRES CERVICALES**

Au nombre de sept, elles représentent les plus petites vertèbres (fig. 10.13).



A



B

**FIG. 10.13. Vertèbres cervicales clichés TDM 3D**  
(clichés Dr F. Goubault)

A. vue antéro-latérale

B. vue postérieure

**1 | Vertèbre cervicale C3 à C6 (fig. 10.14)**

**a) Le corps vertébral** est petit, allongé transversalement, avec une face supérieure limitée latéralement par deux éminences, les *uncus* du corps, et une face inférieure aux bords latéraux, bisautée.

**b) Les pédicules courts**, plats, implantés à la partie postéro-latérale du corps, se dirigent obliquement en arrière.

**c) Les lames minces** ont une direction médiale.

**d) Le processus épineux** est court, presque horizontal, à extrémité bituberculeuse.

**e) Les processus transverses** se terminent par deux tubercules, antérieur et postérieur. Leur face supérieure est creusée transversalement par le *sillon du nerf spinal*. Le tubercule antérieur de la vertèbre C6, plus volumineux, est dénommé *tubercule carotidien*<sup>10</sup>. Chaque processus transverse est perforé d'un *foramen transversaire* traversé par l'artère vertébrale, la veine vertébrale et le nerf vertébral.

**f) Les processus articulaires** ont une surface articulaire supérieure regardant en haut et en arrière, et une surface inférieure, inversement orientée ; elles sont planes et font avec l'horizontale un angle de 45° environ.

**g) Le foramen vertébral** est large et triangulaire à base antérieure.

**2 | Atlas (C1) (fig. 10.15)**

Première vertèbre cervicale, elle est caractérisée par deux masses latérales réunies par deux arcs osseux, antérieur et postérieur.

**a) Les masses latérales** sont allongées à grand axe convergeant en avant.

- leur face supérieure porte la *fossette articulaire supérieure*, elliptique, qui s'articule avec le condyle occipital ; elle est concave et regarde médialement et en haut ;
- leur face inférieure présente la *fossette articulaire inférieure*, qui répond aux processus articulaires supérieurs de l'axis. Elle est plane ou légèrement concave.

<sup>10</sup>. Ancien : tubercule de Chassaignac.

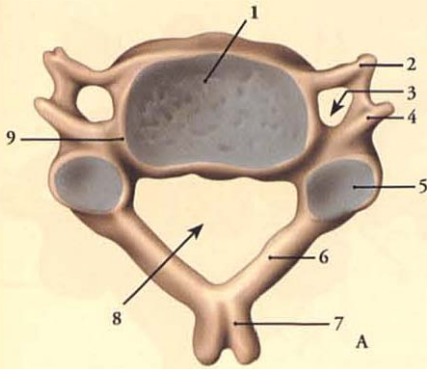


FIG. 10.14. Vertèbre cervicale

A. vue supérieure  
B. vue latérale  
1. corps

2. tubercule ant.  
3. foramen transversal  
4. tubercule post.

5. processus articulaire sup.  
6. lame  
7. processus épineux

8. foramen vertébral  
9. uncus  
10. processus articulaire inf.

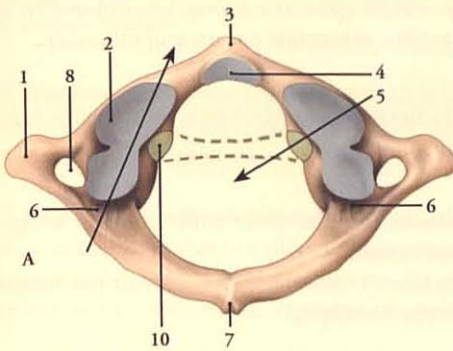


FIG. 10.15. Atlas

A. vue sup. B. vue inf.  
1. processus transverse  
2. fovéa articulaire sup.

3. tubercule ant.  
4. fovéa dentis  
5. foramen vertébral

6. sillon de l'a vertébrale  
7. tubercule post.  
8. foramen transsaire

9. fovéa articulaire inférieure  
10. tubercule du ligament transverse de l'atlas

- leur face médiale présente le **tubercule du ligament transverse** de l'atlas.
- Sur leur face latérale se fixent les **processus transverses**, creusés du **foramen transversaire**.

**b) L'arc antérieur** présente sur la ligne médiane en avant le **tubercule antérieur** de l'atlas, en arrière, la **fossette odontoïde**<sup>11</sup>, ovale, articulaire avec la dent de l'axis (fig. 10.16).

**c) L'arc postérieur** présente sur la partie médiane de sa face postérieure le **tubercule postérieur**, et sur sa face supérieure le **sillon de l'artère vertébrale**. Le 1<sup>er</sup> nerf spinal cervical chemine dans ce sillon.

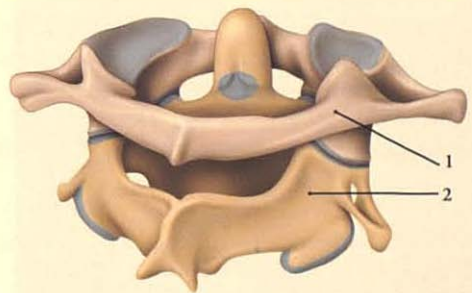


FIG. 10.16. Atlas (1) et axis (2) en position normale (vue postéro-latérale droite)

**d) Le foramen vertébral** est divisé par le **ligament transverse** en un espace antérieur, où se loge la dent de l'axis, et un espace postérieur traversé par la **moelle spinale**.

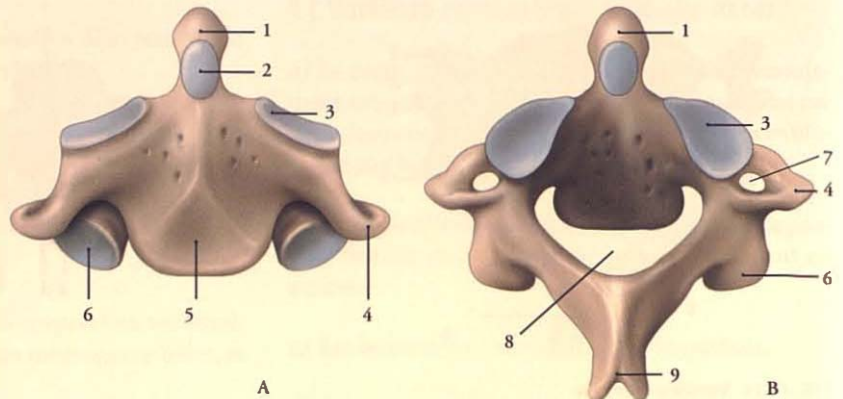
11. Syn. : fovéa dentis ou fossette dentaire.



FIG. 10.17. Axis

- A. vue antérieure  
B. vue postérieure

1. dent de l'axis
2. surface articulaire ant.
3. processus articulaire sup.
4. processus transverse
5. corps
6. processus articulaire inf.
7. foramen transversaire
8. foramen vertébral
9. processus épineux



### 3 | Axis (C2) (fig. 10.17)

La deuxième vertèbre cervicale est le pivot autour duquel tourne l'atlas.

#### a) Le corps

- Sa face supérieure est surmontée de la *dent de l'axis*<sup>12</sup>. Elle est verticale et conique, avec une surface articulaire antérieure qui répond à celle de l'arc antérieur de l'atlas, et une surface articulaire postérieure qui s'articule avec le ligament transverse de l'atlas.
- Sa face inférieure est fortement concave en arrière.
- De chaque côté de la dent se situent les *processus articulaires supérieurs*; leurs surfaces articulaires sont convexes et inclinées latéralement.

b) *Les pédicules* sont épais avec une incisure inférieure qui limite le 3<sup>e</sup> foramen intervertébral.

c) *Les lames* très épaisses présentent sur leur face inférieure les *processus articulaires inférieurs*; leurs surfaces articulaires planes regardent en bas et en avant.

d) *Le processus épineux*, saillant et massif, est bifurqué.

e) *Les processus transverses* sont petits et unituberculeux.

f) *Le foramen vertébral* est triangulaire et légèrement incliné en arrière.

### 4 | Vertèbre cervicale C7 (ou vertèbre proéminente)

- Son processus épineux est long, très oblique en bas et en arrière, et terminé par un seul tubercule.

Il est facilement palpable chez le sujet maigre, lors de la flexion du cou.

- Ses processus transverses sont larges et longs à sommet arrondi.
- Son foramen transversaire, petit, n'est pas traversé par l'artère vertébrale.

### D | VERTÈBRES THORACIQUES<sup>13</sup>

Au nombre de douze, elles s'articulent avec les côtes (fig. 10.18).

#### 1 | Caractères communs

a) *Le corps vertébral*, presque cylindrique, présente à la partie postérieure de ses faces latérales les *fossettes costales*, supérieures et inférieures. Elles sont semi-lunaires et s'articulent chacune avec la moitié d'une tête costale.

b) *Les pédicules* sont arrondis et horizontaux.

c) *Les lames* sont minces, et de direction inféro-médiale.

d) *Le processus épineux* est long et incliné en bas, faisant avec l'horizontale un angle de 60°.

12. Ou processus odontoïde. L'apex de la dent est à 1,32 à 2,6 mm de la ligne occipitale de McGregor, tangente au bord postérieur du foramen magnum. Un dépassement de 4,5 mm de l'apex est un risque de compression basilaire.

13. Ancien. : vertèbres dorsales.

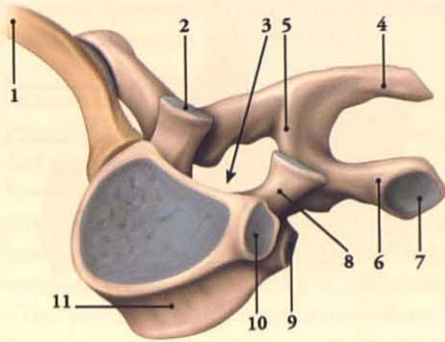


FIG. 10.18. Vertèbre thoracique (vue supéro-latérale)

- |                          |                                |
|--------------------------|--------------------------------|
| 1. côte osseuse          | 7. fosse costale transversaire |
| 2. processus articulaire | 8. pédicule                    |
| 3. foramen vertébral     | 9. fosse costale inf.          |
| 4. processus épineux     | 10. fosse costale sup.         |
| 5. lame                  | 11. corps vertébral            |
| 6. processus transverse  |                                |

e) Les *processus transverses*, longs, ont sur la face antérieure de leur extrémité libre une *fossette costale*, qui répond au tubercule costal.

f) Les *processus articulaires supérieurs* ont des surfaces articulaires planes orientées en haut, en arrière et latéralement. Les surfaces articulaires des processus articulaires inférieurs sont inversement orientées.

g) Le *foramen vertébral* est quasi circulaire.

## 2 | Variations

a) La *première vertèbre thoracique (T1)* présente des uncus supérieurs et des fossettes costales supérieures pour la 1<sup>re</sup> côte.

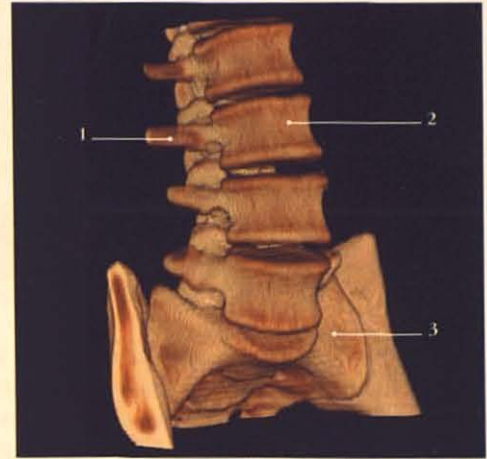
b) La *dixième vertèbre thoracique (T10)* ne présente sur le corps vertébral que deux fossettes costales supérieures.

c) Les *vertèbres thoraciques T11 et T12* n'ont que deux fossettes costales. Les processus transverses trapus de T11 et T12 sont dépourvus de fossette costale.

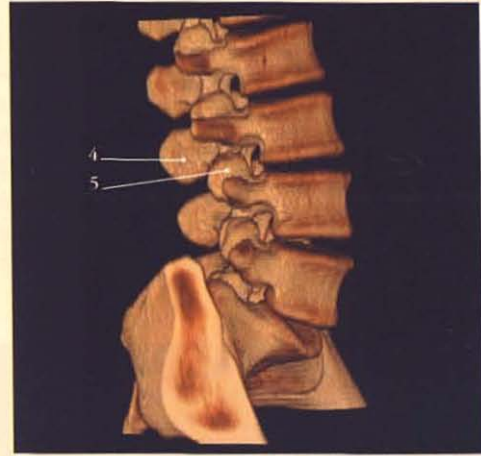
## E | VERTÈBRES LOMBAIRES<sup>14</sup> (fig. 10.19)

Elles sont volumineuses, et au nombre de cinq (fig. 10.20).

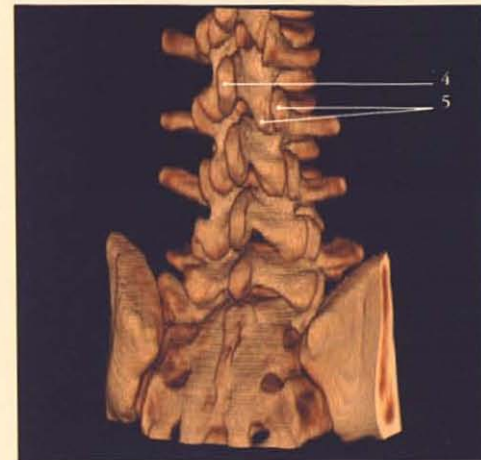
14. Syn.: vertèbres lombales.



A



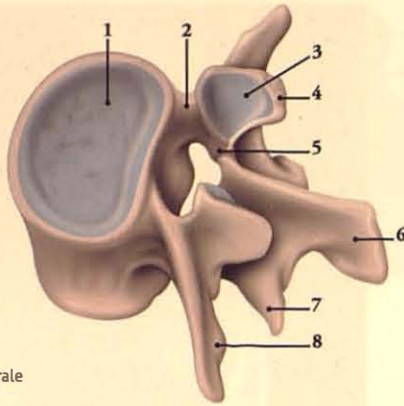
B



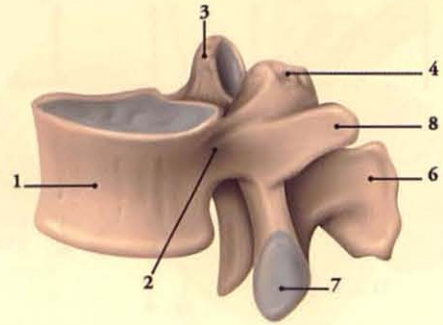
C

FIG. 10.19. Vertèbres lombaires. Clichés TDM 3 D (clichés Dr T. Diesce)

- |                         |                          |
|-------------------------|--------------------------|
| A. Vue antéro-latérale  | 2. corps vertébral       |
| B. Vue latérale         | 3. sacrum                |
| C. Vue postérieure      | 4. processus épineux     |
| 1. processus transverse | 5. processus articulaire |



A. vue supéro-latérale



B. vue latérale

FIG. 10.20. Vertèbre lombaire

- |             |                               |                      |                               |
|-------------|-------------------------------|----------------------|-------------------------------|
| 1. corps    | 3. processus articulaire sup. | 5. lame              | 7. processus articulaire inf. |
| 2. pédicule | 4. processus mamillaire       | 6. processus épineux | 8. processus costiforme       |

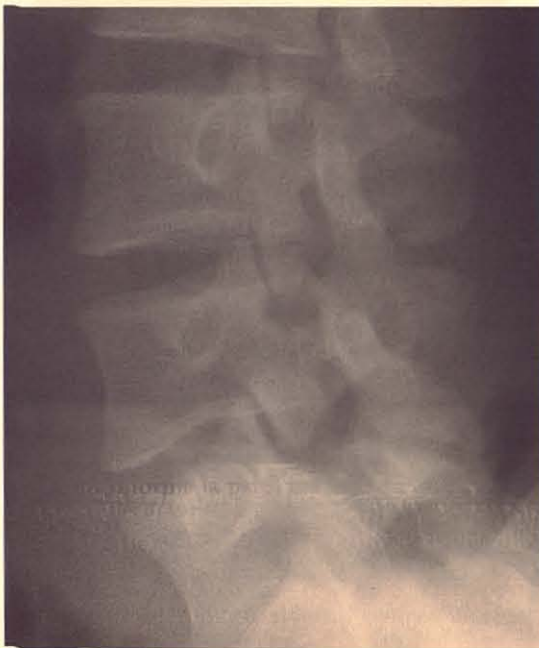### 1 | Caractères communs

a) **Le corps vertébral**, très volumineux, est réniforme à grand axe transversal.


Il est cependant fragile et exposé aux traumatismes, même modérés.

b) **Les pédicules**, très épais sagittaux, sont implantés sur la moitié supérieure de l'arête postéro-latérale du corps.

c) **Les lames** sont épaisses et hautes.



A



B

FIG. 10.21. Radiographie des vertèbres lombaires de profil

- |                                       |                               |                    |                               |
|---------------------------------------|-------------------------------|--------------------|-------------------------------|
| A. calques radiographiques            | 1. processus articulaire sup. | 3. pédicule        | 5. processus articulaire inf. |
| B. en gris : image du « petit chien » | 2. processus transverse       | 4. lame vertébrale |                               |

d) Le **processus épineux** est épais, vertical, rectangulaire et horizontal avec un bord libre renflé.

e) Les **processus transverses** (ou costiformes), longs et grêles, présentent près de leur origine le **processus accessoire**, relief d'insertion musculaire.

f) Les **processus articulaires** sont épais et sagittaux. Les surfaces articulaires supérieures, en forme de gouttières verticales, regardent en arrière et médialement. Sur leur face latérale saille le **processus mamillaire**. Les surfaces articulaires inférieures sont inversement conformées et orientées.

Sur une radiographie de profil ou de trois-quarts, la lame et les processus homolatéraux donnent l'image classique du « petit chien » (fig. 10.21).

g) Le **foramen vertébral** est un triangle équilatéral.

## 2 | Variations

a) La **vertèbre lombaire L1** a un processus transverse peu développé.

b) La **vertèbre lombaire L5** est caractérisée par :

- un corps plus haut en avant qu'en arrière,
- des processus articulaires inférieurs plus écartés.

## F | SACRUM

Le sacrum est un os médian et symétrique, constitué par la fusion des cinq vertèbres sacrales. De forme pyramidale à base supérieure, il est dans son ensemble incurvé en avant, et présente une face dorsale, une face pelvienne, une base, deux faces latérales et un apex (fig. 10.22 et 10.23).

### 1 | Face pelvienne (fig. 10.24 et 10.25)

Elle participe à la formation de la cavité pelvienne. Elle est concave et inclinée en avant.

a) Sa **partie médiane** est marquée par quatre lignes transversales, vestiges de la soudure des corps vertébraux sacraux.

b) Les **foramens sacraux pelviens**, situés à l'extrémité des lignes transversales, se prolongent latéralement par des gouttières convergentes vers la grande incisure ischiatique.

L'insertion du muscle piriforme entoure latéralement les 2<sup>e</sup> et 3<sup>e</sup> foramens sacraux pelviens.

### 2 | Face dorsale (fig. 10.26)

Convexe et très irrégulière, elle présente sur la ligne médiane la crête sacrale médiane :

a) La **crête sacrale médiane** est marquée de trois ou quatre tubercules, vestiges des processus épineux. En bas, la crête sacrale se bifurque en **deux cornes sacrales** qui limitent le hiatus sacral.

b) De chaque côté de la crête sacrale, on note successivement dans le sens médio-latéral :

- la **gouttière sacrale**, fusion des lames vertébrales ; dans la gouttière et les crêtes sacrales qui la bordent, s'insèrent les muscles érecteurs du rachis ;
- la **crête sacrale intermédiaire**, vestige des processus articulaires ;

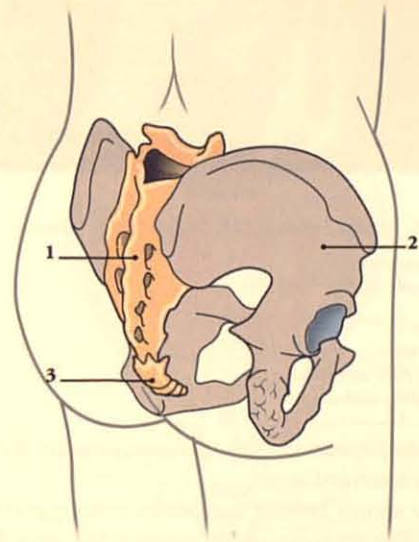


FIG. 10.22. Os de la ceinture pelvienne (vue postéro-latérale)

1. sacrum
2. os coxal
3. coccyx

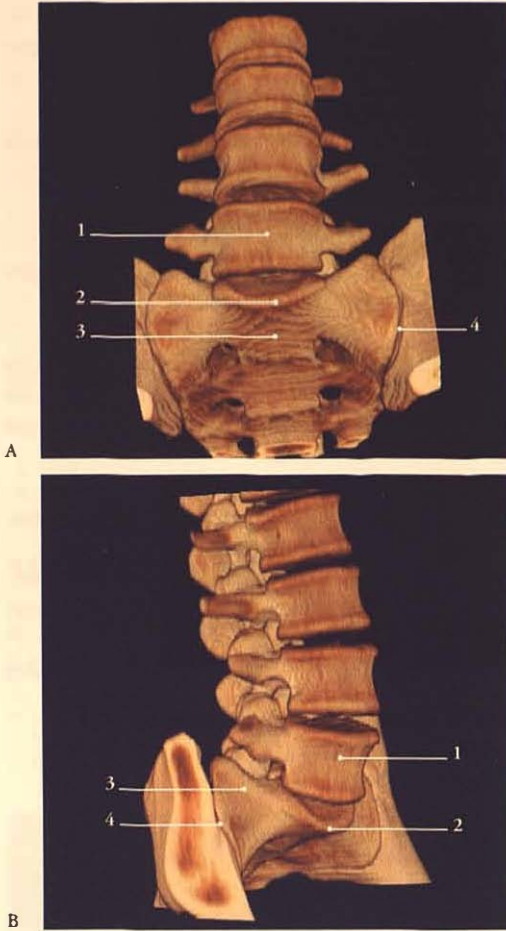


FIG. 10.23. Sacrum : clichés TDM 3D (clichés Dr T. Diesce)

A. vue antérieure  
B. vue antéro-latérale

1. vertèbre L5
2. promontoire
3. sacrum (face pelvienne)
4. articulation sacro-iliaque

- les quatre foramens sacraux dorsaux, jouxtant la crête sacrale intermédiaire;
- la crête sacrale latérale, fusion des processus transverses. Elle est marquée de quatre tubérosités dont la première, la plus volumineuse, est la tubérosité sacrale. Elle répond latéralement à la fosse criblée de foramens vasculaires.

Le ligament sacro-iliaque interosseux se fixe dans la fosse criblée et le ligament sacro-iliaque dorsal sur la tubérosité sacrale.

Sur les crêtes sacrales intermédiaire et latérale se fixe le muscle grand fessier.

### 3 | Faces latérales

Elles sont triangulaires à base supérieure :

a) **La moitié supérieure** présente la surface auriculaire.

Elle est située sur les vertèbres sacrales S1, S2, et la moitié de S3. Elle s'articule avec l'ilium. Elle est incurvée en forme de L à concavité postérieure. Elle est centrée sur la tubérosité sacrale et cerne la fosse criblée. Elle est excavée, surtout près de son bord antérieur.

b) **La moitié inférieure**, épaisse, donne insertion aux ligaments sacro-tubéral et sacro-épineux.

### 4 | Base

Elle est inclinée en avant, et forme avec l'horizontale un angle d'inclinaison d'environ 40° chez l'homme, et plus chez la femme.

a) **En avant**, sa partie médiane, correspondante à la face supérieure de la vertèbre sacrale S1, est réniforme. Son bord antérieur saillant forme le *promontoire*.

b) **En arrière**, sa partie médiane correspond à l'orifice supérieur du *canal sacral*. Elle est triangulaire et cernée par les lames de S1 sur lesquelles se fixe le ligament jaune.

c) **Latéralement**, elle présente les ailes du sacrum et les processus articulaires supérieurs.

- **L'aile sacrale**, triangulaire à base latérale, est convexe sagittalement et concave transversalement. Sa partie latérale donne insertion au muscle iliaque.
- **Les processus articulaires supérieurs** se dressent en arrière des ailes. Leurs surfaces articulaires concaves regardent médialement et en arrière.

### 5 | Apex

Il est ovulaire, convexe et articulaire avec la base du coccyx.

### 6 | Canal sacral

Il est prismatique triangulaire. Il se rétrécit progressivement vers le bas où il s'ouvre par le *hiatus sacral*. Sur sa face antérieure se fixe le ligament longitudinal postérieur.

Il contient le nerf de la queue de cheval et les méninges spinales. Le cul-de-sac de l'espace subarachnoïdien répond au milieu du sacrum. Le filum terminal se fixe sur la face dorsale du coccyx.

FIG. 10.24. Sacrum

- A. vue postéro-latérale  
 B. vue antéro-supérieure  
 C. vue supérieure
1. processus articulaire sup.
  2. crête sacrale intermédiaire
  3. crête sacrale médiane
  4. foramens sacraux dorsaux
  5. hiatus sacral
  6. coccyx
  7. surface auriculaire
  8. crête sacrale latérale
  9. corne coccygienne
  10. processus transverse du coccyx
  11. foramens sacraux ventraux
  12. base du sacrum
  13. promontoire
  14. lignes transverses
  15. aile du sacrum
  16. processus transverse de S1

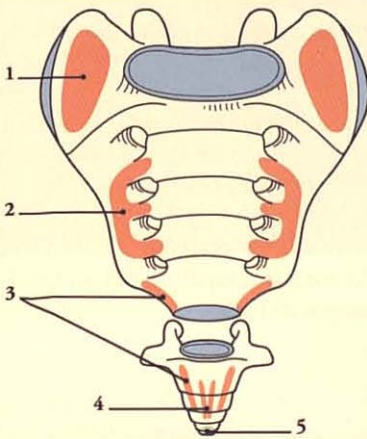
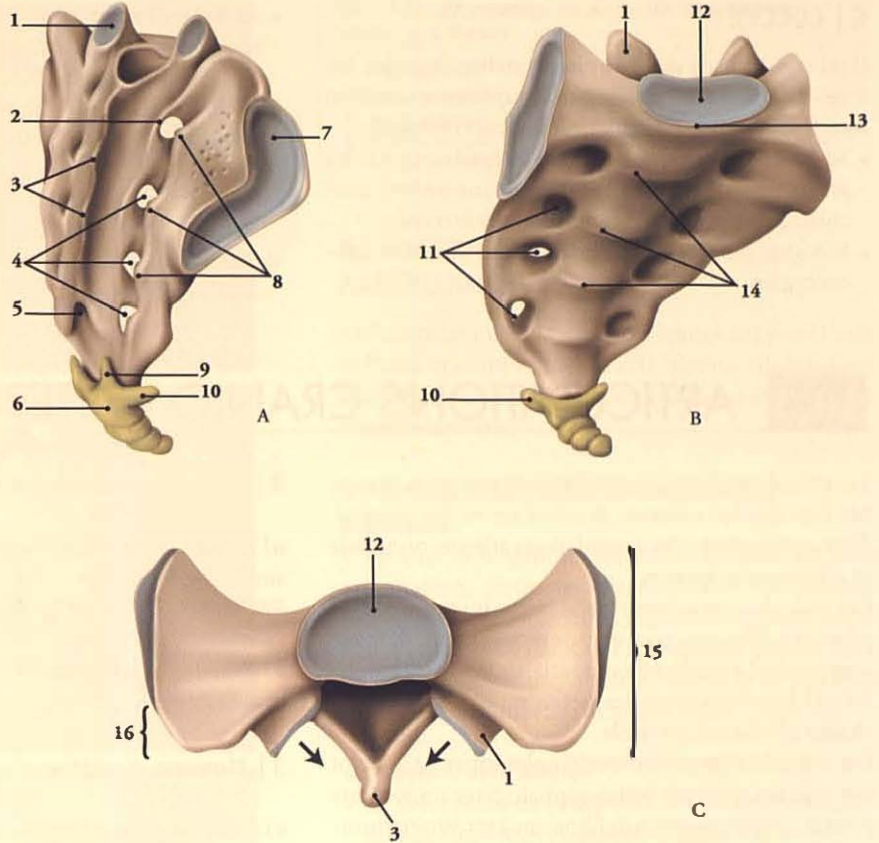


FIG. 10.25. Sacrum et coccyx : Insertions musculaires et ligamentaires (faces pelviennes)

1. m. iliaque
2. m. piriforme
3. m. coccygien
4. m. élévateur de l'an
5. ligament ano-coccygien

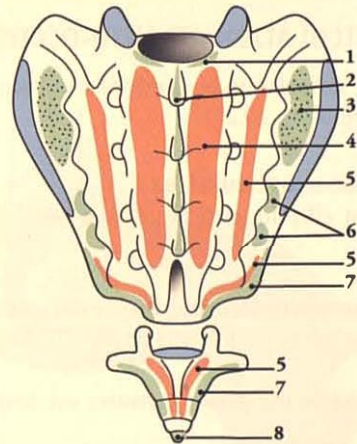


FIG. 10.26. Sacrum et coccyx : Insertions musculaires et ligamentaires (faces dorsales)

- |                                    |  |
|------------------------------------|--|
| 1. lig. jaune                      | 6. liggs. sacro-iliaques dorsaux         |
| 2. lig. supra-épineux              | 7. liggs. sacro-tubéral et sacro-épineux |
| 3. lig. sacro-iliaque interépineux | 8. lig. ano-coccygien                    |
| 4. mm. érecteurs du rachis         |  |
| 5. m. grand fessier                |  |

## G | COCCYX<sup>15</sup>

Il est constitué de quatre à cinq vertèbres soudées. Os sous-cutané, il répond à la partie supérieure du sillon interfessier. Il est triangulaire à sommet inférieur.

- Sa *base* supérieure se prolonge latéralement par les *processus transverses*. Elle présente une surface articulaire avec le sacrum et deux *cornes verticales*.
- Son *apex* mousse donne insertion au ligament ano-coccygien.

- Sa *face pelvienne*, concave avec des lignes transverses, donne insertion latéralement aux muscles coccygien et élévateur de l'anus.
- Sa *face dorsale* convexe donne insertion au muscle grand fessier et aux ligaments sacro-tubéral et sacro-épineux.

15. Il représente chez l'homme un reliquat du squelette de la queue des mammifères.

## 10.3 ARTICULATIONS CRANIO-VERTÉBRALES

Les articulations cranio-vertébrales forment un ensemble fonctionnel unissant le crâne au rachis cervical. Elles comprennent les articulations atlanto-occipitale et atlanto-axoïdiennes.

Ces articulations unissent solidement la tête au couple atlas-axis. Elles sont pourvues de mouvements de faible amplitude. Le déplacement spatial de la tête est amplifié par la sommation des petits mouvements de la chaîne articulaire cervicale.

Les articulations cranio-vertébrales forment le pivot des réflexes moteurs oculo-céphalogyres importants pour la communication de l'homme avec son environnement.

### A | ARTICULATION ATLANTO-OCCIPITALE

C'est une articulation bi-condyloïde unissant l'atlas à l'os occipital (fig. 10.27).

#### 1 | Surfaces articulaires

Elles sont elliptiques à grand axe convergeant en avant.

a) La *fossette articulaire supérieure de l'atlas*, concave, regarde en haut et médialement (fig. 10.28).

b) Le *condyle occipital*, convexe, est inversement orienté.

#### 2 | Capsule articulaire

a) La *membrane fibreuse* s'insère sur le pourtour des surfaces articulaires.

Elle est épaisse en arrière et latéralement.

b) La *membrane synoviale*, très lâche, double la membrane fibreuse.

#### 3 | Moyens d'union

a) La *membrane atlanto-occipitale antérieure*<sup>16</sup> s'insère au-dessus du bord antérieur du foramen magnum et sur le bord supérieur de l'arc antérieur de l'atlas. Sa partie médiane, épaisse, se confond avec le ligament longitudinal antérieur.

b) La *membrane atlanto-occipitale postérieure* est tendue du bord postérieur du foramen magnum au bord supérieur de l'arc postérieur de l'atlas.

c) Le *ligament atlanto-occipital latéral* est tendu obliquement du processus jugulaire de l'occipital au processus transverse de l'atlas.

16. Syn. : ligament atlanto-occipital antérieur.

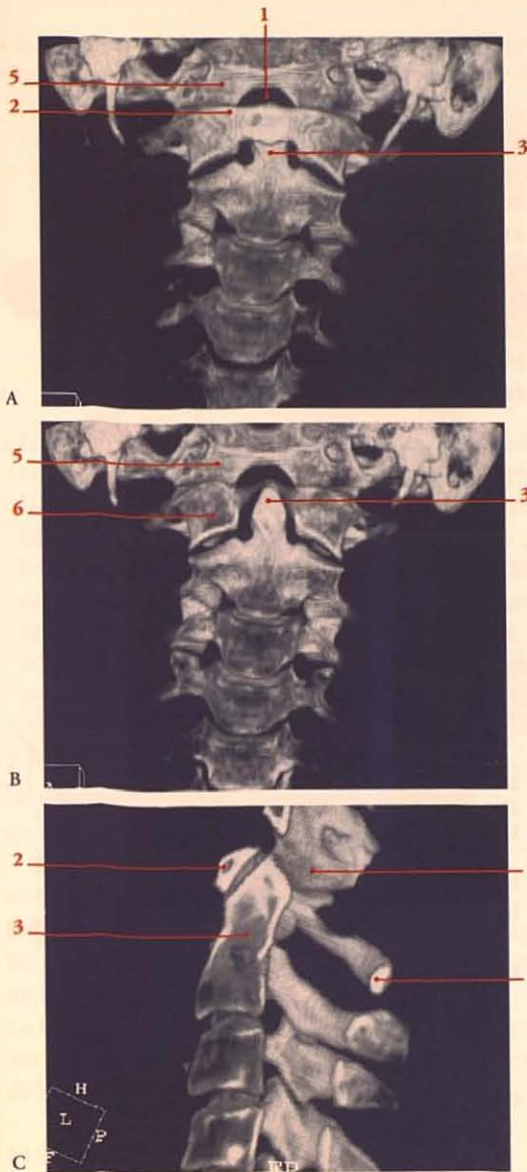


FIG. 10.27. Articulations crano-vertébrales. TDM 3D (clichés Dr T. Diesce)

- |                        |                              |
|------------------------|------------------------------|
| A. vue antérieure      | 3. dent de l'axis            |
| B. coupe coronale      | 4. arc post. de l'atlas      |
| C. coupe sagittale     | 5. condyle occipital         |
| 1. foramen magnum      | 6. masse latérale de l'atlas |
| 2. arc ant. de l'atlas |                              |

## B | ARTICULATIONS ATLANTO-AXOÏDIENNES

Les articulations atlanto-axoïdiennes unissent l'atlas et l'axis, et comprennent l'articulation atlanto-axoïdienne médiane et les deux articulations atlanto-axoïdiennes latérales.

### 1 | Articulation atlanto-axoïdienne médiane

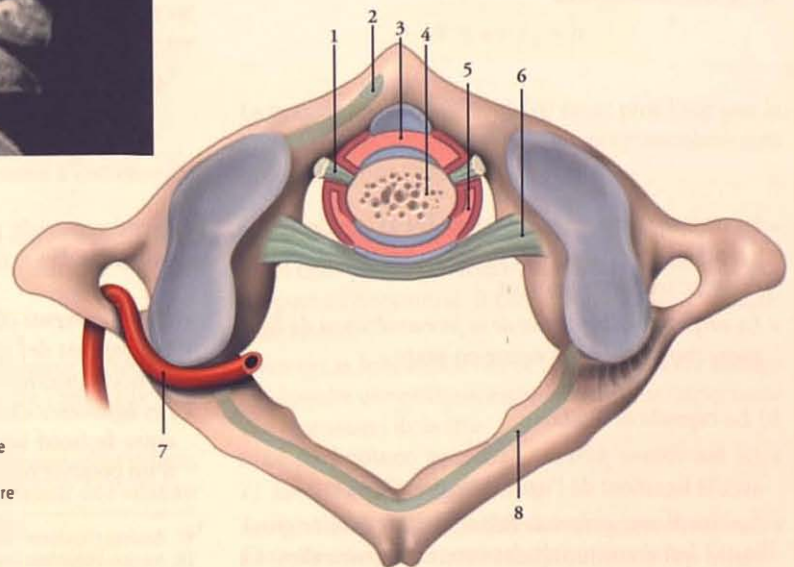
C'est une articulation trochoïde comprenant deux articulations distinctes : l'articulation atlanto-axoïdienne médiane antérieure, unissant l'arc antérieur de l'atlas à la dent de l'axis, et l'articulation atlanto-axoïdienne médiane postérieure, unissant le ligament transverse de l'atlas à la dent de l'axis.

#### a) Surfaces articulaires

- La *fovéa dentis* de l'atlas et la *surface antérieure de la dent de l'axis* sont elliptiques à grand axe vertical; la première est concave, et la seconde convexe.

FIG. 10.28. Articulation atlanto-axoïdienne médiane (vue supérieure et coupe horizontale)

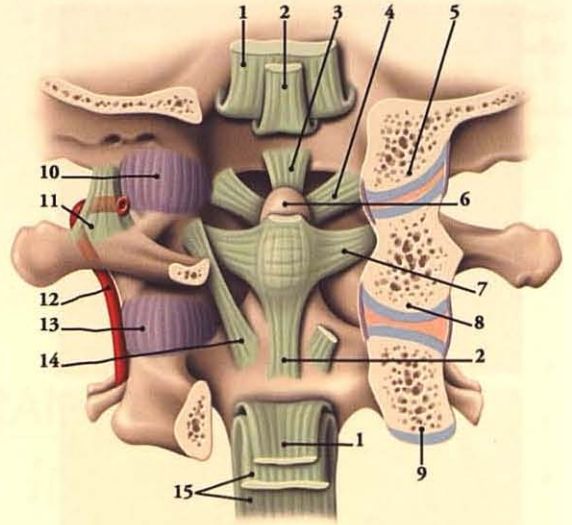
1. lig. alaire
2. membrane atlanto-occipitale antérieure
3. art. atlanto-axoïdienne médiane antérieure
4. dent de l'axis sectionnée
5. art. atlanto-axoïdienne médiane postérieure
6. lig. transverse de l'atlas
7. a. vertébrale
8. membrane atlanto-occipitale postérieure





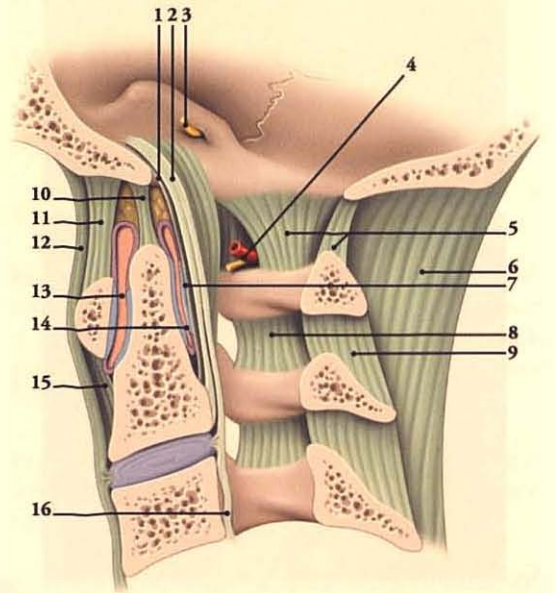
**FIG. 10.29. Articulations atlanto-occipitale et atlanto-axoïdienne (coupe frontale et vue postérieure)**

1. membrana tectoria
2. faisceau longitudinal du lig. cruciforme
3. lig. de l'apex de la dent
4. lig. alaire
5. condyle occipital
6. dent de l'axis
7. lig. transverse de l'atlas
8. masse latérale de l'atlas
9. processus articulaire de l'axis
10. capsule de l'art. atlanto-occipitale
11. lig. atlanto-occipital latéral
12. a. vertébrale
13. capsule de l'art. atlanto-axoïdienne
14. lig. atlanto-axoïdien accessoire
15. lig. longitudinal post.



**FIG. 10.30. Articulations atlanto-occipitale et atlanto-axoïdienne (coupe sagittale médiale - vue interne)**

1. faisceau longitudinal du lig. cruciforme
2. membrana tectoria
3. n. hypoglosse
4. a. vertébrale et n. suboccipital
5. membrane atlanto-occipitale postérieure
6. lig. nucal
7. lig. transverse de l'atlas
8. lig. jaune
9. lig. interépineux
10. lig. de l'apex
11. membrane atlanto-occipitale antérieure
12. lig. longitudinal antérieur
13. art. atlanto-axoïdienne médiane antérieure
14. art. atlanto-axoïdienne médiane postérieure.
15. lig. atlanto-axoïdien antérieur
16. lig. longitudinal postérieur



- La surface postérieure de la dent de l'axis, elliptique à grand axe vertical, est concave verticalement et convexe transversalement.
- La surface cartilagineuse de la face antérieure du ligament transverse est concave en avant.

**b) La capsule articulaire**

- La membrane fibreuse, lâche, se confond en haut avec le ligament de l'apex de la dent.
- La membrane synoviale délimite deux cavités synoviales qui communiquent rarement entre elles. La

cavité synoviale postérieure communique souvent avec celle de l'articulation atlanto-occipitale.

**c) Les ligaments (fig. 10.29 et 10.30)**

- Le ligament de l'apex de la dent<sup>17</sup> est tendu de l'apex au bord antérieur du foramen magnum.
- Les ligaments alaires<sup>18</sup> sont épais et tendus chacun entre le bord latéral de la dent et la face médiale d'un condyle occipital.

17. Ancien : ligament occipito-odontoïdien médian.

18. Ancien : ligament latéral inférieur d'Arnold.

- *Le ligament cruciforme* est formé de faisceaux longitudinaux et transverses ou ligament transverse de l'atlas.
  - *Les faisceaux longitudinaux* naissent de la face postérieure du corps de l'axis, et passent en arrière de la dent pour se terminer sur le bord antérieur du foramen magnum.
  - *Le ligament transverse de l'atlas* est une lame arciforme solide tendue entre les faces médiales des masses latérales de l'atlas. Il passe en arrière de la dent ; sa face antérieure présente une surface articulaire encroûtée de cartilage.
- *La membrana tectoria* est une lame fibreuse résistante recouvrant en arrière le ligament cruciforme. Une petite bourse synoviale peut exister entre eux. Elle naît de la face interne de la partie basilaire de l'occipital, entre les canaux des nerfs hypoglosses. Elle est constituée de deux couches : la couche profonde se fixe sur la face postérieure du corps de l'axis, la couche superficielle se continue en bas avec le ligament longitudinal postérieur.

## 2 | Articulations atlanto-axoïdiennes latérales

Ce sont des articulations synoviales planes.

### a) Les surfaces articulaires

Elles sont ovoïdes, presque planes sans cartilage. Recouvertes de cartilage, elles deviennent convexes sagittalement et planes transversalement.

La fossette articulaire inférieure de l'atlas regarde en bas et médialement ; la surface articulaire supérieure de l'axis est inversement orientée.

### b) La capsule

- *La membrane fibreuse*, lâche, s'insère à distance du cartilage, surtout latéralement.
- *La membrane synoviale* présente des plis synoviaux à la périphérie de l'interligne articulaire.

### c) Les ligaments

- *Le ligament atlanto-axoïdien antérieur* s'étend du bord inférieur de l'arc antérieur de l'atlas à la face antérieure du corps de l'axis.
- *Le ligament atlanto-axoïdien postérieur*, plus mince, unit le bord inférieur de l'arc postérieur de l'atlas au bord supérieur de la lame de l'axis. Il est traversé par le deuxième nerf cervical.

- *Le ligament atlanto-axoïdien accessoire* renforce la capsule en arrière. Il naît en arrière de la masse latérale de l'atlas, descend obliquement et médialement pour se terminer à la face postérieure du corps de l'axis.

## C | ANATOMIE FONCTIONNELLE

La chaîne articulaire crânio-vertébrale, solide, assure la stabilité de la tête ; les mouvements seront donc de faible amplitude.

### 1 | Statique de la tête (fig. 10.31)

#### a) La tête en position anatomique de référence

Dans cette posture, le regard est horizontal. Le centre de gravité de la tête est situé à environ 1 cm en arrière des processus clinoides postérieurs (Braune et Fischer), sur la ligne nasion-inion.

Le centre de gravité de la tête se projette en avant de la branche de l'hélic, au-dessus du méat acoustique externe.

Dans ce levier de premier genre où les bras de levier sont a et b :

- le point d'appui (A) est l'articulation atlanto-occipitale ;
- la résistance (R) est le poids de la tête ;
- la puissance (F<sub>1</sub>) correspond à la composante perpendiculaire de la force musculaire nucale (F).

Il ya équilibre si les moments sont égaux :

$$R \times a = F_1 \times b$$

Le bras de levier postérieur (b) étant plus long que le bras antérieur (a), une faible puissance musculaire sera nécessaire pour l'équilibre de la tête.

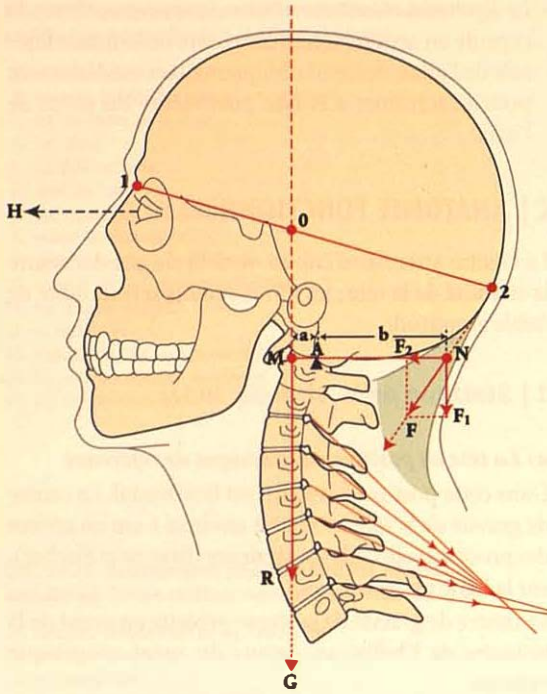
#### b) La tête en position habituelle (fig. 10.32)

Dans cette posture, le regard incliné est dirigé à 30° par rapport à l'horizontal ; il correspond au plan vestibulaire latéral.

Dans ce cas, le bras de levier de la résistance (a) s'allonge et nécessite une puissance musculaire plus importante des extenseurs de la tête.

#### c) La tête en légère extension

La ligne de gravité de la tête coïncide avec le milieu de l'axe mécanique transversal atlanto-occipital, l'équili-



**FIG. 10.31. Statique de la tête et direction des surfaces articulaires zygapophysiales (position anatomique de référence)**

- O. centre de gravité de la tête
- G. ligne de gravité
- A. point d'appui
- F. puissance (force musculaire)
- F1, F2. Composantes de la puissance
- R. résistance (poids de la tête)
- a. bras de levier de la résistance
- b. bras de levier de la puissance
- H. horizontale

- 1. nasion
- 2. inion

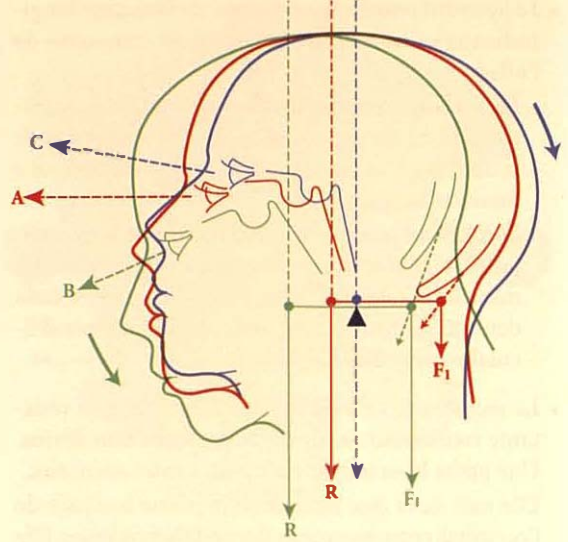
bre est parfait. Le bras de levier antérieur (a) est nul ; la puissance musculaire ( $F_1$ ) est nulle :

$$R \times a = F_1 \times b = 0$$

En réalité, cet équilibre est instable, et nécessite en permanence de petites contractions musculaires.

**d) La tête inclinée latéralement**

Dans cette posture, la stabilité est assurée par les muscles controlatéraux.



**FIG. 10.32. Statique de la tête**

- A. position de référence (rouge)
- B. position habituelle (vert)
- C. tête en équilibre (bleu)
- F1. force
- R. résistance

**2 | Mouvements craniaux**

Cette chaîne articulaire comporte trois degrés de liberté (fig. 10.33).

**a) La flexion-extension (fig. 10.34)**

Elle débute et siège essentiellement dans les articulations atlanto-occipitales.

- **L'axe du mouvement**, transversal, passe par le centre de rotation des condyles occipitaux. Dans la flexion, les condyles glissent en arrière, et dans l'extension, en avant.
- **L'amplitude des mouvements** est d'environ 15° dans les articulations atlanto-occipitales et inférieure à 10° dans les articulations atlanto-axoïdiennes. Les mouvements atlanto-axoïdiens sont limités par les membranes atlanto-occipitales.
- **Les muscles moteurs**
  - Les fléchisseurs sont : les muscles long et droit antérieurs de la tête.
  - Les extenseurs sont : les muscles grand et petit droits postérieurs de la tête, les muscles oblique supérieur, semi-épineux de la tête, splénius de la tête, et trapèze (faisceau supérieur).

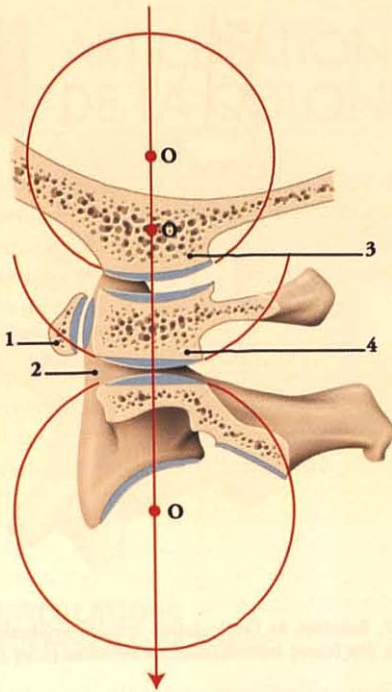


FIG. 10.33. Axes et centres des mouvements de flexion-extension

- |                             |                              |
|-----------------------------|------------------------------|
| 0. centres de rotation      | 3. condyle occipital         |
| 1. arc antérieur de l'atlas | 4. masse latérale de l'atlas |
| 2. dent de l'axis           |                              |

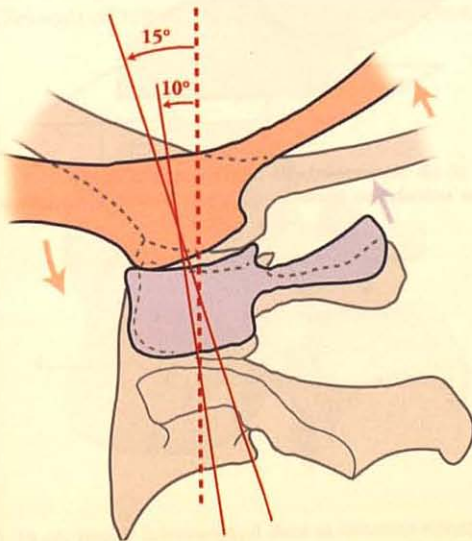


FIG. 10.34. Déplacements et amplitudes au cours de la flexion

**b) Inclinaisons latérales (fig. 10.35 et 10.36)**  
Elles siègent essentiellement dans les articulations atlanto-occipitales.

- L'axe du mouvement, sagittal médian, passe par le centre des courbures transversales des condyles.
- L'amplitude du mouvement est d'environ 8°. L'inclinaison est limitée par les membranes atlanto-occipitales et le ligament alaire contro-latéral.
- Les muscles moteurs sont : les muscles droit latéral, semi-épineux de la tête, splénius de la tête, sterno-cléido-mastoïdien et trapèze (faisceau supérieur).

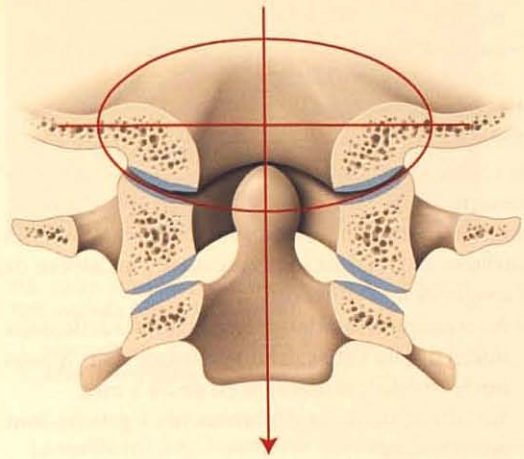


FIG. 10.35. Axes des mouvements d'inclinaison et de rotation de l'articulation atlanto-occipitale

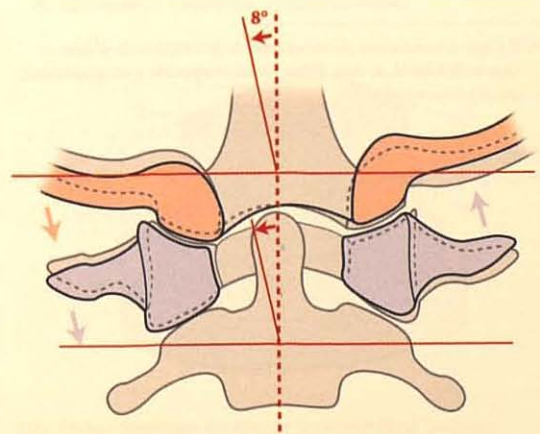


FIG. 10.36. Inclinaison latérale de l'articulation craniocervicale. Déplacement des structures.

### c) Rotation (fig. 10.37 et 10.38)

Elle siège uniquement dans les articulations atlanto-axoïdiennes.

#### • Les axes de rotation

– Dans l'articulation atlanto-axoïdienne médiane, l'axe de rotation est l'axe vertical de la dent de l'axis.

La stabilité de cet axe est assurée par les ligaments alaires et ceux de la dent de l'axis; il est renforcé par les faisceaux longitudinaux du ligament cruciforme.

– Dans les articulations atlanto-axoïdiennes latérales, l'axe instantané de rotation horizontale est multiple.

– La résultante instantanée de rotation est inféro-médiale.

#### • Le mouvement rotatoire

Il s'agit en fait d'une rotation « en pas de vis », qui est la sommation des résultantes instantanées de rotation<sup>19</sup>.

Ainsi, en partant de la position zéro anatomique, les surfaces articulaires sont au contact, au niveau de l'apogée de leur convexité.

– Au cours de la rotation droite, la surface articulaire inférieure de l'atlas droit se déplace dans le sens inféro-médial; la descente est de 2 à 3 mm.

Simultanément, les déplacements à gauche sont symétriques.

– Le retour vers la position zéro anatomique est un déplacement inverse, supéro-latéral avec ascension de 2 à 3 mm.

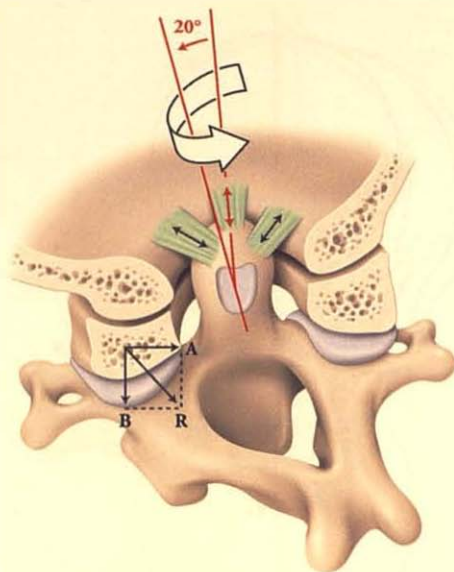


FIG. 10.37. Rotation de l'articulation crano-vertébrale R : résultante des forces instantanées de rotation (A et B)

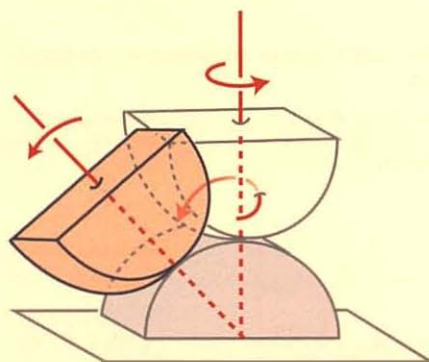


FIG. 10.38. Mouvements de rotation en pas de vis d'une articulation atlanto-axoïdienne latérale (schématique)

19. Il s'agit d'association de mouvements de rotation de plusieurs degrés de liberté, et non d'une rotation associée à un glissement, qui est une translation.

## 10.4 ARTICULATIONS DE LA COLONNE VERTÉBRALE

Les articulations unissant les vertèbres entre elles sont toutes similaires, à l'exception des articulations atlanto-axoïdienne et sacro-coccygienne.

Elles participent à toutes les postures et tous les mouvements du corps.

Leur pathologie polymorphe est soit traumatique (fracture, luxation...), soit infectieuse (spondylarthrite), soit dégénérative (spondylarthrose), soit néoplasique (cancers primitifs ou métastatiques).

### A | ARTICULATIONS INTERVERTÉBRALES TYPES

Les vertèbres s'articulent entre elles par leur corps et leurs processus articulaires.

#### 1 | Symphyses intervertébrales

Elles unissent les corps vertébraux de C2 à S1.

##### a) Surfaces articulaires (fig. 10.39)

- Les faces supérieure et inférieure des corps vertébraux Elles sont concaves, recouvertes de cartilage hyalin.

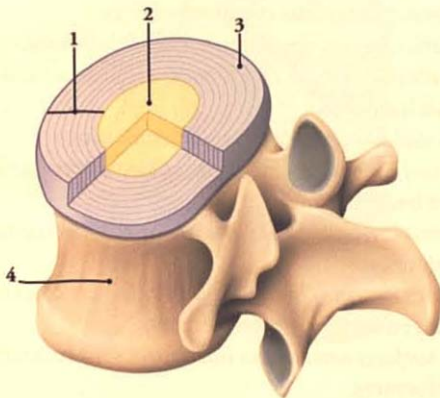


FIG. 10.40. Disque intervertébral dans sa situation normale (structure)

- |                   |                                |
|-------------------|--------------------------------|
| 1. anneau fibreux | 3. lamelles de fibro-cartilage |
| 2. noyau pulpeux  | 4. corps vertébral             |

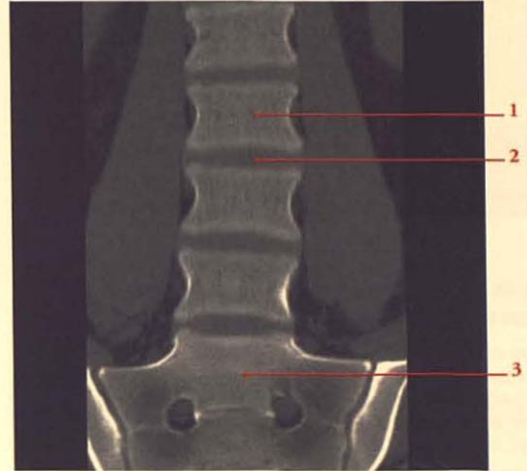


FIG. 10.39. Symphyses intervertébrales Cliché. Coupe TDM coronale (cliché Dr T. Diesce)

- |                          |           |
|--------------------------|-----------|
| 1. corps vertébral       | 3. sacrum |
| 2. disque intervertébral |           |

La vertèbre L3 est la seule vertèbre aux faces horizontales. C'est le véritable plan-socle de la colonne vertébrale (A. Delmas).

##### • Disques intervertébraux (fig. 10.40 et 10.41)

Chaque disque est un fibrocartilage qui s'interpose entre deux surfaces articulaires. Ils représentent 25 % de la hauteur totale du rachis mobile.

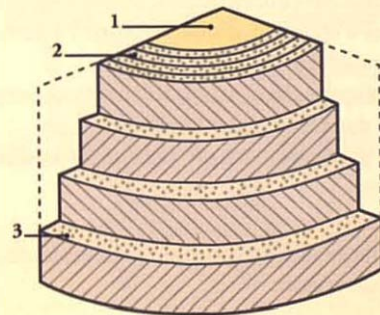


FIG. 10.41. Structure du disque intervertébral (segment de coupe)

- |                   |   |
|-------------------|---|
| 1. noyau pulpeux  | 3. lamelle fibro-cartilagineuse et direction des fibres |
| 2. anneau fibreux |   |

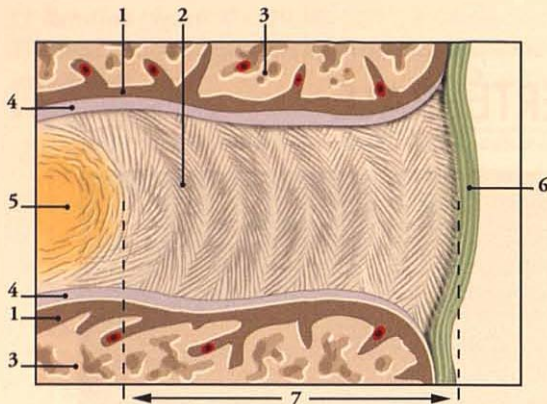


FIG. 10.42. Structure de la symphyse intervertébrale (coupe sagittale)

- |  |                          |
|--|--------------------------|
| 1. os compact (corps vertébral)                            | 4. cartilage articulaire |
| 2. disque intervertébral et lamelles fibro-cartilagineuses | 5. noyau pulpeux         |
| 3. os spongieux (corps vertébral)                          | 6. ligament longitudinal |
|  | 7. anneau fibreux        |

Il a la forme d'une lentille biconvexe, avec une partie périphérique, l'*anneau fibreux*, et une partie centrale, le *noyau pulpeux* ou *nucléus pulposus*.

- Son épaisseur diminue de C2 à T6, en passant de 6 mm à 4 mm; puis elle augmente pour atteindre 12 mm dans la région lombaire.

L'*indice discal* est le rapport entre la hauteur du disque intervertébral et la hauteur du corps vertébral. Il est égal à 1/4 dans la région cervicale, 1/7 dans la région dorsale, et 1/5 dans la région lombaire. Plus l'indice discal est élevé, plus grande est la mobilité du segment vertébral.

- L'*anneau fibreux* est constitué de lamelles fibro-cartilagineuses concentriques. Dans chaque lamelle, les fibres s'étendent d'une vertèbre à l'autre. Elles sont parallèles et obliques (fig. 10.42).

Cette obliquité change dans les lamelles contiguës et s'accuse dans les disques lombaires.

Dans la partie postérieure prédominent des fibres verticales.

Ceci explique la prédisposition aux hernies de cette partie postérieure.

- Le *noyau pulpeux*, peu développé dans les disques thoraciques, est une substance gélatineuse molle,

contenant 70 à 80 % d'eau, qui se densifie et se réduit avec l'âge.

Il est situé plus près du bord postérieur, et constitué d'une matrice mucoïde contenant quelques cellules multinucléées et de minces faisceaux fibreux.

#### b) Ligaments (fig. 10.43)

- Le *ligament longitudinal antérieur*<sup>20</sup> est une longue bande fibreuse tendue de la face externe de la partie basilaire de l'occipital à la face antérieure de S2. Il adhère au périoste de la face antérieure des corps vertébraux et des disques intervertébraux.
- Le *ligament longitudinal postérieur*<sup>21</sup> (fig. 10.44) Situé dans le canal vertébral, c'est une longue bande fibreuse qui prolonge la membrane tectoriaie. Il est tendu de la face postérieure du corps de l'axis à celle du coccyx (au niveau de C1).

Étroit au niveau des corps vertébraux, il s'élargit au niveau des disques pour se fixer sur les disques intervertébraux, et sur la partie adjacente des corps.

Entre le ligament longitudinal postérieur et la partie moyenne de la face postérieure du corps vertébral, passe une veine basivertébrale.

Près des bords latéraux, les ligaments longitudinaux s'ossifient fréquemment avec l'âge, et forment des ostéophytes, surtout dans la région lombaire où les tensions sont importantes.

## 2 | Articulations des arcs vertébraux

### a) Les articulations zygapophysiales

Les articulations des processus articulaires sont planes au niveau cervical et thoracique, et trochoïdes au niveau lombaire.

- Les *surfaces articulaires supérieures* sont :
  - pour les cervicales, planes, orientées en arrière et en haut;
  - pour les thoraciques, planes, orientées en arrière et latéralement;
  - pour les lombaires, des gouttières verticales orientées en arrière et médialement.
- Les *surfaces articulaires inférieures* sont inversement conformées.

20. Ancien, : ligament vertébral commun antérieur.

21. Ancien, : ligament vertébral commun postérieur.

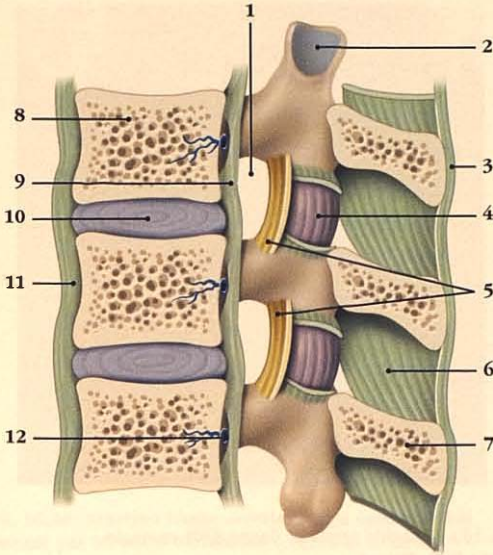


FIG. 10.43. Articulations intervertébrales (coupe sagittale)

- |                                     |                                 |
|-------------------------------------|---------------------------------|
| 1. foramen intervertébral           | 7. processus épineux            |
| 2. processus articularis            | 8. corps vertébral              |
| 3. lig. supra-épineux               | 9. lig. longitudinal postérieur |
| 4. capsule de l'art. zygapophysaire | 10. disque intervertébral       |
| 5. ligg. jaunes                     | 11. lig. longitudinal antérieur |
| 6. lig. interépineux                | 12. v. basivertébrale           |

• La capsule articulaire

- La membrane fibreuse, fixée sur les pourtours articulaires, est très lâche dans la région cervicale, et plus résistante dans la région lombaire.
- La membrane synoviale est plus étendue dans la région cervicale.

b) Ligaments (fig. 10.45)

• Les ligaments jaunes

Chaque ligament se fixe sur le bord des lames sus-jacente et sous-jacente. De coloration jaunâtre, il est rectangulaire, et particulièrement épais et résistant dans la région lombaire. Il limite la flexion.

• Les ligaments supra-épineux

Chaque ligament est un cordon fibreux solide tendu entre l'apex des processus épineux, de la vertèbre cervicale C7 à la crête sacrale.

• Le ligament nuchal (fig. 10.46)

Il forme une membrane fibro-élastique sagittale médiane et triangulaire. Il est l'homologue des ligaments supra-épineux. Il se fixe sur la protubérance et la crête occipitale externes, le tubercule postérieur de l'atlas, et les processus épineux des vertèbres cervicales.

Ce septum sagittal, très épais chez les quadrupèdes, est le ligament de suspension de la tête.

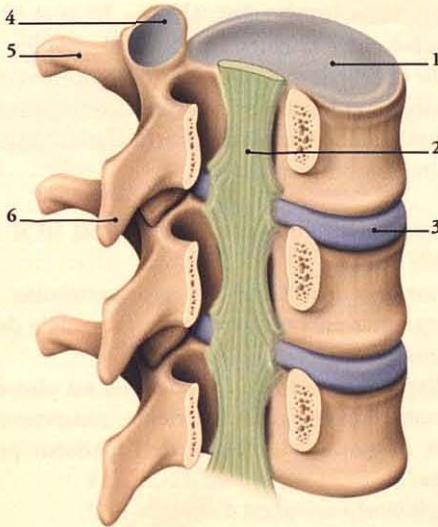


FIG. 10.44. Ligament longitudinal postérieur (vue postéro-latérale et ouverture du canal vertébral)

- |                                 |                                    |
|---------------------------------|------------------------------------|
| 1. corps vertébral              | 4. processus articularis supérieur |
| 2. lig. longitudinal postérieur | 5. processus transverse            |
| 3. disque intervertébral        | 6. processus épineux               |

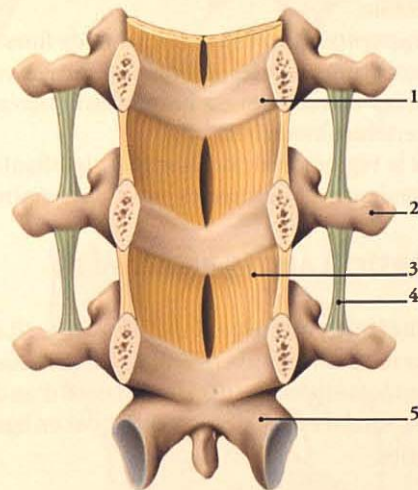


FIG. 10.45. Ligament jaune (vue antérieure après exérèse des corps vertébraux)

- |                         |                                    |
|-------------------------|------------------------------------|
| 1. lame vertébrale      | 4. lig. intertransverse            |
| 2. processus transverse | 5. processus articularis inférieur |
| 3. lig. jaune           |                                    |



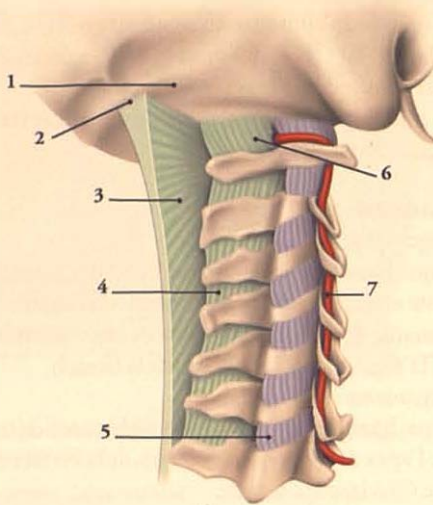


FIG. 10.46. Ligament nucal

- |                                    |                                      |
|------------------------------------|--------------------------------------|
| 1. ligne nucale inférieure         | 5. articulation zygapophysaire       |
| 2. protubérance occipitale externe | 6. membrane atlanto-occipitale post. |
| 3. lig. nucal                      | 7. artère vertébrale                 |
| 4. lig. inter-épineux              |                                      |

- Les *ligaments interépineux* unissent chacun le bord des processus épineux sus-jacents et sous-jacents. Solides et très élastiques, ils limitent la flexion du rachis et contribuent au maintien de la posture vertébrale.
- Les *ligaments intertransversaires* sont de fines lames fibreuses unissant les processus transverses des vertèbres thoraciques ou les processus accessoires des vertèbres lombaires. Dans la région cervicale ils sont insignifiants et se confondent avec les muscles intertransversaires.

## B | PARTICULARITÉS RÉGIONALES

### 1 | Jonctions unco-vertébrales<sup>22</sup> (fig. 10.47)

Chaque jonction unco-vertébrale est une fissure oblique limitée médialement par le bord latéral d'un disque intervertébral cervical, et latéralement par un ligament capsulaire.

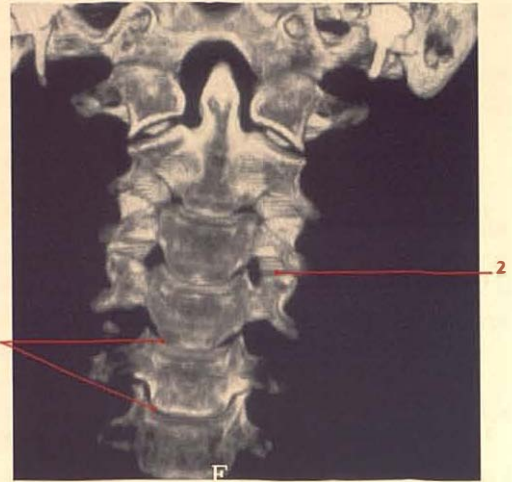


FIG. 10.47. Rachis cervical. Coupe TDM coronale (cliché Dr T. Diesce)

- |                                |
|--------------------------------|
| 1. jonctions unco-vertébrales  |
| 2. articulation zygapophysaire |

Elle apparaît en général après 9 ans (Cave). Elle est propre à l'homme, ainsi qu'aux singes anthropoïdes (Vallois).

### 2 | Jonction lombo-sacrale (fig. 10.48 et 10.49)

Charnière entre la colonne vertébrale mobile et la colonne vertébrale fixe, elle met en présence la vertèbre lombaire L5 et la base du sacrum. Elle comprend la symphyse lombo-sacrée et les articulations zygapophysiales lombo-sacrées.

#### a) La symphyse lombo-sacrée (fig. 10.50, 10.51 et 10.52)

- Les surfaces articulaires des corps vertébraux sont divergeantes en avant, et forment un angle de 16° environ.
- Le disque intervertébral lombo-sacral est plus épais en avant. Son épaisseur antérieure, comprise entre 15 et 20 mm, est le double de l'épaisseur postérieure.
- L'angle lombo-sacral est d'environ 140°. Il est saillant en avant et renforcé par les ligaments longitudinaux antérieur et postérieur.

#### b) Les articulations zygapophysiales lombo-sacrées

Ce sont des articulations trochoïdes formant avec le plan sagittal un angle de 45°.

22. Ancien : articulations de Luschka ou de Trolard. Certains auteurs (Tönder, 1943; Orofino, 1960) dénie le caractère synovial de cette jonction, qu'ils considèrent comme une fissure périphérique du disque intervertébral provoquée par des microtraumatismes itératifs.

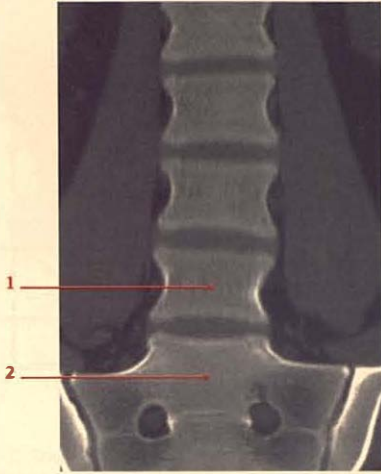

FIG. 10.48. Jonction lombo-sacrale. Coupe coronale TDM passant par les corps vertébraux (clichés Dr T. Diesce)

- 1. vertèbre L5
- 2. sacrum

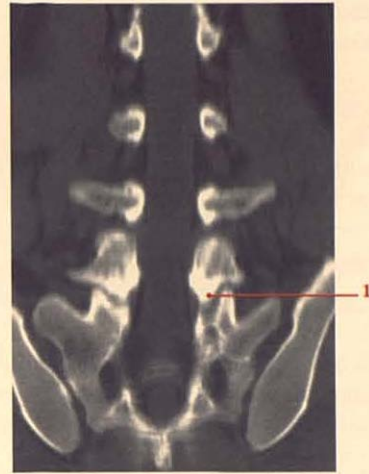


FIG. 10.49. Jonction lombo-sacrale. Coupe coronale TDM passant par les articulations zygapophysiales (clichés Dr T. Diesce)

- 1. articulation zygapophysiale

FIG. 10.50. Direction de la butée articulaire du sacrum empêchant le glissement de L<sub>5</sub>

- 1. disque lombo-sacral
- 2. processus artulaire

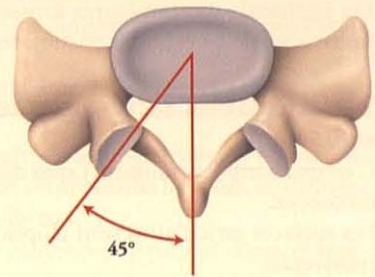
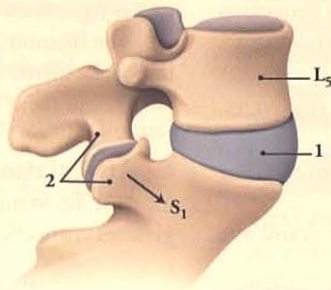
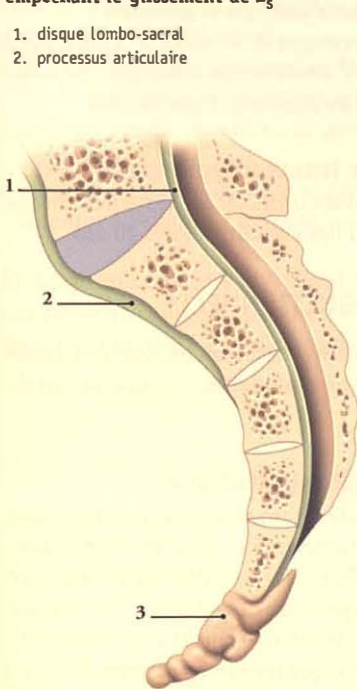


FIG. 10.51. Symphyse lombo-sacrale

- 1. lig. longitudinal postérieur
- 2. lig. longitudinal antérieur
- 3. coccyx

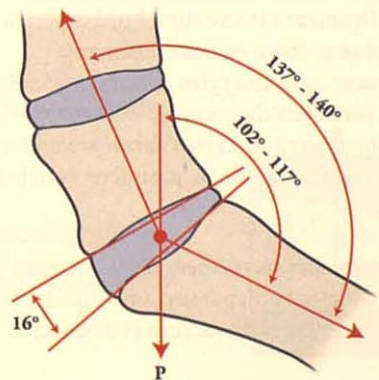
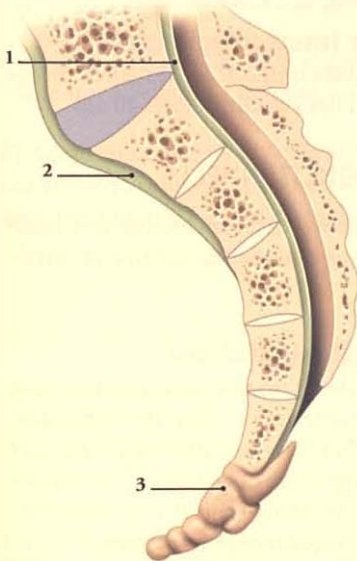


FIG. 10.52. Angles au niveau de la symphyse lombo-sacrale

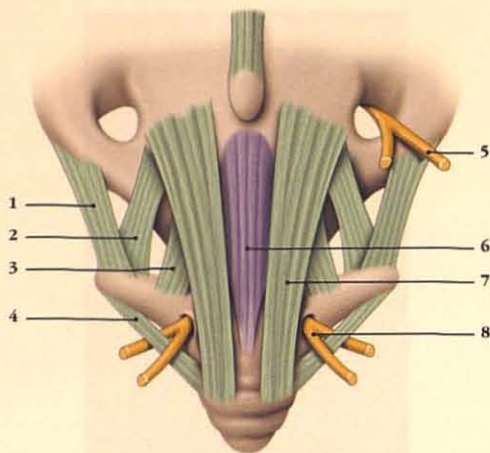


FIG. 10.53. Articulation sacro-coccygienne (vue postérieure)

- |   |  |
|---|--|
| 1. faisceau latéral du lig. sacro-coccygien latéral | 5. n. clunial moyen                                    |
| 2. faisceau médial du lig. sacro-coccygien latéral  | 6. membrana tectoria                                   |
| 3. faisceau profond du lig. sacro-coccygien dorsal  | 7. faisceau superficiel du lig. sacro-coccygien dorsal |
| 4. lig. coccygien latéral                           | 8. n. coccygien  |

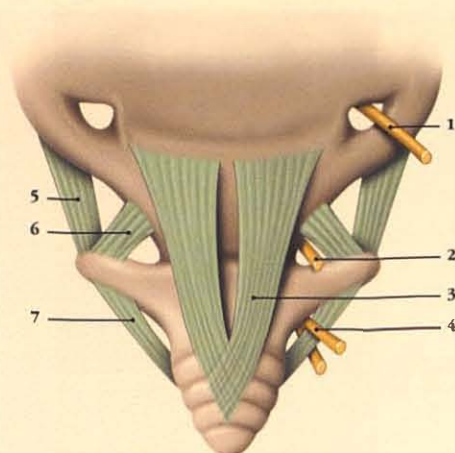


FIG. 10.54. Articulation sacro-coccygienne (vue antérieure)

- |   |   |
|---|---|
| 1. r. ventral du n. sacral S4                       | 6. faisceau moyen du lig. sacro-coccygien latéral |
| 2. 5 <sup>e</sup> n. sacral                         | 7. lig. coccygien latéral                         |
| 3. lig. sacro-coccygien ventral                     |   |
| 4. n. coccygien                                     |   |
| 5. faisceau latéral du lig. sacro-coccygien latéral |   |

Les ligaments ilio-lombaires unissent les processus transverses de L4 et L5 à la partie latérale du sacrum.

### 3 | Articulation sacro-coccygienne (fig. 10.53 et 10.54)

C'est une symphyse unissant l'apex du sacrum et la base du coccyx.

Les surfaces articulaires sont elliptiques à grand axe transversal.

Elles sont unies par un fibro-cartilage dans 30 % des cas.

#### a) Les ligaments sacro-coccygiens dorsaux

Chaque ligament s'insère sur le bord supérieur du hiatus sacral et se divise en deux faisceaux :

- le ligament sacro-coccygien dorsal superficiel, médian, se fixe sur l'apex du coccyx ;
- le ligament sacro-coccygien dorsal profond se fixe sur la face antérieure de la première vertèbre coccygienne.

#### b) Les ligaments sacro-coccygiens ventraux

Chaque ligament unit par ses fibres directes et croisées les faces antérieures du sacrum et du coccyx.

#### c) Les ligaments sacro-coccygiens latéraux

Chaque ligament présente deux faisceaux, médial et latéral, en forme de V. Il unit le processus transverse du coccyx à la corne et au bord latéral du sacrum.

### 4 | Articulations intercoccygiennes<sup>23</sup>

Ce sont des symphyse unissant les vertèbres coccygiennes entre elles. Elles s'ossifient après 40 ans.

## C | ANATOMIE FONCTIONNELLE

Outre sa fonction protectrice, la colonne vertébrale assure deux fonctions essentielles, statique et cinétique.

### 1 | Colonne vertébrale statique

La colonne vertébrale est un ensemble polyphasique faisant alterner des phases rigides, les corps vertébraux, et des phases souples, les disques intervertébraux. Les contraintes de compression et de tension transmises par la phase osseuse se répartissent et s'épuisent progressivement dans chaque interphase discale.

#### a) Rôle des courbures

La présence des courbures alternées multiplierait par dix sa résistance à la compression. Théoriquement, conformément à la loi de Euler, cette résistance est

23. Ancien.: articulations médio-coccygiennes.

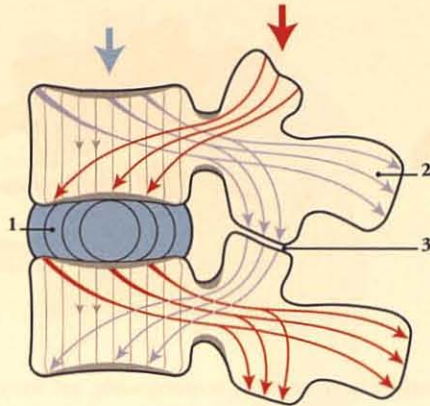


FIG. 10.55. Transmission et dispersion des contraintes de pression au niveau des vertèbres

1. disque intervertébral
2. processus épineux
3. articulation zygapophysaire

proportionnelle au carré du nombre de courbures ( $n$ ) plus un, soit  $R = n^2 + 1 = 10$ .

La morphologie des courbures influe sur la fonction rachidienne, comme l'a montré A. Delmas qui distingue deux types rachidiens :

- *Le type rachidien dynamique*, caractérisé par des courbures faibles et une colonne flexible, favorisant le déplacement du centre de gravité et une bonne activité motrice.
- *Le type rachidien statique* possède des courbures accentuées et plus de stabilité.

#### b) Adaptation du corps vertébral (fig. 10.55)

Le corps vertébral peut supporter d'importantes charges atteignant 600 kg (A. Delmas).

Les corps vertébraux s'adaptent localement aux contraintes de pression en augmentant de volume et de surface, de haut en bas.

Comme dans tous les os, l'organisation architecturale des trabécules osseuses de la vertèbre permet la dispersion des contraintes vers le disque intervertébral, mais aussi vers les processus articulaires, épineux et transverses.

Au niveau de ces dernières, l'équilibre est assuré par les contre-pressions des muscles qui s'y insèrent.

#### c) Adaptation du disque intervertébral (fig. 10.56)

Le disque est un matériau composite d'une grande efficacité mécanique. Il est amortisseur et répartiteur des pressions.

- **Le noyau pulpeux** supporte 75 % des contraintes de pression. Gélatineux et riche en eau, il est déformable mais incompressible.

– *Sous la pression verticale*, il s'écrase, perdant son capital aqueux, qui s'épanche dans les corps vertébraux.

La fuite aqueuse s'accompagne d'une perte de hauteur qui se traduit pour l'ensemble de la colonne vertébrale par une diminution de 2 cm le soir pour un individu.

La nuit, en décubitus, le nucléus se réhydrate par imbibition.

La pression verticale se répartit dans le noyau pulpeux selon deux composantes latérales, centrifuges vers l'anneau fibreux.

– *Au cours des mouvements*, il peut se déplacer légèrement en avant, dans l'extension, en arrière dans la flexion, et latéralement, dans l'inclinaison latérale (fig. 10.57).

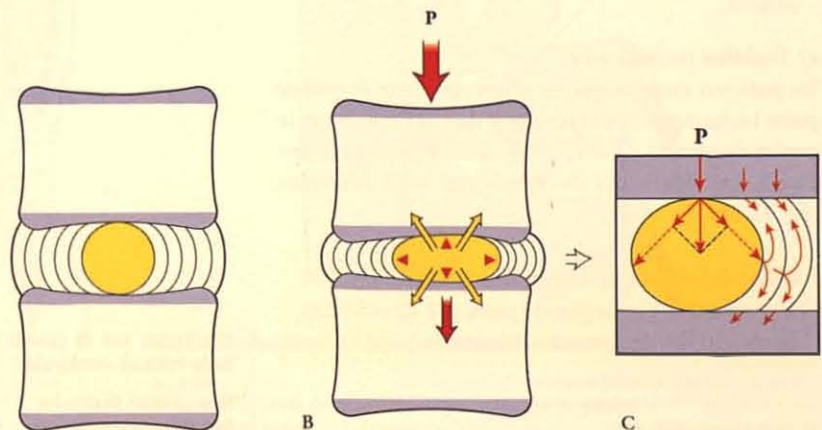
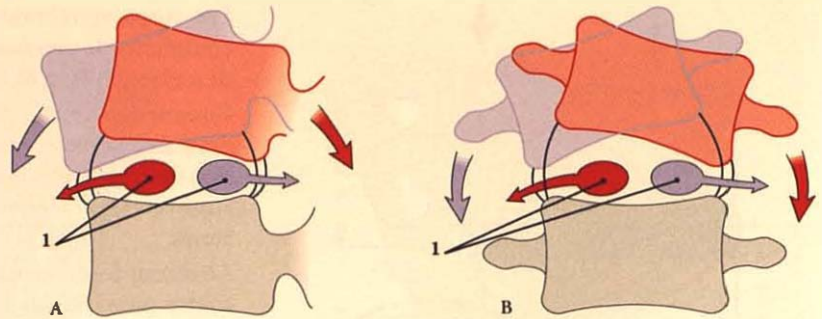


FIG. 10.56. Adaptation du disque intervertébral

- A. au repos (absence de contrainte)
- B. effet des contraintes de pression (P)
- C. épuisement des pressions dans les interfaces lamellaires

FIG. 10.57. Déplacements du noyau pulpeux du disque intervertébral (1) au cours des mouvements

- A. flexion (en bleu)  
 extension (en rouge)  
 B. inclinaison latérale



• L'**anneau fibreux** est un matériau polyphasique. Les forces verticales et centrifuges du noyau pulpeux s'épuisent dans les interphases de ses lamelles. L'obliquité et l'orientation opposée de ses fibres collagènes d'une lamelle à une autre accroissent sa résistance aux contraintes de flexion, de torsion et de cisaillement.

#### d) Adaptation mécanique du canal vertébral

Le canal vertébral, en dispersant en périphérie les contraintes, augmente la résistance de la colonne vertébrale au cours des mouvements. Les méninges et le liquide cérébro-spinal participent à l'amoindrissement des contraintes et protègent la moelle spinale.

• Au cours de l'*hyperflexion*, les formations neuroméningées se tendent et s'étirent. Le maximum d'étirement (30 %) se situe au niveau du myélocône L4 (R. Louis). Par ailleurs, l'apex du cône médullaire se déplace caudalement d'environ 10 mm.

Ce phénomène d'étirement explique la possibilité de paraplégie sans fracture.

• Au cours de l'*hyperextension*, les phénomènes s'inversent.

#### e) Stabilité rachidienne

En position anatomique de référence, l'axe de gravité passe normalement par les corps de C1, C6 et L3, et le centre de gravité du corps<sup>24</sup> est situé à 3 cm en avant de S2. Les ligaments ilio-fémoraux sont détendus (fig. 10.58).

En position debout de repos, la lordose lombaire se creuse ; la ligne de gravité passe par T9 et S3. Les ligaments ilio-fémoraux sont tendus.

• La *stabilité intrinsèque*, remarquable, est assurée à tous les niveaux par deux systèmes.  
 – Le triple appui, corporel et zygapophysaire. La cohésion de ce trépied est renforcée par les lames et pédicules vertébraux (fig. 10.59 et 10.60).

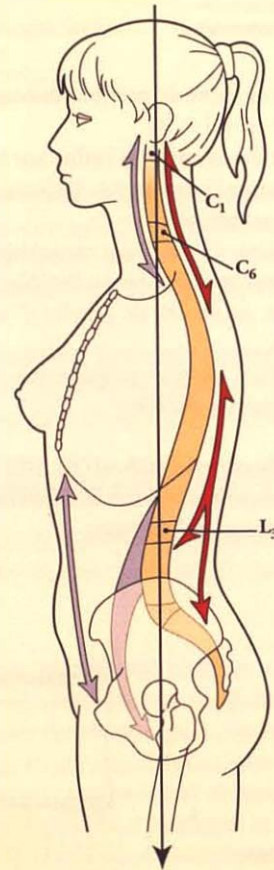


FIG. 10.58. Axe de gravité et stabilité musculaire de la colonne vertébrale

Bleu : muscle fléchisseur  
 Rouge : muscle extenseur

24. Voir statique de la tête.

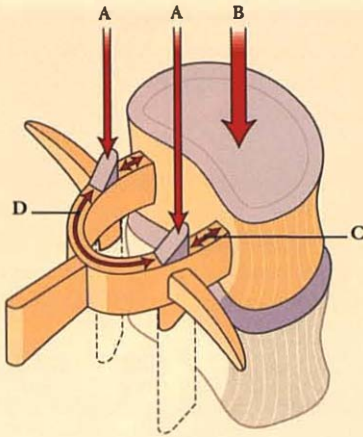


FIG. 10.59. Stabilité intrinsèque du rachis

A et B. appuis corporel (B) et zygapophysaires (A)  
C et D. cohésion du trépied

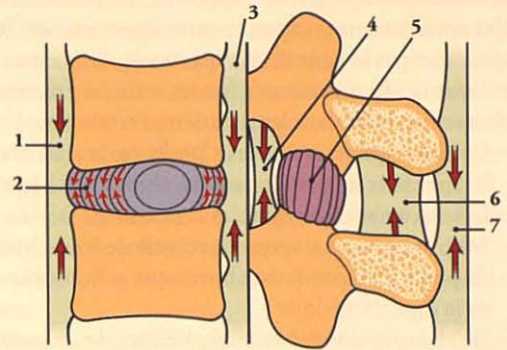


FIG. 10.60. Stabilité intrinsèque ligamentaire

- |  |                        |
|--|------------------------|
| 1. lig. longitudinal ant.                  | 4. lig. jaune          |
| 2. anneau fibreux du disque intervertébral | 5. art. zygapophysaire |
| 3. lig. longitudinal post.                 | 6. lig. interépineux   |
|  | 7. lig. supra-épineux  |

– Les solides amarres fibreuses : l’anneau fibreux, les ligaments longitudinaux antérieur et postérieur, jaunes, interépineux et supra-épineux (Steindler).

Les altérations de ces moyens de stabilité vertébrale engendreront de micro-mouvements pathologiques responsables d’algies.

- La stabilité extrinsèque est assurée par de faibles contractions des muscles érecteurs qui s’adaptent en permanence aux variations de posture (fig. 10.61).

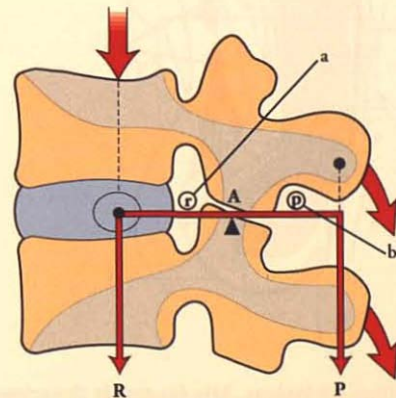
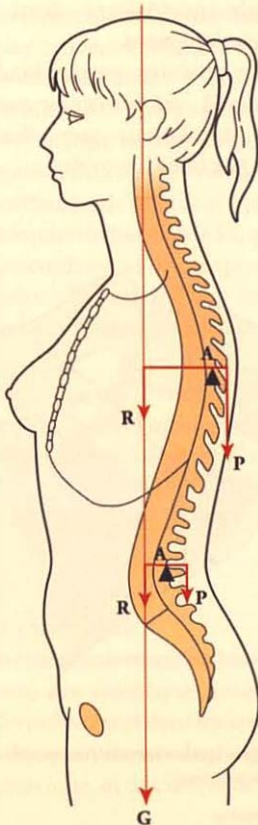


FIG. 10.61. Équilibre extrinsèque au niveau intervertébral

- |                                |  |
|--------------------------------|--|
| A. appui                       | P. puissance (muscles érecteurs du rachis) |
| R. résistance (poids du corps) | G. axe de gravité                          |
| a et b. bras de levier         |  |

L'équilibre à chaque niveau intervertébral relève d'un levier de premier genre. L'appui (A) siège au niveau des articulations zygapophysiales. La résistance (R), qui passe par la ligne de gravité, est équilibrée par la puissance (P) représentée par les muscles érecteurs du rachis, situés dans les gouttières vertébrales.

- Dans les régions cervicale et lombaire, la résistance R passe près ou dans le noyau pulpeux. Les bras de levier sont presque égaux et la puissance faible.
- Dans la région thoracique, la résistance R est amortie par la pression intra-thoracique et la souplesse de la cage thoracique.
- Dans la région abdominale, l'effort des muscles érecteurs est soulagé par la pression abdomino-pelvienne, qui joue le rôle d'un « ballon amortisseur » des pressions supra-diaphragmatiques (fig. 10.62).

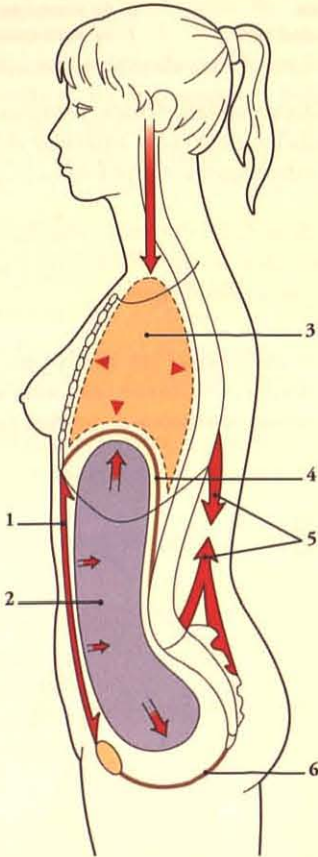


FIG. 10.62. Équilibre extrinsèque. Rôle des cavités thoracique et abdominale

- |                              |                                |
|------------------------------|--------------------------------|
| 1. m. de la paroi abdominale | 4. diaphragme                  |
| 2. pression intra-abdominale | 5. muscles érecteurs du rachis |
| 3. pression intra-thoracique | 6. paroi pelvi-périnéale       |

Une paroi abdomino-pelvienne de bonne tonicité permet une augmentation de la pression du « ballon amortisseur », qui s'oppose plus efficacement aux contraintes verticales.

Toute myopathie dégénérative de ces muscles sera à l'origine d'une instabilité intervertébrale qui induira à la longue des lésions articulaires. La thérapeutique de ces algies réactionnelles sera le renforcement fonctionnel des muscles érecteurs.

f) Statique lombo-sacrée (fig. 10.63 et 10.64)

Dans la station érigée, le poids du corps P, passant par l'articulation lombo-sacrée, se divise en deux forces A et B.

- La force A de glissement, parallèle à la face supérieure de S1, est supportée par les butées zygapophysiales de la vertèbre S1. À ce niveau, la force A donne deux composantes, dont l'une, A1, perpendiculaire à la surface articulaire des processus, est transmise au sacrum. L'autre composante A2 est équilibrée par la chaîne musculo-ligamentaire lombo-sacrée postérieure dont l'orientation s'adapte mécaniquement.
- La force B de pression, perpendiculaire à la face supérieure de S1, est transmise par le sacrum à travers les articulations sacro-iliaques, aux os coxaux, puis aux têtes fémorales.

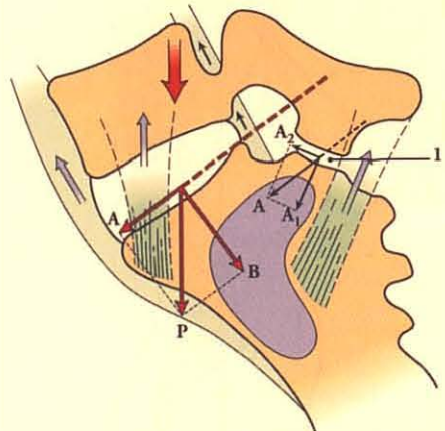


FIG. 10.63. Statique lombo-sacrée (composantes des contraintes de pression)

- 1. butée zygapophysaire

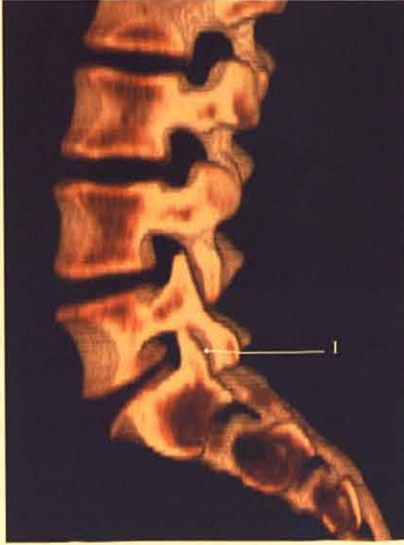


FIG. 10.64. Butée zygapophysaire S1 (1) Coupe TDM sagittale (cliché Dr T. Diesce)

L'équilibre est assuré par un levier de premier genre, dont l'appui est le noyau pulpeux du disque lombosacral. Les forces musculaires de stabilisation comprennent les muscles érecteurs mais aussi les muscles ilio-soas et droits de l'abdomen.

Toute augmentation de la charge du bras de levier ventral entraîne, soit la contraction des muscles érecteurs, soit l'augmentation du bras de levier dorsal, qui se traduit par l'accentuation de la lordose lombaire. Celle-ci augmente l'obliquité du plateau de S1, qui entraîne une diminution des contraintes de compression au niveau de S1. Par contre, elle entraîne une augmentation de l'effort des haubans musculo-tendineux postérieurs.

Chez la femme enceinte et chez l'obèse, l'augmentation des contraintes ventrales (utérus gravide, surcharges graisseuses...) accentue la lordose lombaire et entraîne l'accroissement des forces d'extension, d'où la fréquence des lombalgies.

## 2 | Colonne cinétique

Chaque mouvement intervertébral associe simultanément au niveau des symphyses intervertébrales un *mouvement de roulement* et dans les articulations zygapophysiales, des *mouvements de glissement* au niveau cervical et thoracique, et des *rotations* au niveau lombaire.

### a) L'aspect biomécanique (fig. 10.65)

Au cours d'un mouvement, les symphyses intervertébrales deviennent les *centres du mouvement*. Les contraintes discales peuvent devenir considérables avec une importante sollicitation musculaire.

L'équilibre est assuré, à chaque niveau et à chaque instant du mouvement, par un levier de premier genre; l'appui A étant le noyau pulpeux, la résistance R, les contraintes supérieures, et la puissance P, les muscles du dos dans la flexion, les muscles ventraux, dans l'extension, et les muscles contro-latéraux, dans l'inclinaison.

Ainsi, dans la flexion, le bras de levier ventral (a), augmente et majore la puissance et la contrainte au niveau de l'appui.

- *Exemple* : chez un sujet de 60 kg, la somme du poids de la tête, du tronc et des deux membres supérieurs, est d'environ 37 kg (Braune et Fischer).

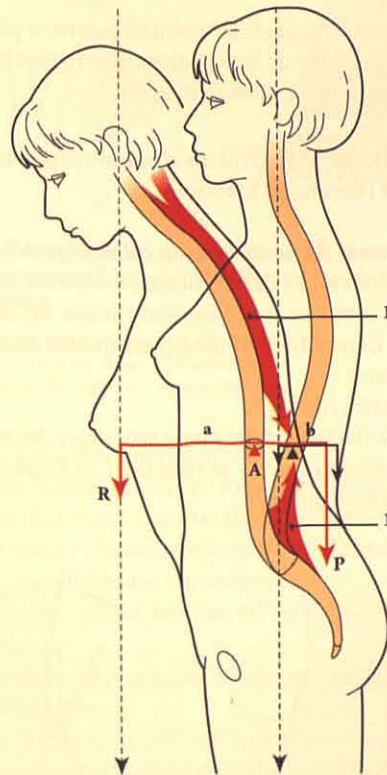


FIG. 10.65. Équilibre au cours de la flexion

- |                                    |  |
|------------------------------------|--|
| A. point d'appui                   | R. résistance (poids de la partie supérieure du corps) |
| P. puissance musculaire            |  |
| a. bras de levier de la résistance |  |
| b. bras de levier de la puissance  | 1. mm. extenseurs du rachis                            |



En station debout, si ce sujet se penche légèrement en avant avec une ligne de gravité située à 2 fois la longueur du bras de levier, on peut déduire que :

- la puissance (P) sera de 74 kg ( $37 \times 2$ )
- et la contrainte en A, somme de R + P, sera de 111 kg ( $74+37$ ). Si le sujet prend un paquet de 10 kg, la contrainte au niveau de l'appui sera majorée de 30 kg, soit un total de 141 kg sur le disque.

En conclusion, plus le sujet se penche, plus les muscles érecteurs sont sollicités, et plus le disque vertébral est comprimé et refoulé en arrière, favorisant la hernie discale et la compression du nerf spinal.

#### b) Les mouvements

L'amplitude des mouvements est plus faible en position debout, car le sujet doit maintenir son équilibre. Par ailleurs, le bilan articulaire chiffré est difficile. Seules les mesures radiologiques sont fiables.

En clinique, l'étude de la mobilité passive a plus d'intérêt que celle de la mobilité active moins fiable, en raison de facteurs personnels.

L'amplitude des mouvements diminue rapidement avec l'âge et l'absence d'exercice.

c) **Mouvements d'ensemble de la colonne vertébrale**  
Chaque mouvement de la colonne vertébrale est la somme de mouvements intervertébraux de faible amplitude. L'amplitude totale des mouvements actifs est en moyenne :

- pour la flexion, de 110°.

Lorsque la flexion atteint un certain degré, les muscles érecteurs du rachis se relâchent, et l'effort est assuré par les ligaments;

En pratique, la flexion peut être estimée par la distance doigts-sol; le sujet, sans plier les genoux, essaie de toucher les pieds de ses doigts. Elle peut être aussi appréciée par le test de Schöber : la ligne de Schöber, longue de 11 cm<sup>25</sup>, est tracée sur les processus épineux, depuis le niveau des fossettes sacrales latérales; son extrémité supérieure correspond habituellement à L3. En flexion, la ligne de Schöber augmente de 5 cm, et en extension, diminue de 1,5 cm (fig. 10.66).

- pour l'extension, de 35°, avec pour extrême 145° pour les sujets très souples (fig. 10.67 et 10.68);
- pour l'inclinaison latérale totale, de 75° de chaque côté. Elle est de 50° pour la colonne thoracolumbaire;

Pour immobiliser le pelvis, elle peut être évaluée en position assise en califourchon. En pratique, on l'estime par la distance doigts-sol. Le sujet s'incline avec la main restant au contact de la cuisse.

- pour la rotation, de 90° de chaque côté;

Durant la première moitié du cycle de la marche, la rotation s'effectue dans un sens au-dessous de T6, et dans un sens opposé au-dessous de T8.

- pour la circumduction, le corps décrit un cône.

25. Classiquement, la ligne de Schöber mesure 10 cm et débute à environ 1 cm au-dessous du niveau des fossettes sacrales latérales.

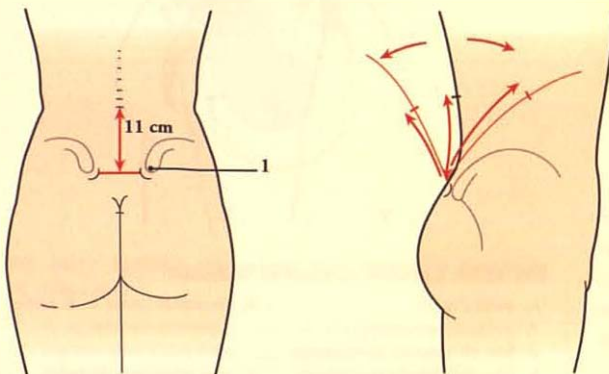


FIG. 10.66. Ligne de Schöber

1. fossette sacrale latérale

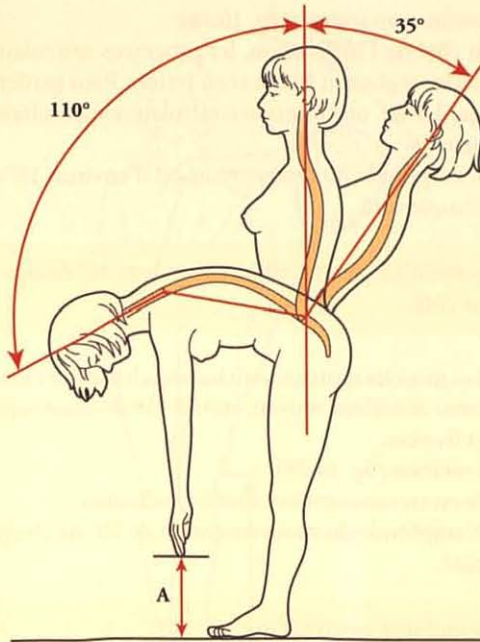


FIG. 10.67. Flexion-Extension du rachis distance doigts-sol (A)

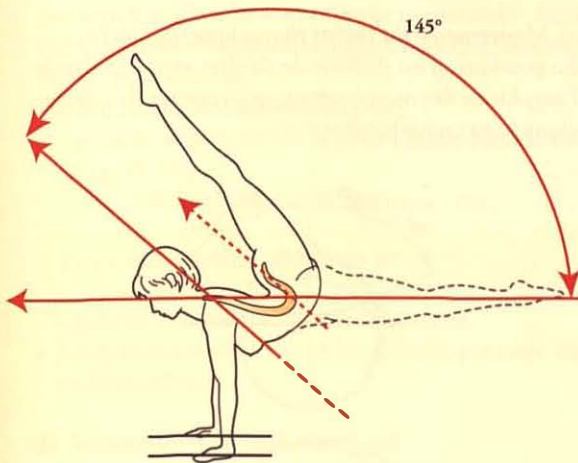


FIG. 10.68. Extension extrême du rachis

#### d) Mouvements du rachis cervical<sup>26</sup>

C'est la partie la plus mobile de la colonne vertébrale. Il est cliniquement difficile de dissocier ses mouvements de ceux de l'articulation crânio-rachidienne.

Les fractures du rachis cervical relèvent des mouvements forcés, et tout particulièrement de la succession de l'hyperflexion et de l'hyperextension. Brusque et rapide, en coup de fouet ou « coup de lapin » (fig. 10.69).

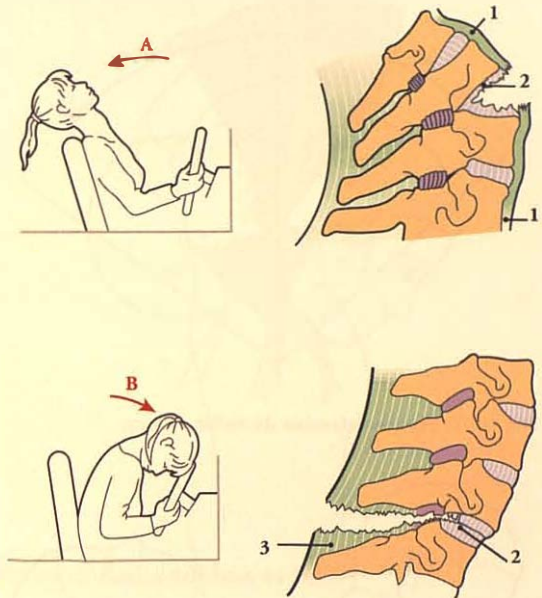


FIG. 10.69. Lésions de l'hyperextension (A) et de l'hyperflexion (B) au cours d'accidents de la conduite automobile

1. rupture du lig. longitudinal ant.
2. dislocation du disque intervertébral
3. rupture des ligaments supra et interépineux

#### • Flexion-extension (fig. 10.70)

Dans la flexion, le corps roule sur le disque en avant, tandis que les processus articulaires glissent en haut et en avant. Dans l'extension, c'est l'inverse.

– L'amplitude des mouvements

La flexion est d'environ 40°, et l'extension, de 50°.

En mobilité passive, la flexion est de 70° et l'extension de 80°.

En clinique, l'appréciation de la flexion-extension repose sur la mesure de la distance menton-sternum (fig. 10.71).

26. Pour les mouvements de l'articulation crânio-vertébrale, voir le chapitre concerné.

– Les muscles moteurs

Les muscles fléchisseurs sont les muscles long du cou, scalène antérieur et sterno-cléido-mastoïdien.

Les muscles extenseurs sont les muscles splénius du cou et érecteurs du rachis cervical.

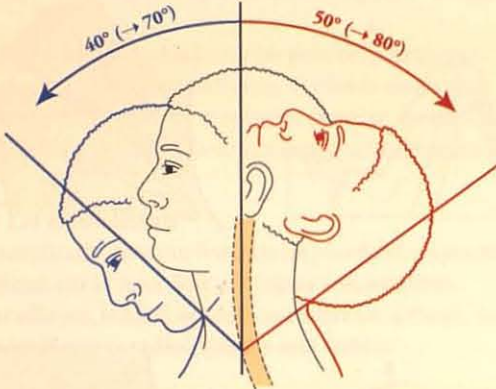


FIG. 10.70. Flexion-extension du rachis cervical

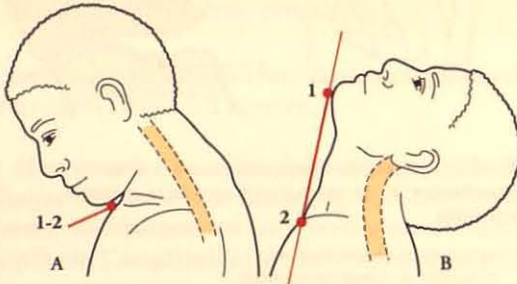


FIG. 10.71. Distance menton-sternum

- A. flexion
- B. extension
- 1. menton
- 2. sternum

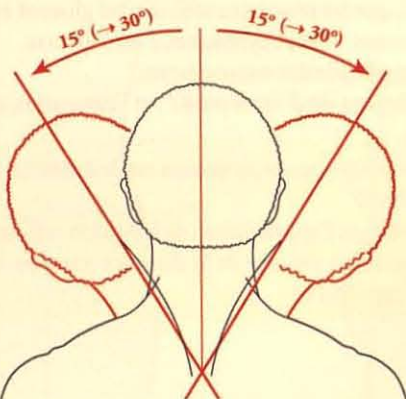


FIG. 10.72. Inclinaison latérale du rachis cervical

• L'inclinaison latérale (fig. 10.72)

Du côté de l'inclinaison, les processus articulaires inférieurs glissent en bas et en arrière. Pour garder le regard droit, une rotation controlatérale simultanée a lieu.

– L'amplitude du mouvement est d'environ 15° de chaque côté.

En mobilité passive, elle est d'environ 30° de chaque côté.

– Les muscles moteurs sont les muscles scalène antérieur et scalène moyen, sterno-cléido-mastoïdien et trapèze.

• La rotation (fig. 10.73)

Elle est très souvent associée à l'inclinaison.

– L'amplitude du mouvement est de 50° de chaque côté.

En mobilité passive, elle est de 80°.

– Les muscles moteurs sont les muscles splénius du cou et sterno-cléido-mastoïdien.

e) Mouvements du rachis thoracique (fig. 10.74)

En pratique, il est difficile de chiffrer avec exactitude l'amplitude des mouvements propres au rachis thoracique et au rachis lombaire.

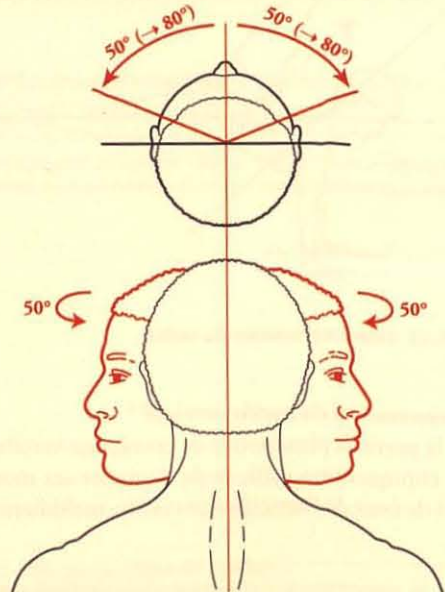


FIG. 10.73. Rotation du rachis cervical

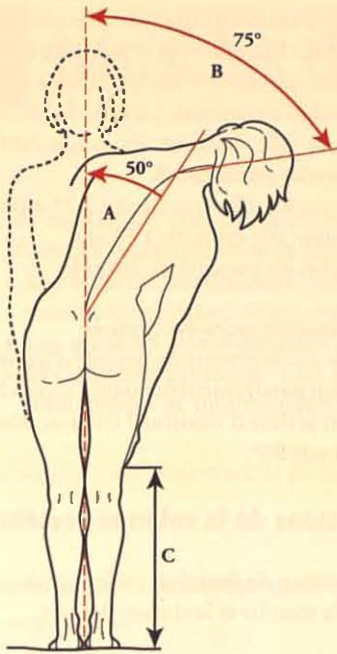


FIG. 10.74. Inclinaison latérale du rachis thoracique

Les vertèbres T5 à T9 sont presque immobiles<sup>27</sup>. Ceci réduit les interférences thoraciques sur les mouvements cardio-pulmonaires.

- L'amplitude des mouvements est :
  - pour la flexion, de 30° et pour l'extension, de 40° (fig. 10.75);
  - pour l'inclinaison, de 30° de chaque côté;

En mobilité passive, elle est de 40°.

- pour la rotation, de 20° de chaque côté.
- Les muscles moteurs sont les mêmes que ceux du rachis lombaire.

**f) Mouvements du rachis lombaire**

- La flexion-extension
  - L'amplitude de la flexion est d'environ 40°, et de l'extension, de 30°.

En mobilité passive, elle est de 45° pour chaque mouvement.

- Les muscles fléchisseurs sont les muscles droit de l'abdomen et ilio-pectoraux.

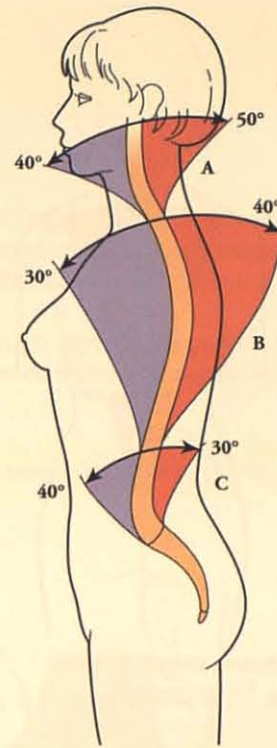


FIG. 10.75. Flexion-Extension du rachis

- A. partie cervicale
- B. partie thoracique
- C. partie lombaire

- Les muscles extenseurs sont les muscles érecteurs du rachis.

Partant de la flexion complète, les muscles grand fessier et ischio-jambiers sont des extenseurs importants.

- L'inclinaison latérale (fig. 10.76)
  - Elle s'accompagne d'une certaine rotation simultanée.
  - L'amplitude du mouvement est de 20° de chaque côté.

En mobilité passive, elle est de 40°.

- Les muscles moteurs sont les muscles obliques de l'abdomen, carré des lombes et grand psoas.

- La rotation (fig. 10.77)
  - L'amplitude du mouvement est de 10° de chaque côté.

27. Situées en regard du cœur, ces vertèbres statiques sont parfois dénommées vertèbres cardiaques.

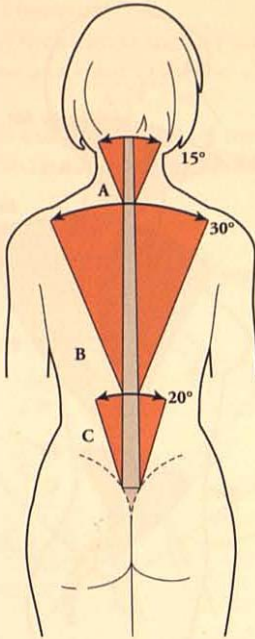


FIG. 10.76. Inclinaison latérale du rachis

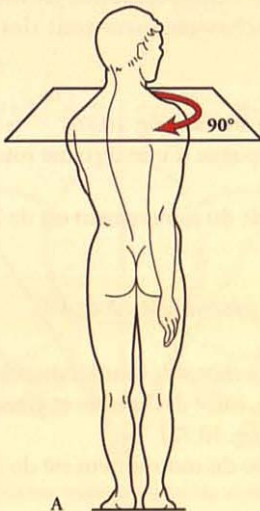
A. partie cervicale B. partie thoracique C. partie lombaire

En mobilité passive, elle est de 20°.

– Les muscles moteurs sont les muscles rotateurs, multifides et obliques de l'abdomen.

**g) Mouvements lombo-sacraux**

La mobilité de l'articulation lombo-sacrale est très limitée en raison de la puissance des ligaments ilio-



lombaires. C'est essentiellement une zone de transition, une assise sur laquelle pèse le poids du tronc.

- La flexion-extension a une amplitude d'environ 18°. En début d'extension, lorsque la colonne est en flexion, le rôle des muscles ischio-jambiers et du grand fessier est essentiel.
- L'inclinaison latérale se limite à 7° environ chez le sujet jeune; elle est nulle à 50 ans.
- La rotation est presque inexistante.

**h) Mouvements sacro-coccygiens**

Il s'agit de mouvements de bascule d'avant en arrière. Il se produit passivement pendant l'accouchement une bascule en arrière d'environ 2 cm avec une amplitude maximum de 95°.

**3 | Positions de la colonne vertébrale**

a) La position de fonction est la position érigée permettant la marche et la station debout.

b) La position de repos est la position couchée avec réduction des lordoses. Le décubitus dorsal à plat avec les cuisses légèrement fléchies soulage le sujet qui souffre du dos.

c) La position de confort est la position assise, qui associe les positions de fonction et de repos.

Dans cette position, on note une atténuation de la lordose lombaire.

La position de confort est plus reposante lorsqu'il existe un appui antérieur des membres supérieurs (Keegan), ce qui diminue les contraintes des membres sur la colonne vertébrale.

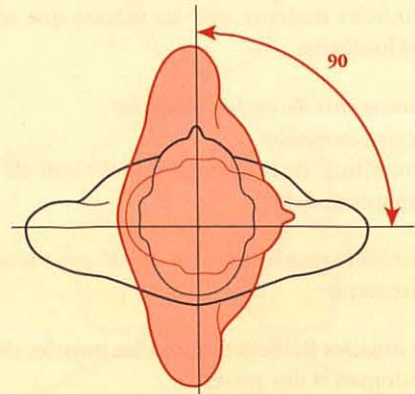


FIG. 10.77. Rotation générale du rachis

A. vue dorsale B. vue supérieure

# 11

## Muscles du dos

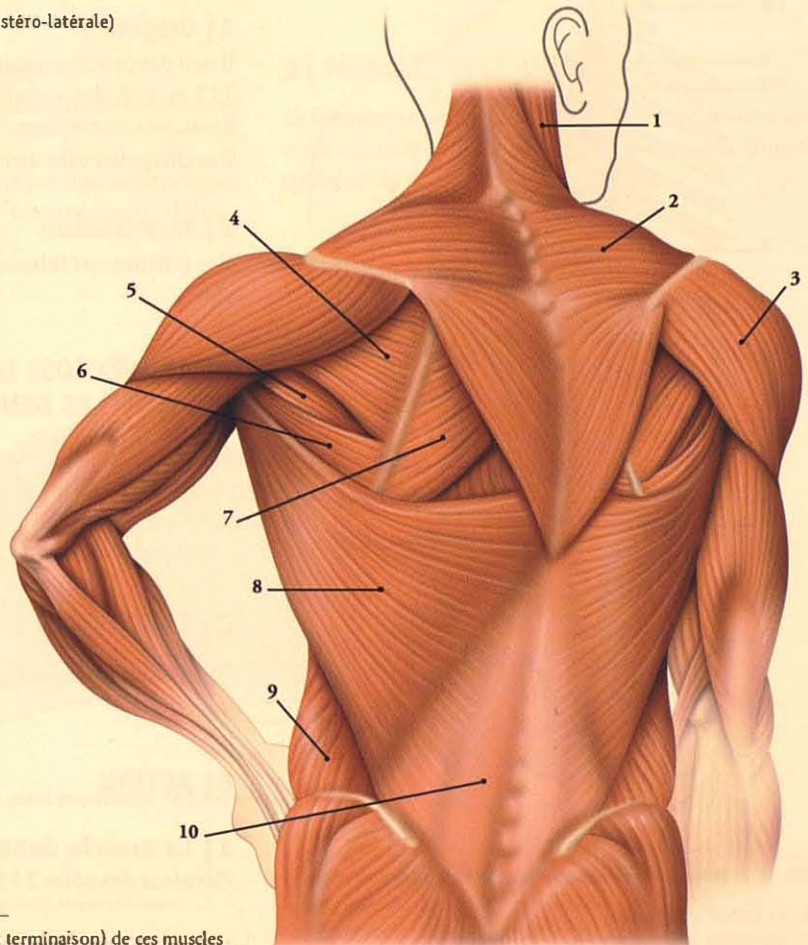
Les muscles du dos, situés entre la peau épaisse du dos et la colonne vertébrale, ont une importance capitale dans la station érigée. Ils se répartissent en trois groupes superposés :

- **Les muscles superficiels** : les muscles trapèze, grand dorsal, élévateur de la scapula, petit rhomboïde et grand rhomboïde (fig. 11.1).
- **Les muscles intermédiaires** : les muscles dentelés postéro-supérieur et postéro-inférieur.
- **Les muscles profonds** : les muscles splénius, érecteurs du rachis, transverso-épineux, interépineux et intertransversaires.

L'adage classique « mauvais muscles du tronc, mauvais rachis » est souvent confirmé en pratique clinique.

FIG. 11.1. Muscles du tronc (vue postéro-latérale)

1. m. sterno-cléido-mastoïdien
2. m. trapèze
3. m. deltoïde
4. m. infra-épineux
5. m. petit rond
6. m. grand rond
7. m. grand rhomboïde
8. m. grand dorsal
9. m. oblique ext.
10. fascia thoraco-lombaire



1. **Variations.** Les insertions (origine et terminaison) de ces muscles profonds sont variables. Elles peuvent intéresser la vertèbre sus- ou sous-jacente à celles habituellement décrites dans le texte.

## 11.1 MUSCLES INTERMÉDIAIRES DU DOS

Ils comprennent deux muscles larges et minces, unis par une aponévrose intermédiaire<sup>2</sup>, les muscles dentelés postéro-supérieur et postéro-inférieur (fig. 11.2).

2. C'est le vestige de la partie intermédiaire du muscle dentelé postérieur de certains mammifères.

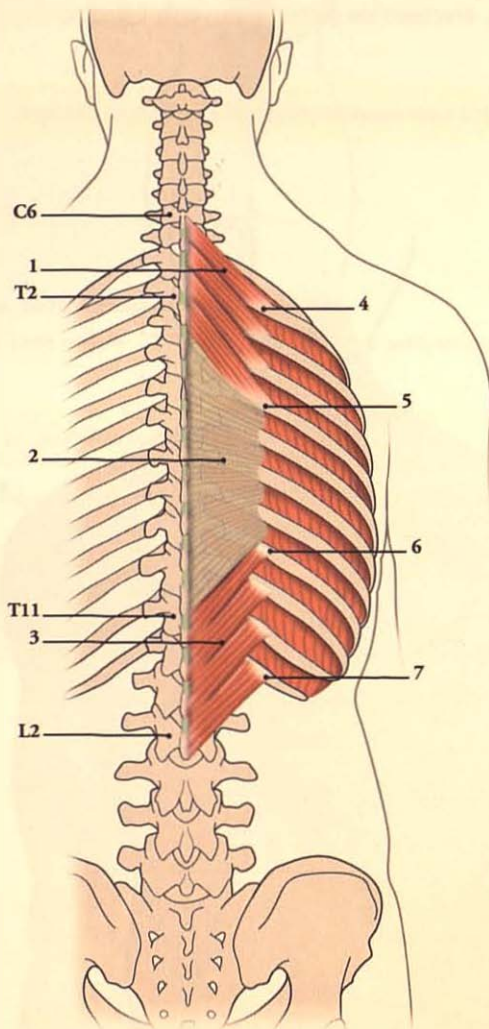


FIG. 11.2. Muscles dentelés postérieurs (vue postérieure)

- |  |                         |
|--|-------------------------|
| 1. m. dentelé postéro-sup.                         | 4. 2 <sup>e</sup> côte  |
| 2. aponévrose intermédiaire des mm. dentelés post. | 5. 5 <sup>e</sup> côte  |
| 3. m. dentelé postéro-inf.                         | 6. 9 <sup>e</sup> côte  |
|  | 7. 12 <sup>e</sup> côte |

### A | MUSCLE DENTELÉ POSTÉRO-SUPÉRIEUR

#### 1 | Origine

Il naît des processus épineux des vertèbres cervicales C6 et C7, des vertèbres thoraciques T1 et T2, et des ligaments supra-épineux correspondants. Il se dirige latéralement et en bas.

#### 2 | Terminaison

Il se termine sur la face externe des côtes 2 à 5, en avant des angles costaux.

### B | MUSCLE DENTELÉ POSTÉRO-INFÉRIEUR

#### 1 | Origine

Il naît des processus épineux des vertèbres thoraciques T11 et T12, des vertèbres lombaires L1 et L2, et des ligaments interépineux correspondants.

Il se dirige latéralement et en haut.

#### 2 | Terminaison

Il se termine sur le bord inférieur des quatre dernières côtes.

### C | APONÉVROSE INTERMÉDIAIRE DES MUSCLES DENTELÉS POSTÉRIEURS

Elle se fixe sur les processus épineux des vertèbres thoraciques T3 à T10, les ligaments supra-épineux correspondants, la face externe des côtes 6 à 8, et les bords correspondants des muscles dentelés postérieurs.

### D | INNERVATION

Ils sont innervés par les nerfs intercostaux correspondants.

### E | ACTION

1 | Le muscle dentelé postéro-supérieur est élévateur des côtes 2 à 5, et inspirateur.

2 | Le muscle dentelé postéro-inférieur est abaisseur des quatre dernières côtes, et expirateur.

## 11.2 MUSCLES PROFONDS DU DOS

Ils forment deux masses musculo-tendineuses symétriques s'étendant du sacrum au crâne et situées dans les gouttières vertébrales.

Tous ces muscles profonds sont innervés par les *rameaux dorsaux des nerfs spinaux*.

### A | FASCIA THORACO-LOMBAIRE

Le fascia thoraco-lombaire recouvre les muscles profonds du tronc. Il se continue avec la lame prévertébrale du fascia cervical.

#### 1 | Dans la région thoracique

Il est mince et se fixe *médialement*, sur les processus épineux des vertèbres thoraciques, et *latéralement*, sur les angles costaux.

#### 2 | Dans la région lombaire

Il est épais et enveloppe la masse commune des muscles érecteurs du rachis.

a) *Latéralement*, il est constitué par une lame unique, épaisse, origine des muscles transverse et oblique interne de l'abdomen (fig. 11.3).

b) *Médialement*, il se divise en trois lames, postérieure, moyenne et antérieure.

- La *lame postérieure*, superficielle, se fixe sur les processus épineux des vertèbres lombaires, les ligaments supra-épineux, la crête sacrale médiane et le tiers postérieur de la crête iliaque.
- La *lame moyenne* s'interpose entre les muscles érecteurs du rachis et le muscle carré des lombes, pour se fixer sur l'apex des processus transverses des vertèbres lombaires, la douzième côte et le ligament lombo-costal.
- La *lame antérieure*, profonde, recouvre le muscle carré des lombes et se fixe sur les processus transverses des vertèbres lombaires.

### B | MUSCLES SPLÉNIUS (fig. 11.4)

Ils forment un muscle large et épais à terminaison crâniale (muscle splénius de la tête) et cervicale (muscle splénius du cou).

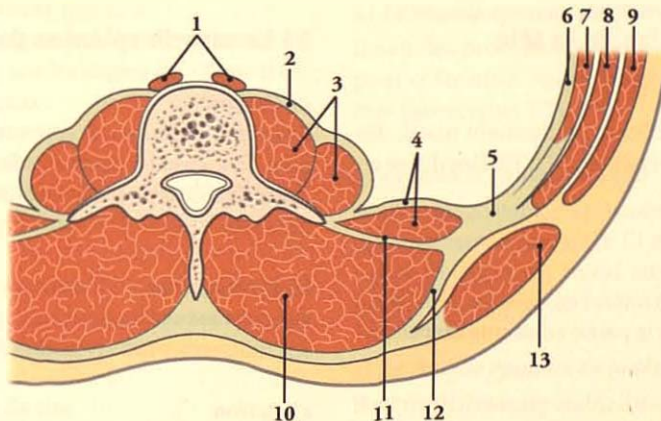


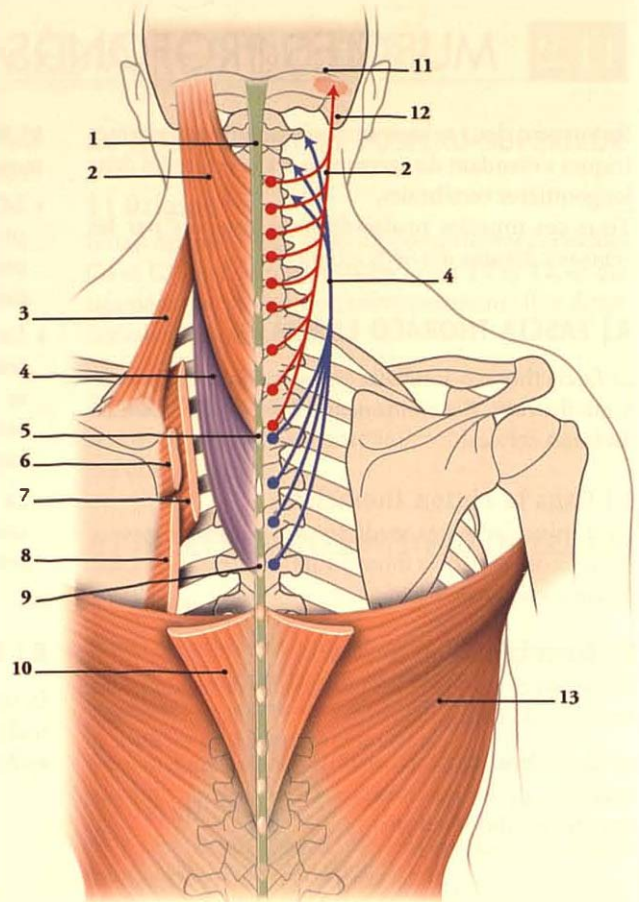
FIG. 11.3. Coupe transversale de la paroi postérieure de l'abdomen

- |  |   |
|--|---|
| 1. pitié du diaphragme   | 8. m. oblique int.                          |
| 2. fascia iliaca   | 9. m. oblique ext.                          |
| 3. m. grand psoas  | 10. mm. érecteurs du rachis (masse commune) |
| 4. m. carré des lombes et lame ant. du fascia thoraco-lombaire | 11. lame moyenne du fascia thoraco-lombaire |
| 5. fascia thoraco-lombaire                                     | 12. lame post. du fascia thoraco-lombaire   |
| 6. fascia transversalis  | 13. m. grand dorsal                         |
| 7. m. transverse   |   |



FIG. 11.4. Muscles splénius (vue postérieure)

1. lig. nuchal
2. m. splénius de la tête
3. m. élévateur de la scapula
4. m. splénius du cou
5. processus épineux de T3
6. m. petit rhomboïde
7. m. dentelé postéro-sup.
8. m. grand rhomboïde
9. processus épineux de T6
10. m. trapèze
11. ligne nuchale sup.
12. processus mastoïde
13. m. grand dorsal



## 1 | Le muscle splénius de la tête

### a) Origine

Il naît sur la moitié inférieure du ligament nuchal, des processus épineux des vertèbres C7 à T3. Il se dirige en haut et latéralement.

### b) Terminaison

Il se termine sur le tiers latéral en dessous de la ligne nuchale supérieure et sur la partie adjacente du processus mastoïde.

### c) Action

- La *contraction isolée* de chaque muscle entraîne l'extension, l'inclinaison latérale et la rotation homolatérale de la tête.
- La *contraction simultanée* des deux muscles étend la tête.

## 2 | Le muscle splénius du cou

### a) Origine

Il naît sur les processus épineux des vertèbres thoraciques T3 à T6 et les ligaments interépineux correspondants. Il contourne le bord latéral du muscle splénius de la tête.

### b) Terminaison

Il se termine sur les tubercules postérieurs des processus transverses des vertèbres C1 à C3.

### c) Action

Il renforce l'action du muscle splénius de la tête.

## C | MUSCLE ÉRECTEUR DU RACHIS

Il est constitué de trois muscles entrelacés : un latéral, le muscle iliocostal, un intermédiaire, le longissimus,

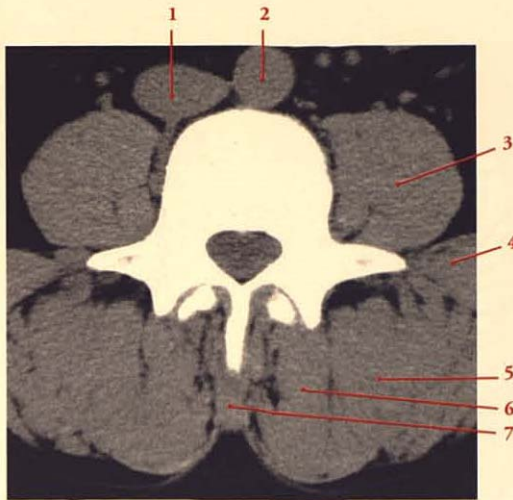


FIG. 11.5. Muscles du dos : coupe TDM axiale transverse au niveau de la vertèbre lombaire L3 (cliché Dr T. Diesce)

- |                        |                          |
|------------------------|--------------------------|
| 1. v. cave inf.        | 5. m. érecteur du rachis |
| 2. aorte               | 6. mm. multifides        |
| 3. m. grand psoas      | 7. m. interépineux       |
| 4. m. carré des lombes |                          |

et un médial, le muscle épineux. Ce dernier se situe uniquement dans les régions thoracique et cervicale. Dans la région lombaire, les muscles ilio-costal et longissimus sont indivisibles. Ils forment une *masse commune* épaisse enveloppée par le *fascia thoraco-lombaire* (fig. 11.5).

### 1 | Le muscle iliocostal (fig. 11.6)

Il s'étend de la crête iliaque aux dernières vertèbres cervicales en s'insérant sur les angles des côtes. Il est subdivisé en trois faisceaux :

#### a) Le muscle iliocostal des lombes

Il naît de la partie postérieure de la crête iliaque et se termine sur les six ou sept côtes inférieures.

#### b) Le muscle iliocostal du thorax<sup>3</sup>

Il unit les six côtes inférieures aux six côtes supérieures et au processus transverse de la vertèbre cervicale C7.

#### c) Le muscle iliocostal du cou

Il s'étend des six côtes supérieures aux tubercules postérieurs des processus transverses des vertèbres cervicales C3 à C6.

### 2 | Le muscle longissimus (fig. 11.7)

Il s'étend de la face dorsale du sacrum au crâne, en s'insérant sur les côtes, les processus transverses, épi-

neux et articulaires. Il est constitué de trois faisceaux :

#### a) Le muscle longissimus du thorax

Il naît sur la face dorsale du sacrum, les processus épineux, transverses et accessoires des vertèbres lombaires.

Il se termine sur les processus transverses des vertèbres thoraciques et la surface comprise entre l'angle et le tubercule des dix côtes inférieures.

#### b) Le muscle longissimus du cou<sup>4</sup>

Il naît des processus transverses des vertèbres thoraciques T1 à T5, et se termine sur les processus transverses des vertèbres cervicales C2 à C6.

#### c) Le muscle longissimus de la tête

Il naît des processus transverses des vertèbres thoraciques T1 à T5 et des processus articulaires des vertèbres cervicales C4 à C7.

Il se dirige obliquement en haut et latéralement pour se terminer sur le bord postérieur du processus mastoïde, sous l'insertion du splénius de la tête.

## 3 | Le muscle épineux

Il est constitué de trois faisceaux : les muscles épineux du thorax, du cou et de la tête.

#### a) Le muscle épineux du thorax

Il naît des processus épineux des vertèbres T11 à L2, pour se terminer sur les processus épineux des vertèbres thoraciques T3 à T9.

#### b) Le muscle épineux du cou

Muscle inconstant, il est tendu des processus épineux des vertèbres thoraciques T1 à T3 et de la partie inférieure du ligament nucal au processus épineux de l'axis.

#### c) Le muscle épineux de la tête

Il est médial et inséparable du muscle semi-épineux de la tête.

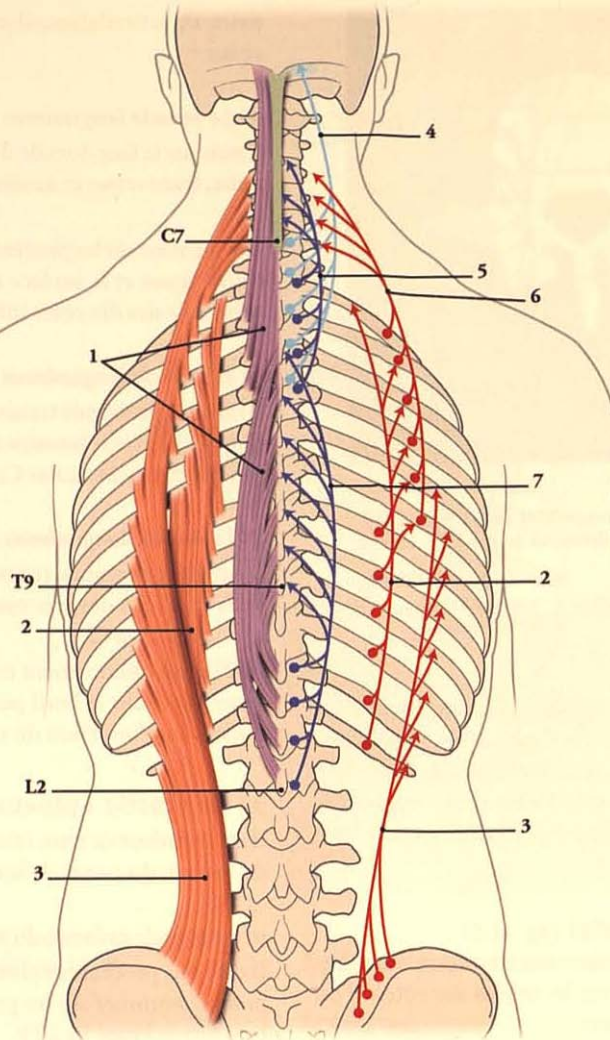
Il naît des processus épineux des vertèbres C7 à T4 et se termine entre les lignes nucales supérieure et inférieure près de la ligne médiane.

3. Ancien.: m. long costal.

4. Ancien.: m. transversaire du cou.

**FIG. 11.6. Muscles épineux et ilio-costal (vue postérieure)**

1. m. épineux
2. m. ilio-costal du thorax
3. m. ilio-costal des lombes
4. m. épineux de la tête
5. m. épineux du cou
6. m. ilio-costal du cou
7. m. épineux du thorax



#### 4 | Action

Par son tonus, le muscle érecteur du rachis assure l'équilibre du tronc pendant la station érigée et la marche. Sa contraction bilatérale assure l'extension de la colonne vertébrale, et sa contraction unilatérale, l'inclinaison latérale et la rotation du rachis.

### D | MUSCLES TRANSVERSO-ÉPINEUX

Ils sont tendus des processus transverses et articulaires aux processus épineux. Ils comprennent trois groupes : les muscles semi-épineux, multifides et rotateurs.

#### 1 | Le muscle semi-épineux

Il comprend trois faisceaux :

##### a) Le muscle semi-épineux du thorax

Il naît des processus transverses des vertèbres thoraciques T6 à T12 et se termine sur les processus épineux des vertèbres T1 à T6 (fig. 11.8).

##### b) Le muscle semi-épineux du cou

Il naît des processus transverses des vertèbres thoraciques T1 à T6 et se termine sur les processus épineux des vertèbres cervicales C2 à C7.

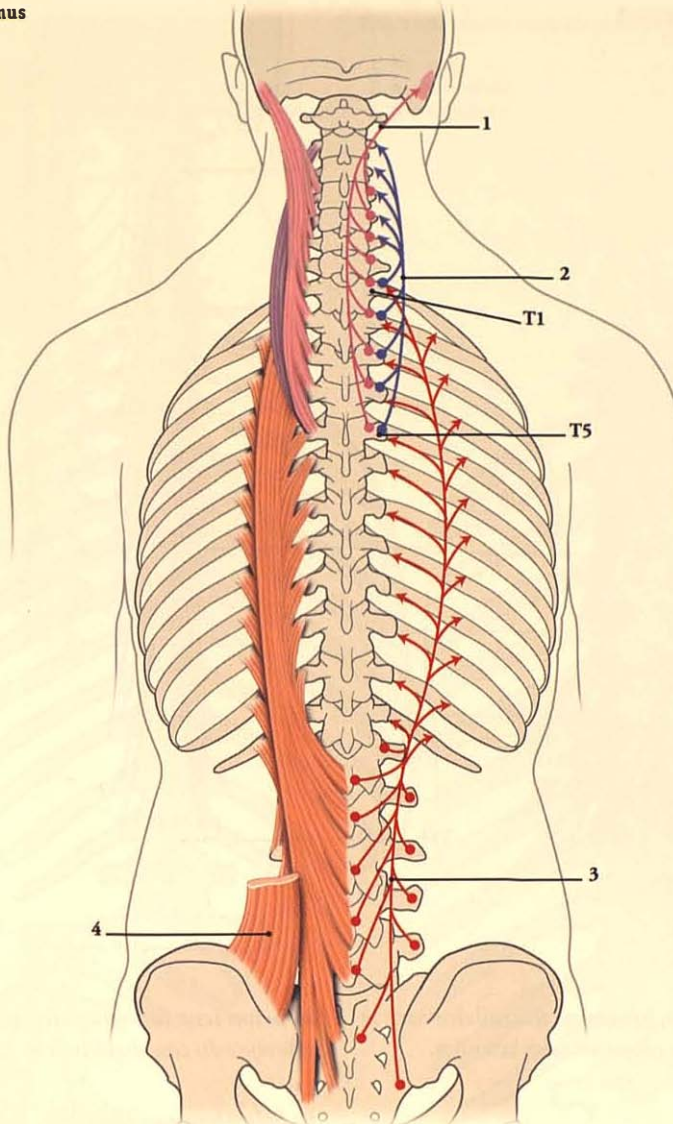
##### c) Le muscle semi-épineux de la tête<sup>5</sup> (fig. 11.9)

- Sa partie médiale naît des processus articulaires des vertèbres cervicales C3 à C6 et des processus épineux des vertèbres C7 et T1.

5. Ancien. : m. grand complexus, digastrique du cou.

FIG. 11.7. Muscle longissimus

1. m. longissimus de la tête
2. m. longissimus du cou
3. m. longissimus du thorax
4. m. ilio-costal



- Sa *partie latérale* naît des processus transverses des vertèbres C3 à T6.
- Son *ventre*, épais, avec une *intersection tendineuse*, est traversé par le rameau dorsal du 2<sup>e</sup> nerf cervical.
- Il se *termine* sur l'occipital, dans la partie médiale de la surface comprise entre les deux lignes nucales supérieure et inférieure.

#### d) Action

Sa contraction bilatérale étend la tête, et sa contraction unilatérale imprime à la tête un mouvement d'extension et d'inclinaison homolatérale.

## 2 | Les muscles multifides (fig. 11.10)

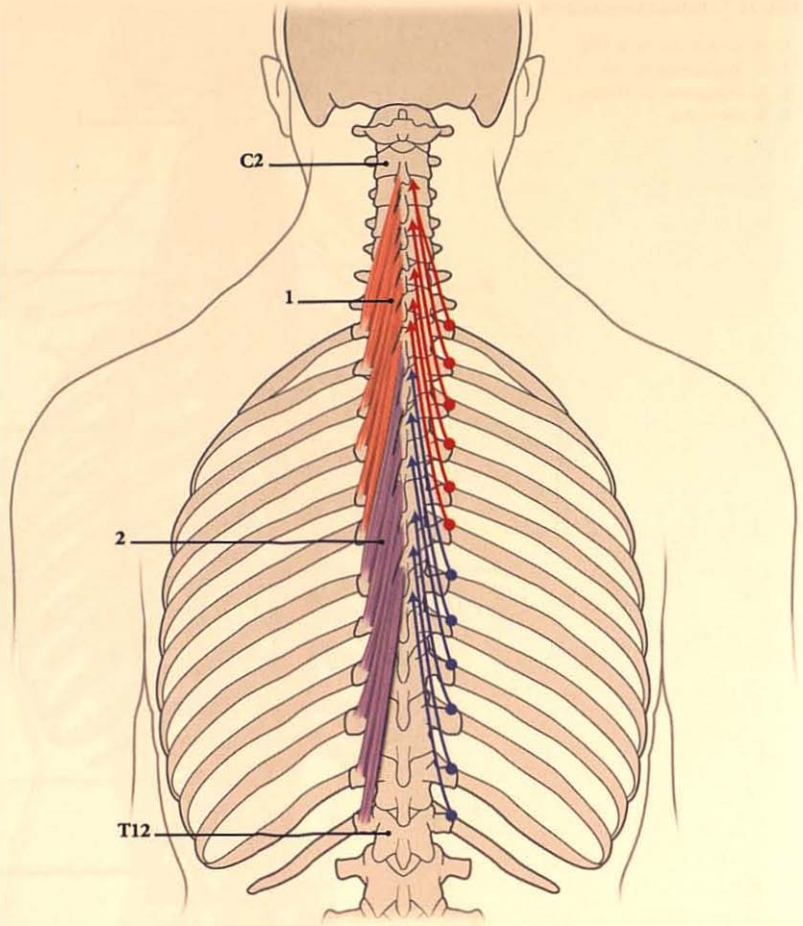
Chaque muscle est composé de deux ou trois faisceaux.

Souvent asymétriques, les muscles de même niveau sont différents à droite et à gauche. Dans la région sacrale, les faisceaux musculaires sont confondus; dans la région cervicale, le nombre des faisceaux musculaires diminue régulièrement.

#### a) Origine

Ils naissent chacun d'un processus articulaire dans la région cervicale, d'un processus transverse dans la

FIG. 11.8. Muscles semi-épineux du cou (1) et du thorax (2)



région thoracique, d'un processus mamillaire dans la région lombaire, et des crêtes sacrales latérales.

**b) Terminaison**

Les faisceaux se réunissent pour se fixer sur la face latérale du processus épineux d'une vertèbre sus-jacente à l'origine du premier faisceau musculaire.

**c) Action :** par leur contraction bilatérale, ils étendent la colonne vertébrale. Leur tonicité joue un rôle important dans l'équilibre au cours de la marche, et de la station érigée. Leur contraction unilatérale assure l'inclinaison homolatérale du rachis.

**3 | Les muscles rotateurs du rachis**

(fig. 11.11)

Ils sont profondément situés contre les lames vertébrales.

**a) Selon leur topographie,** on distingue les muscles rotateurs du cou, du thorax et des lombes.

**b) Selon leur morphologie,** on distingue :

- les muscles *courts rotateurs*, tendus d'un processus transverse à la racine du processus épineux de la vertèbre immédiatement sus-jacente;
- et les muscles *longs rotateurs*, tendus d'un processus transverse à la racine du processus épineux de la 2<sup>e</sup> vertèbre sus-jacente.

**c) Action**

- Leur contraction bilatérale étend le rachis et stabilise la posture.
- Leur contraction unilatérale incline et tord le rachis.

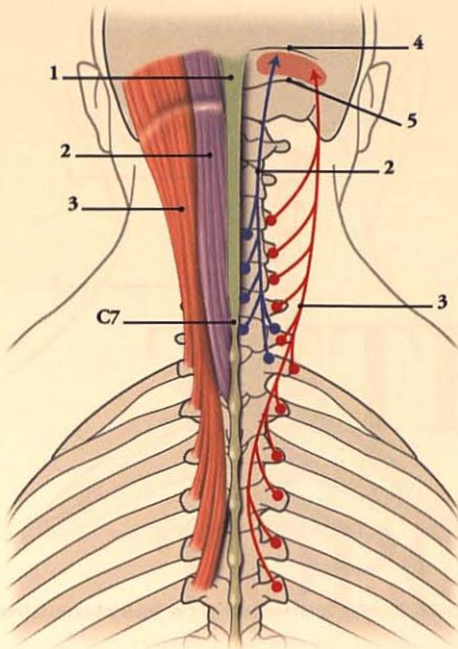


FIG. 11.9. Muscle semi-épineux de la tête (vue postérieure)

- |                     |                      |
|---------------------|----------------------|
| 1. lig. nucal       | 4. ligne nucale sup. |
| 2. portion médiale  | 5. ligne nucale inf. |
| 3. portion latérale |                      |

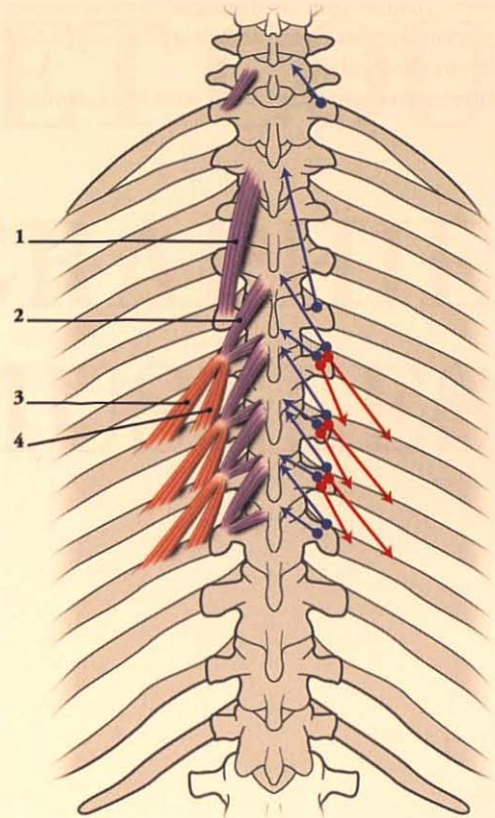


FIG. 11.11. Muscles rotateurs du rachis (en bleu) et éleveurs des côtes

- |                      |                               |
|----------------------|-------------------------------|
| 1. m. long rotateur  | 3. m. court éleveur des côtes |
| 2. m. court rotateur | 4. m. long éleveur des côtes  |

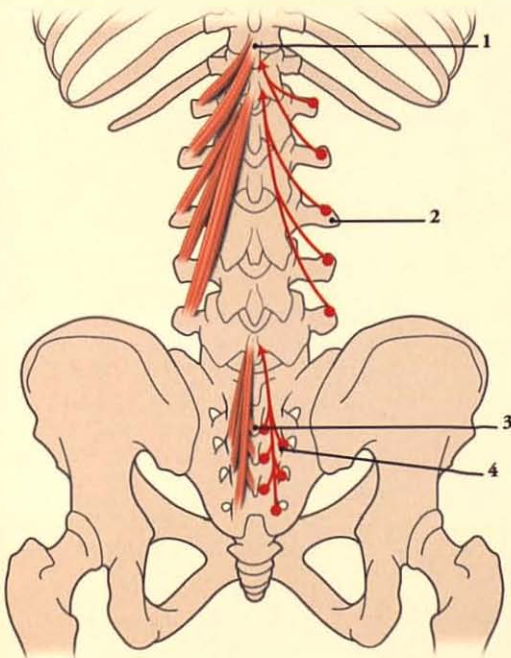


FIG. 11.10. Muscles multifides (vue dorsale)

- |                         |                           |
|-------------------------|---------------------------|
| 1. processus épineux    | 3. crête sacrale médiane  |
| 2. processus transverse | 4. crête sacrale latérale |

### E | LES MUSCLES INTERÉPINEUX (fig. 11.12)

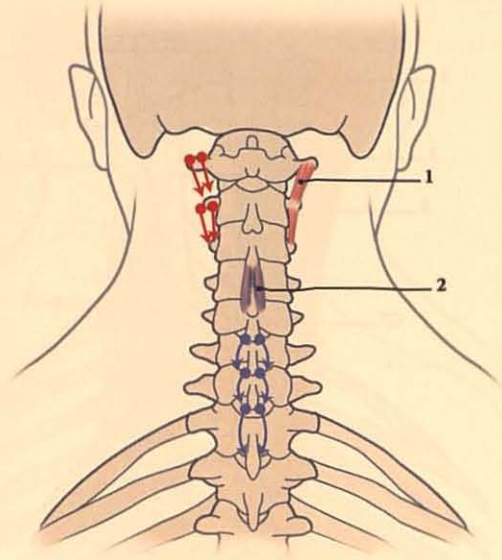
Ce sont de petits muscles pairs et symétriques, réunissant deux processus épineux voisins. Ils sont séparés par le ligament interépineux.

Les muscles interépineux du thorax sont inconstants.

### F | LES MUSCLES INTERTRANSVERSAIRES

Ce sont de petits muscles réunissant deux processus transverses consécutifs. On distingue les muscles intertransversaires postérieurs et antérieurs du cou, médiaux et latéraux des lombes.

Les intertransversaires du thorax sont inconstants.



| FIG. 11.12. Muscles interépineux (2) et intertransversaires (1)

SECTION IV

# TÊTE ET COU TOPOGRAPHIE ET MUSCLES





# 12 Topographie superficielle de la tête et du cou

## 12.1 RÉGIONS SUPERFICIELLES

### A | RÉGIONS DE LA TÊTE

La tête est divisée en de nombreuses régions correspondant aux os de la tête ou à un organe sous-jacent (fig. 12.1).

#### 1 | Les régions du crâne

Elles comprennent trois régions paires qui sont en rapport avec :

- pour la région pariétale, l'os pariétal ;
- pour la région temporale, la partie squameuse de l'os temporal ;
- pour la région occipitale, l'écaille de l'os occipital.

#### 2 | Les régions de la face

a) *Les régions médianes*, impaires, sont au nombre de trois :

- la *région nasale* qui cerne la base du nez ;
- la *région orale* qui entoure la bouche ;
- et la *région mentonnière* qui répond au menton.

b) *Les régions latérales*, paires, sont au nombre de cinq :

- la *région orbitaire* entoure l'orbite ;
- la *région infraorbitaire* est latérale à la région nasale, et inférieure à la région orbitaire ;
- la *région zygomatique*, en rapport avec l'os zygomatique, forme la pommette ;
- la *région parotido-massétérique*, située en avant de l'auricule, recouvre la glande parotide et la branche de la mandibule ;
- la *région buccale*, latérale aux régions orale et mentonnière, forme la joue.

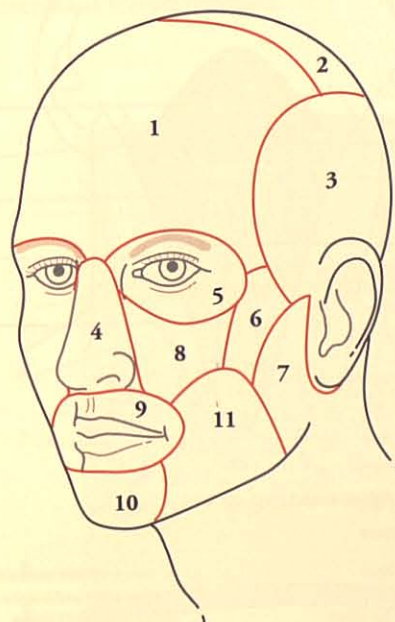


FIG. 12.1. Régions de la tête (vue antéro-latérale)

1. région frontale
2. région pariétale
3. région temporale
4. région nasale
5. région orbitaire
6. région zygomatique
7. région parotido-massétérique
8. région infra-orbitaire
9. région orale
10. région mentonnière
11. région buccale

## B | RÉGIONS DU COU

Elles comprennent quatre grandes régions : la région cervicale antérieure, les régions cervicales latérales et postérieure (fig. 12.2).

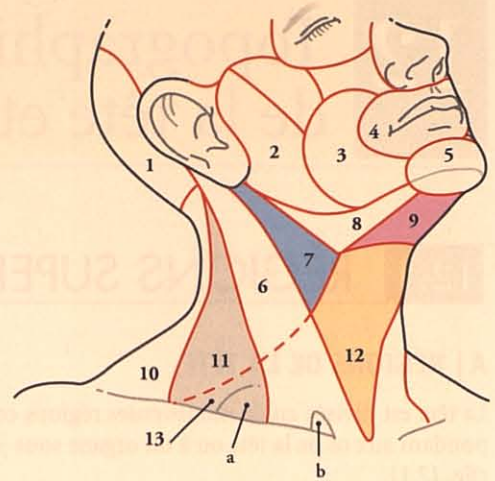


FIG. 12.2. Régions du cou (vue antéro-latérale)

Gris : région cervicale latérale

- a. grande fosse supra-claviculaire  
b. petite fosse supra-claviculaire

- |                                 |                                      |
|---------------------------------|--------------------------------------|
| 1. région occipitale            | 5. région mentonnière                |
| 2. région parotido-massétérique | 6. région sterno-cléido-mastoïdienne |
| 3. région buccale               | 7. trigone carotidien                |
| 4. région orale                 |                                      |

- |                            |  |
|----------------------------|--|
| 8. trigone submandibulaire | 11. trigone omo-trapézien (ou triangle cervical post.) |
| 9. trigone submentonnier   | 12. région subhyoïdienne                               |
| 10. région post. du cou    | 13. trigone omo-claviculaire                           |

### 1 | La région cervicale antérieure

Elle est limitée latéralement par le bord antérieur des muscles sterno-cléido-mastoïdiens. Elle est subdivisée en (fig. 12.3) :

- deux régions impaires et médianes : les régions submentonnière et subhyoïdienne ;
- trois régions paires et symétriques : le trigone submandibulaire, le trigone carotidien et la région sterno-cléido-mastoïdienne.

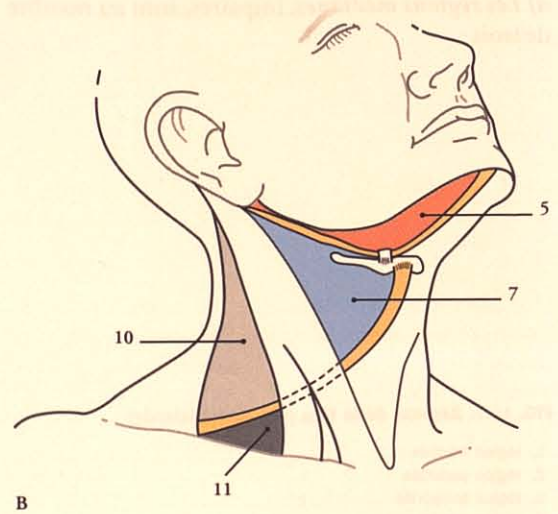
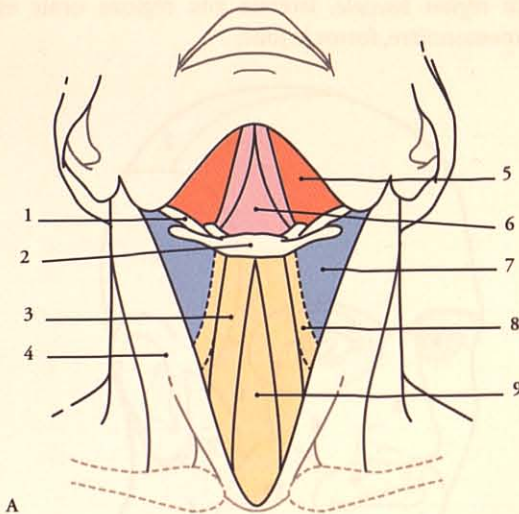


FIG. 12.3. Région antérieure du cou

A. vue antérieure

- |                       |                                |
|-----------------------|--------------------------------|
| 1. m. digastrique     | 4. m. sterno-cléido-mastoïdien |
| 2. os hyoïde          | 5. trigone submandibulaire     |
| 3. m. sterno-hyoïdien | 6. région submentonnière       |

B. vue latérale

- |                                  |                              |
|----------------------------------|------------------------------|
| 7. trigone carotidien            | 10. trigone omo-trapézien    |
| 8. m. omo-hyoïdien (ventre sup.) | 11. trigone omo-claviculaire |
| 9. région subhyoïdienne          |                              |

a) La région submentonnaire, inférieure à la région mentonnaire, est limitée par l'os hyoïde et les ventres antérieurs des muscles digastriques.

b) La région subhyoïdienne est limitée :

- en haut, par le corps de l'os hyoïde ;
- en bas, par l'incisure jugulaire du sternum ;
- latéralement, par la partie inférieure du bord antérieur du muscle sterno-cléido-mastoïdien, et le ventre supérieur du muscle omo-hyoïdien.

c) Le trigone submandibulaire est limité :

- en haut, par la mandibule ;
- en bas et en arrière, par le muscle digastrique.

d) Le trigone carotidien, latéral au trigone submandibulaire et à la région subhyoïdienne, est limité :

- en arrière, par le bord antérieur du muscle sterno-cléido-mastoïdien ;
- en haut, par le ventre postérieur du muscle digastrique ;
- en avant, par le ventre supérieur du muscle omo-hyoïdien.

e) La région sterno-cléido-mastoïdienne est en rapport avec le muscle homonyme. Sa partie inférieure est marquée par une dépression, la petite fosse supra-claviculaire.

## 2 | La région cervicale latérale

Chaque région cervicale latérale est limitée par :

- le bord postérieur du muscle sterno-cléido-mastoïdien, en avant ;
- le bord postérieur du muscle trapèze, en arrière ;
- et la clavicule, en bas.

Elle est subdivisée par le ventre inférieur du muscle omo-hyoïdien ; en haut, le trigone omo-trapézien, en bas, le trigone omo-claviculaire, dont la partie inférieure, excavée, forme la grande fosse supra-claviculaire.

## 3 | La région cervicale postérieure, ou nucale

Elle est située en arrière des vertèbres cervicales, entre l'occipital et l'horizontale passant par le processus épineux de la vertèbre cervicale C7.

## 12.2 PLAN CUTANÉ

La peau des régions céphalique et cervicale est caractérisée par son système pileux et sa mobilité. Au niveau de la face, elle se continue avec la muqueuse des organes des sens.

### A | PEAU DU CRÂNE (fig. 12.4)

#### 1 | Caractéristiques

Elle est épaisse et mobile. Au niveau du cuir chevelu, partie recouverte de cheveux, elle est séparée du muscle épïcânien par un tissu cellulaire sous-cutané riche en tissu adipeux, cloisonné par de nombreuses travées

fibreuses épaisses et résistantes. Les vaisseaux sont adhérents aux travées fibreuses.

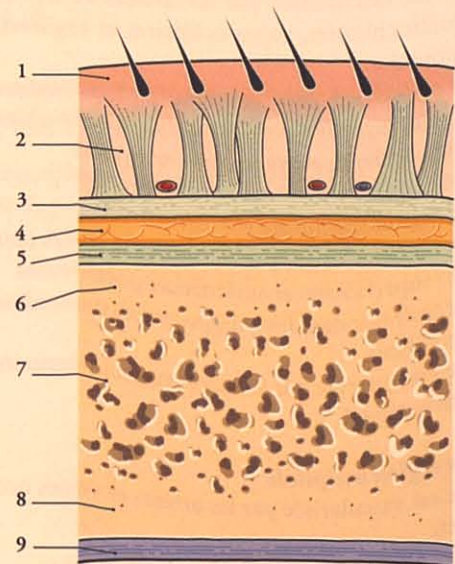


FIG. 12.4. Coupe du cuir chevelu

- |   |                  |
|---|------------------|
| 1. peau (cuir chevelu)                  | 5. épïcânne      |
| 2. tissu sous-cutané et tractus fibreux | 6. table externe |
| 3. galéa aponévrotique                  | 7. diploë        |
| 4. espace épïcânien                     | 8. table interne |
|   | 9. dure-mère     |

Une coupure du cuir chevelu saigne abondamment, en raison de la béance des vaisseaux maintenus par ces travées fibreuses.

Chez le nouveau-né son infiltration séro-hématique au cours de l'accouchement constitue la bosse séro-sanguine (fig. 12.5).

Chez le chauve, le tissu sous-cutané est moins épais et presque sans tissu adipeux.

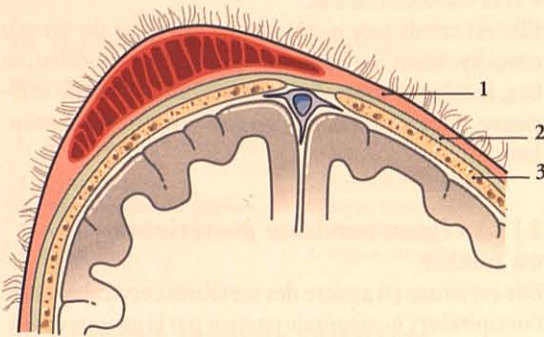


FIG. 12.5. Bosse séro-sanguine (coupe frontale)

1. tissu sous-cutané
2. galéa aponévrotique
3. os pariétal

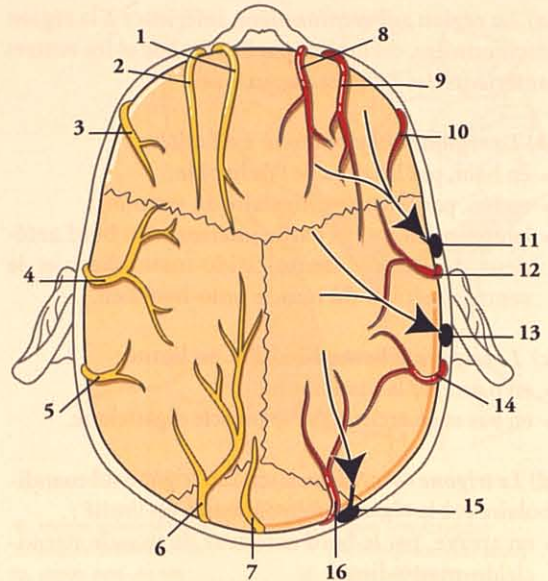


FIG. 12.6. Vaisseaux et nerfs du cuir chevelu

- |                                |                                |
|--------------------------------|--------------------------------|
| 1. n. supra-trochléaire        | 9. a. supra-orbitaire          |
| 2. n. supra-orbitaire          | 10. a. zygomatiko-temporale    |
| 3. n. zygomatiko-temporal      | 11. nœud parotidien            |
| 4. n. auriculo-temporal        | 12. a. temporale superficielle |
| 5. n. petit occipital          | 13. nœud mastoïdien            |
| 6. n. grand occipital          | 14. a. auriculaire post.       |
| 7. 3 <sup>e</sup> n. occipital | 15. nœud occipital             |
| 8. a. supra-trochléaire        | 16. a. occipitale              |

## 2 | Les vaisseaux et les nerfs (fig. 12.6)

### a) La région frontale

- Elle est vascularisée par les artères et les veines supratrochléaires, supra-orbitaires et zygomatiko-temporales.

Elle se draine dans les lymphonœuds parotidiens.

- Elle est innervée par les nerfs supra-trochléaire, supra-orbitaire et zygomatiko-temporal.

### b) La région temporale

- Elle est vascularisée par les artères et veines temporales superficielles et auriculaires postérieures.

Elle se draine dans les lymphonœuds mastoïdiens et parotidiens.

- Elle est innervée par les nerfs auriculo-temporal et petit occipital.

### c) La région occipitale

- Elle est vascularisée par les artères et veines occipitales.

- Elle se draine dans les lymphonœuds occipitaux.
- Elle est innervée par les grands nerfs occipitaux et les troisièmes nerfs occipitaux.

## B | PEAU DE LA FACE

### 1 | Les caractéristiques

Elle est épaisse, souple et mobile, sauf dans la région orbitaire où elle est fine.

Elle est unie aux os et muscles sous-jacents par un tissu conjonctif lâche. Il n'y a pas de fascia profond.

Elle présente des rides provoquées par les contractions musculaires. Chaque ride est perpendiculaire au grand axe du muscle sous-jacent.

Les rides s'accroissent avec la perte d'élasticité de la peau (âge, exposition solaire...). Les incisions chirurgicales dans les rides sont plus discrètes.

## 2 | Les vaisseaux et nerfs

- Ses artères proviennent essentiellement des branches de l'artère carotide externe (artères faciale, transverse de la face) et accessoirement de l'artère ophthalmique (artères supra-trochléaire et supraorbitaire).
- Ses veines se drainent par les veines faciale, supra-trochléaire, supraorbitaire et transverse de la face.
- Ses lymphatiques rejoignent les nœuds faciaux, parotidiens superficiels et submentaux.
- L'innervation est assurée par des branches du nerf trijumeau.

## C | PEAU DU COU

Elle est doublée du fascia cervical superficiel, ténu, qui recouvre le muscle platysma.

### 1 | La peau des régions cervicales antérieure et latérales

Elle est mobile, souple et extensive. Seule la région submentonnière est épaisse et augmente dès l'embonpoint. Son pannicule adipeux, d'épaisseur variable, est limité en profondeur par la lame superficielle du fascia cervical profond. Il contient le muscle platysma.

- Ses artères sont des rameaux cutanés des branches des artères carotide externe et subclavière.
- Ses veines se drainent dans les veines jugulaire antérieure et jugulaire externe.
- Ses lymphatiques rejoignent les nœuds cervicaux superficiels, submentaux et supra-claviculaires.
- L'innervation est assurée par le plexus cervical (nerfs transverse du cou et supra-claviculaires).

### 2 | La peau de la région cervicale postérieure

Elle est épaisse, dense et adhérente. Son pannicule adipeux est très abondant.

- Ses artères sont des rameaux cutanés des artères occipitale, cervicale transverse, cervicale profonde et supra-scapulaire.
- Ses veines se drainent dans le plexus suboccipital, la veine cervicale profonde, les veines transverses du cou et supra-scapulaires.
- Ses lymphatiques rejoignent les nœuds occipitaux et cervicaux superficiels.
- Elle est innervée par les huit nerfs spinaux cervicaux.

## 12.3 ANATOMIE DE SURFACE

Une vision générale de la topographie superficielle des principales structures s'impose avant toute initiation clinique.

### A | ANATOMIE DE SURFACE DE LA FACE

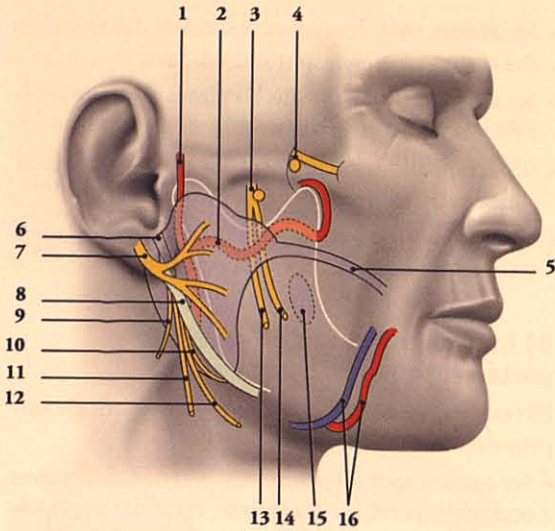
Elle est en rapport avec les principaux organes des sens. Ses régions latérales, sièges des principales glandes sali-

vaires, sont particulièrement riches en vaisseaux et nerfs (fig. 12.7).

### B | ANATOMIE DE SURFACE DU COU

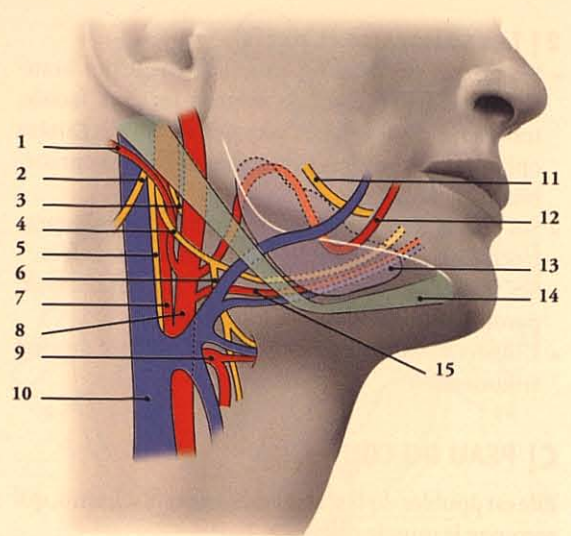
(fig. 12.8, 12.9 et 12.10)

Le cou, riche en viscères, est également une voie importante de passage des vaisseaux et des nerfs.



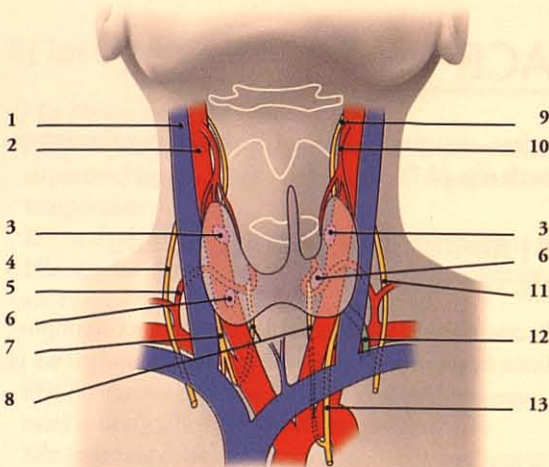
**FIG. 12.7. Région parotido-massétérique, droite. Anatomie de surface (structures principales)**

- |  |                                 |
|--|---------------------------------|
| 1. a. temporale superficielle              | 9. n. accessoire                |
| 2. a. maxillaire                           | 10. n. glosso-pharyngien        |
| 3. n. mandibulaire                         | 11. n. vague                    |
| 4. n. maxillaire, ganglion ptérygo-palatin | 12. n. hypoglosse               |
| 5. conduit parotidien                      | 13. m. alvéolaire inf.          |
| 6. processus styloïde                      | 14. n. lingual, ganglion otique |
| 7. n. facial                               | 15. tonsille palatine           |
| 8. m. stylo-hyoïdien                       | 16. a. et v. faciales           |



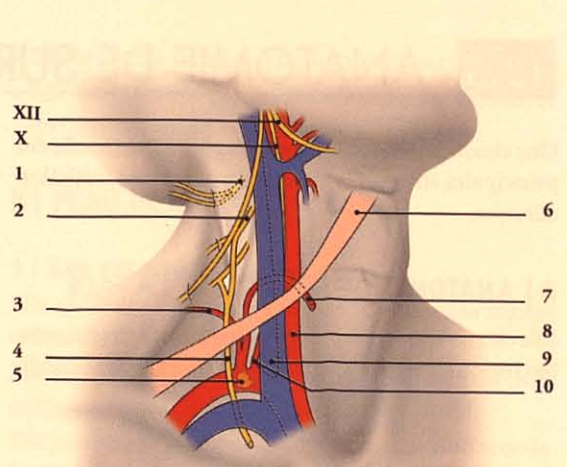
**FIG. 12.8. Région submandibulaire droite et trigone carotidien droit. Anatomie de surface (structures principales)**

- |                            |                            |
|----------------------------|----------------------------|
| 1. a. occipitale           | 9. a. thyroïdienne sup.    |
| 2. n. accessoire           | 10. v. jugulaire int.      |
| 3. n. glosso-pharyngien    | 11. n. lingual             |
| 4. n. hypoglosse           | 12. a. faciale             |
| 5. n. vague                | 13. glande submandibulaire |
| 6. n. du m. thyro-hyoïdien | 14. m. digastrique         |
| 7. a. carotide int.        | 15. a. et v. linguales     |
| 8. a. carotide ext.        |                            |



**FIG. 12.9. Région antérieure du cou. Anatomie de surface (structures principales)**

- |                               |                            |
|-------------------------------|----------------------------|
| 1. v. jugulaire interne       | 8. nn. laryngés récurrents |
| 2. a. carotide commune droite | 9. n. laryngé sup.         |
| 3. parathyroïde sup.          | 10. a. thyroïdienne sup.   |
| 4. n. phrénique droit         | 11. n. phrénique gauche    |
| 5. a. thyroïdienne inf.       | 12. conduit thoracique     |
| 6. parathyroïde inf.          | 13. n. vague gauche        |
| 7. n. vague droit             |                            |



**FIG. 12.10. Région latérale droite du cou. Anatomie de surface (structures principales)**

- |                            |                         |
|----------------------------|-------------------------|
| 1. n. spinal C2            | 6. m. omo-hyoïdien      |
| 2. n. spinal C3            | 7. a. thyroïdienne inf. |
| 3. a. cervicale transverse | 8. a. carotide commune  |
| 4. n. phrénique droit      | 9. v. jugulaire int.    |
| 5. ganglion stellaire      | 10. a. vertébrale       |

# 13 Muscles de la tête

Les muscles de la tête<sup>1</sup> sont essentiellement attachés au squelette facial. Ils sont à l'origine de l'expression du visage. Certains muscles assurent par ailleurs des fonctions sphinctérienne, dilatatrice et masticatrice. Ils comprennent : les muscles épicroâniens, auriculaires, faciaux, masticateurs et sub-occipitaux (fig. 13.1).

1. Pour les muscles de l'œil, de la langue et du palais, voir ces organes. Pour les muscles masticateurs, voir chapitre 7.

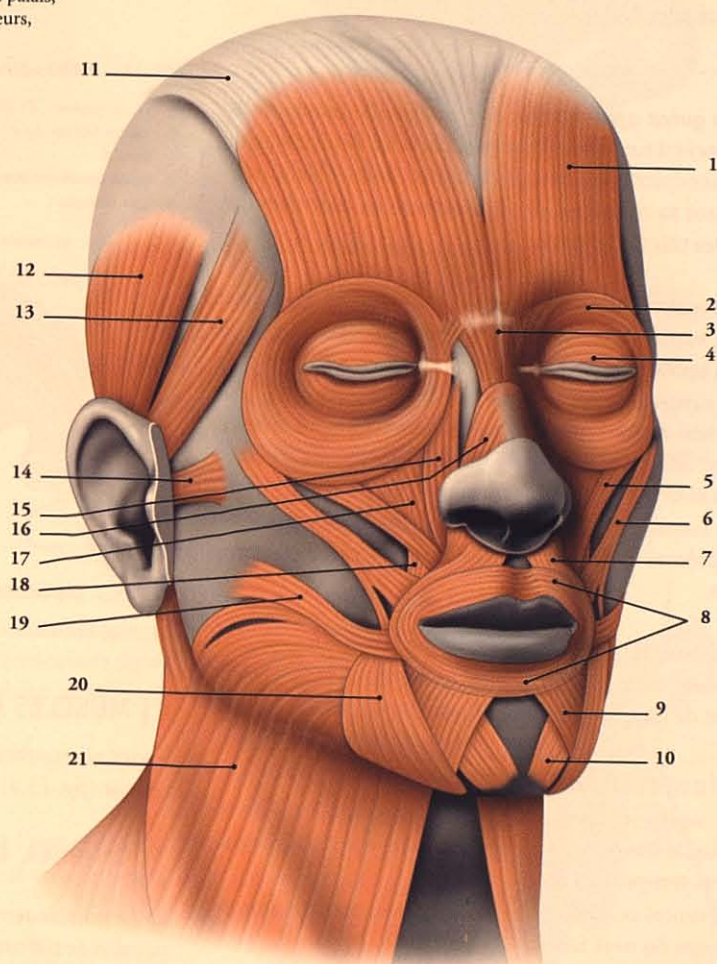


FIG. 13.1. Muscles de la tête

- |  |                                  |  |  |
|--|----------------------------------|--|--|
| 1. m. occipito-frontal (ventre frontal)        | 5. m. petit zygomatique          | 12. m. auriculaire sup.                              | 18. m. releveur de l'angle de la bouche  |
| 2. m. orbiculaire de l'œil (partie orbitaire)  | 6. m. grand zygomatique          | 13. m. temporo-pariétal                              | 19. m. risorius                          |
| 3. m. procérus                                 | 7. m. abaisseur du septum nasal  | 14. m. auriculaire ant.                              | 20. m. abaisseur de l'angle de la bouche |
| 4. m. orbiculaire de l'œil (partie palpébrale) | 8. m. orbiculaire des lèvres     | 15. m. releveur de la lèvre sup. et de l'aile du nez | 21. platysma                             |
|  | 9. m. déprimeur de la lèvre inf. | 16. m. nasal   |  |
|  | 10. m. mentonnier                | 17. m. releveur de la lèvre sup.                     |  |
|  | 11. galéa aponévrotique          |  |  |

## A | MUSCLE ÉPICRÂNIEN

Ce muscle cutané repose sur la calvaria.

### 1 | Constitution (fig. 13.2)

Il est constitué d'une partie centrale, la galéa aponévrotique, et d'une partie périphérique, les muscles occipito-frontal et temporo-pariétal.

Chez le nouveau-né, l'épanchement sanguin sous la galéa aponévrotique constitue le céphalhématome (fig. 13.3).

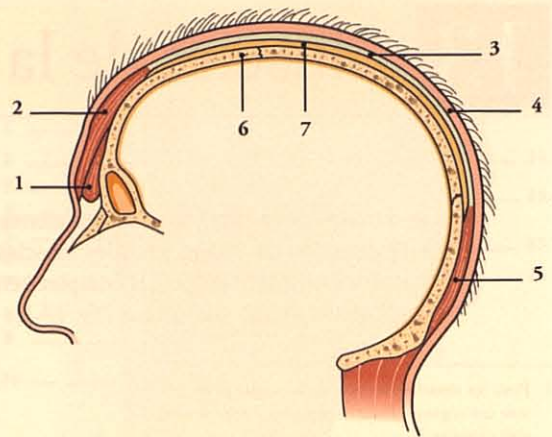


FIG. 13.2. Galéa aponévrotique

- |  |  |
|--|--|
| 1. m. corrugateur du sourcil             | 5. ventre occipital du m. occipito-frontal |
| 2. ventre frontal du m. occipito-frontal | 6. calvaria                                |
| 3. galéa aponévrotique                   | 7. espace épïcrañien                       |
| 4. cuir chevelu                          |  |

a) **La galéa aponévrotique (ou aponévrose épïcrañienne)** est une lame fibreuse séparée de l'épïcrañe par l'espace épïcrañien, rempli de tissu cellulaire lâche permettant sa mobilisation. Elle adhère au cuir chevelu par des tractus fibreux.

b) **Le muscle occipito-frontal** est médian et formé de deux ventres plats frontal et occipital séparés par la galéa aponévrotique.

- Le ventre frontal se fixe sur la face profonde du derme supra-orbitaire, où ses fibres s'entrecroisent avec celles des muscles abaisseur du sourcil, procérus et orbiculaire de l'œil.
- Le ventre occipital s'insère sur les lignes nucales suprêmes et la face externe des processus mastoïdes.

c) **Le muscle temporo-pariétal**, pair et inconstant, rayonne de la partie antérieure de la peau située en avant de l'auricule à la galéa aponévrotique.

### 2 | Innervation

- Le ventre frontal du muscle occipito-frontal et le muscle temporo-pariétal sont innervés par les branches temporales du nerf facial.
- Le ventre occipital, par la branche auriculaire postérieure du nerf facial.

### 3 | Action

Il mobilise le cuir chevelu dans le sens antéro-postérieur. Il est élévateur des sourcils et faiblement de la paupière supérieure. Il plisse le front en écarquillant les yeux : c'est le muscle de l'attention, de la surprise et de l'effroi.

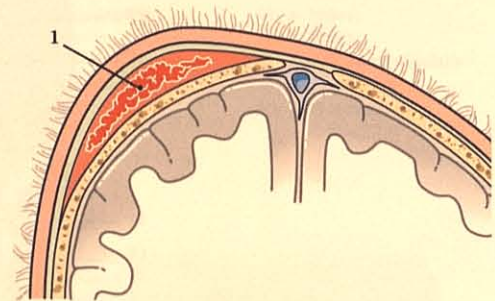


FIG. 13.3. Céphalhématome

1. coupe frontale

## B | MUSCLES AURICULAIRES

Il sont au nombre de trois, antérieur, supérieur et postérieur (fig. 13.4).

### 1 | Origines, terminaisons

a) **Le muscle auriculaire antérieur** naît du fascia temporal et se termine sur l'épine de l'hélix.

b) **Le muscle auriculaire supérieur** naît de la galéa aponévrotique et se termine sur l'éminence triangulaire.

c) **Le muscle auriculaire postérieur** naît du processus mastoïde et se termine sur le ponticulus.



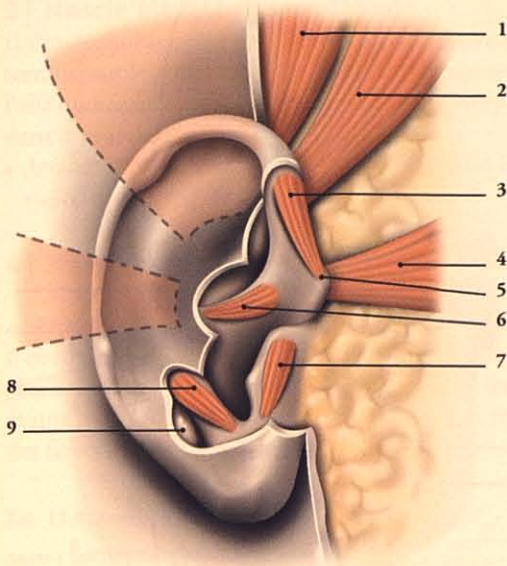


FIG. 13.4. Muscles de la face latérale de l'auricule

- |                        |                        |
|------------------------|------------------------|
| 1. m. auriculaire sup. | 6. petit m. de l'hélix |
| 2. m. temporo-pariétal | 7. m. du tragus        |
| 3. grand m. de l'hélix | 8. m. de l'antitragus  |
| 4. m. auriculaire ant. | 9. queue de l'hélix    |
| 5. épine de l'hélix    |                        |

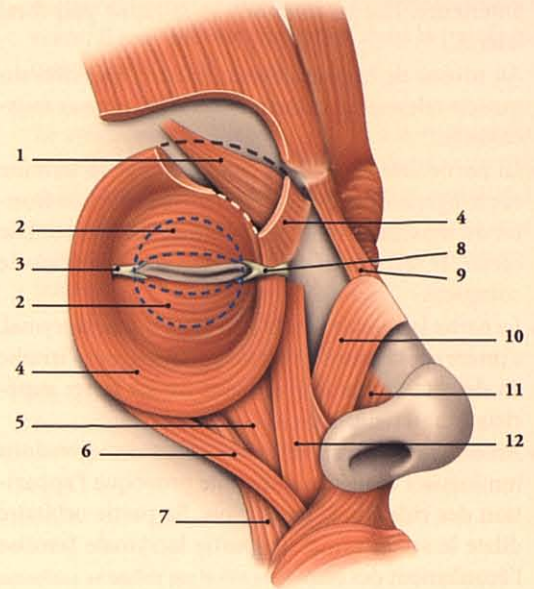


FIG. 13.5. Muscles de la face

- |  |   |
|--|---|
| 1. m. corrugateur des sourcils                               | 6. m. petit zygomatique                 |
| 2. partie palpébrale du m. orbiculaire (tarses en pointillé) | 7. m. élévateur de l'angle de la bouche |
| 3. lig. palpébral latéral                                    | 8. lig. palpébral médial                |
| 4. partie orbitaire du m. orbiculaire de l'œil               | 9. m. procérus                          |
| 5. m. élévateur de la lèvre sup.                             | 10. partie transverse du m. nasal       |
|  | 11. partie alaire du m. nasal           |
|  | 12. m. élévateur naso-labial            |

## 2 | Innervation

Elle est assurée par le nerf facial.

## 3 | Action

Elle est insignifiante. Le muscle auriculaire antérieure est protracteur de l'auricule, le muscle auriculaire supérieur, élévateur, et le muscle auriculaire postérieur, rétracteur.

## C | MUSCLES FACIAUX

Ce sont des muscles cutanés pairs, à l'exception du muscle orbiculaire de la bouche. Il sont tous innervés par le *nerf facial*.

### 1 | Muscles orbitaires (fig. 13.5 et 13.6)

#### a) Le muscle orbiculaire de l'œil

Il circonscrit l'entrée de l'orbite et comprend trois parties, palpébrale, orbitaire et lacrymale.

- La *partie palpébrale*, située devant les tarses, naît du ligament palpébral médial et sur la crête lacrymale

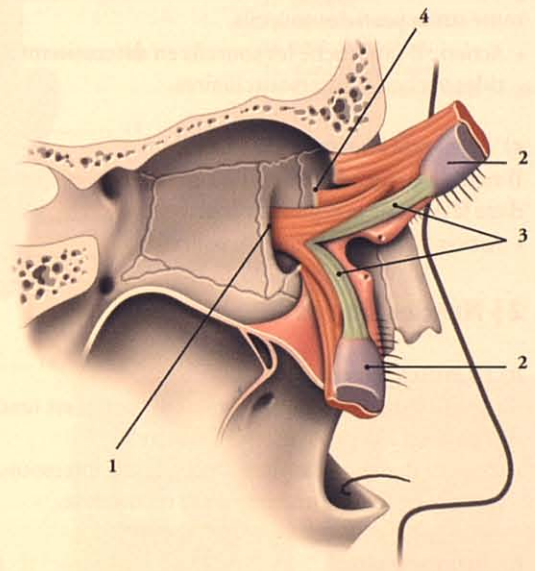


FIG. 13.6. Partie lacrymale du muscle orbiculaire de l'œil

- |                          |                           |
|--------------------------|---------------------------|
| 1. crête lacrymale post. | 3. angle palpébral médial |
| 2. tarse                 | 4. crête lacrymale ant.   |

antérieure. Elle se termine sur le raphé palpébral latéral.

Au niveau de la paupière supérieure, les fibres du muscle releveur se glissent entre ses faisceaux musculaires.

- *La partie orbitaire*, plus épaisse, naît et se termine sur le ligament palpébral médial, le processus frontal du maxillaire et la partie nasale du frontal. Elle cerne le pourtour de l'orbite en une boucle complète.
- *La partie lacrymale*, située en arrière du sac lacrymal, s'insère sur la crête lacrymale postérieure et s'irradie en deux faisceaux qui se fixent sur les tarses supérieur et inférieur.
- *Action* : sa contraction protège l'œil des agressions lumineuses et mécaniques. Elle provoque l'apparition des rides de la patte d'oie. Sa partie orbitaire dilate le sac lacrymal. La partie lacrymale favorise l'écoulement des larmes.

Sa paralysie provoque la chute de la paupière inférieure avec un larmolement continu.

### b) Le muscle corrugateur du sourcil<sup>2</sup> (fig. 13.7)

Sous-jacent aux muscles orbiculaire des paupières et frontal, il naît de la partie nasale de l'os frontal et de la partie orbitaire du muscle orbiculaire de l'œil. Il se termine sur la peau des sourcils.

- *Action* : il rapproche les sourcils en déterminant des rides verticales intersourciliaires.

### c) Le muscle abaisseur du sourcil

Il naît du processus frontal du maxillaire, et s'insère dans la peau de la région de la lèvre inférieure.

- *Action* : il abaisse la tête du sourcil.

## 2 | Muscles du nez

### a) Le muscle procérus<sup>3</sup>

Situé à la partie supérieure du dos du nez, il est tendu de l'os nasal à la peau intersourciliaire.

- *Action* : il abaisse la peau de la région intersourciliaire et provoque une mimique menaçante.

### b) Le muscle nasal

Situé au niveau des ailes du nez, il est constitué de deux parties, transverse et alaire, qui naissent des téguments situés au-dessus du jugum canin.

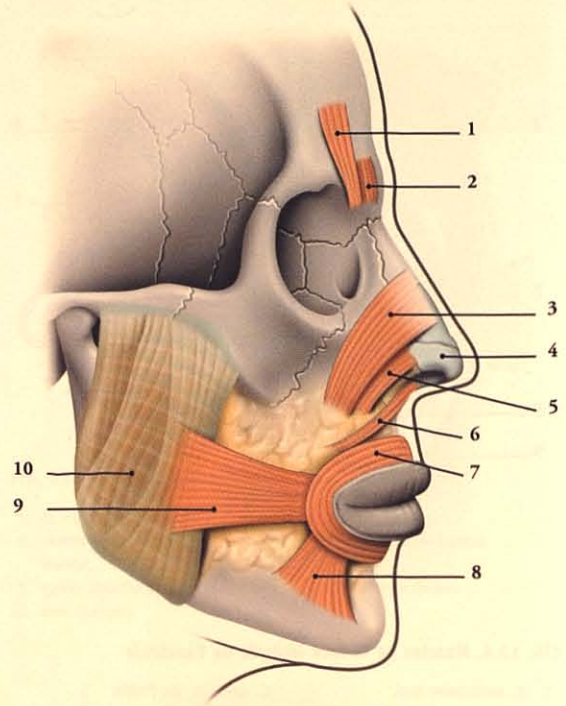


FIG. 13.7. Muscles de la face (vue latérale)

1. m. corrugateur
2. m. abaisseur du sourcil
3. m. nasal (partie transverse)
4. grand cartilage alaire
5. m. nasal (partie alaire)
6. m. abaisseur du septum nasal
7. m. orbiculaire de la bouche
8. m. abaisseur de la lèvre inf.
9. m. risorius
10. m. masséter

- *La partie transverse*, triangulaire, se termine sur le dos du nez où elle se continue avec son homologue.
- *La partie alaire* se termine sur le grand cartilage alaire du nez.
- *Action* : il est dilatateur de la narine.

### c) Le muscle abaisseur du septum nasal<sup>4</sup>

Quadrilatère, il naît du maxillaire au-dessus des incisives et de la canine, et se termine sur la face profonde des téguments de la cloison du nez.

- *Action* : Il abaisse le septum nasal et assiste le muscle nasal. Il agrandit l'orifice nasal au cours de l'inspiration profonde.

2. Ancien. : m. sourcilier

3. Ancien. : m. pyramidal du nez.

4. Ancien. : m. myrtiliforme.

### 3 | Muscle élévateur naso-labial<sup>5</sup>

Il s'insère sur le processus frontal du maxillaire et se termine sur le grand cartilage alaire, les téguments de l'aile du nez et de la lèvre supérieure en s'imbriquant dans le muscle orbiculaire de la bouche.

- **Action** : il est élévateur de l'aile du nez et de la lèvre supérieure. Il est dilatateur des narines.

### 4 | Muscles de la bouche (fig. 13.8)

#### a) Le muscle orbiculaire de la bouche

Il circonscrit la fente orale et comprend une *partie marginale*, épaisse, située près du bord marginal des lèvres, et une *partie labiale*, mince, périphérique, qui reçoit des fibres des muscles voisins.

- **Action** : il ferme la fente orale et projette les lèvres en avant. Il joue un rôle important dans la parole et la mastication.

Le syndrome de Satchmo<sup>6</sup> est dû à la rupture du muscle orbiculaire de la bouche dans sa partie médiane. Il est caractérisé par l'impossibilité à maintenir longtemps des notes aiguës. La douleur est parfois précédée de fissures labiales sanguinolentes.

5. Syn. : m. élévateur de la lèvre supérieure et de l'aile du nez.

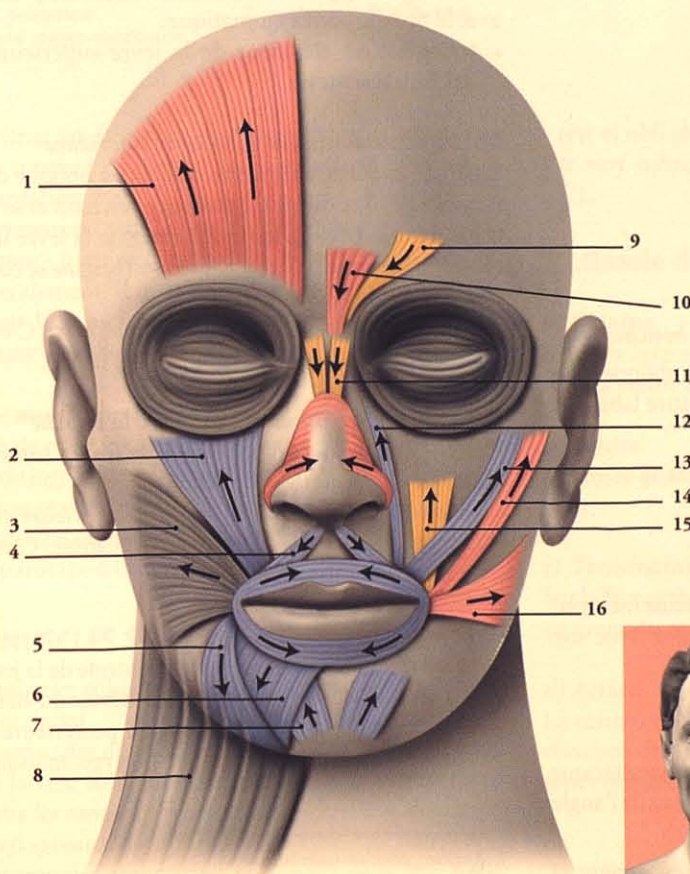
6. Surnom du prodigieux trompettiste de jazz Louis Armstrong.

FIG. 13.8. Fonction des muscles de la face


Jaune : muscles de la mimique de la menace

Rose : muscles de la mimique du sourire, de la joie (leur contraction spasmodique se traduit par le rire sardonique)

Bleu : muscles de la mimique de la tristesse, du mépris, de l'ironie



1. m. occipito-frontal
2. élévateur de la lèvre sup.
3. buccinateur
4. abaisseur du septum nasal
5. abaisseur de l'angle de la bouche
6. abaisseur de la lèvre inf.
7. mentonnier
8. platysma
9. corrugateur
10. abaisseur du sourcil
11. procérus
12. élévateur naso-labial
13. petit zygomatique
14. grand zygomatique
15. élévateur de l'angle de la bouche
16. risorius



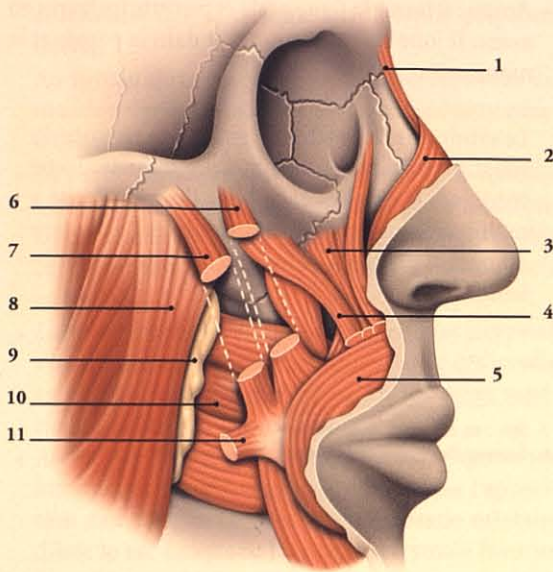


FIG. 13.9. Muscles de la face (vue latérale)

1. m. procérus
2. m. nasal (partie transverse)
3. m. élévateur naso-labial
4. m. élévateur de l'angle de la bouche
5. m. orbiculaire de la bouche
6. m. petit zygomatique
7. m. grand zygomatique
8. m. masséter
9. corps adipeux de la bouche
10. m. buccinateur
11. m. risorius

#### b) Le muscle abaisseur de l'angle de la bouche<sup>7</sup>

Il naît de la partie antérieure de la ligne oblique de la mandibule et se termine sur la commissure labiale et la lèvre inférieure.

- **Action** : il abaisse la commissure labiale et exprime la tristesse.

#### c) Le muscle transverse du menton

Muscle inconstant, il se détache du tubercule mentonnier et s'entrecroise sur la ligne médiane avec son homologue.

#### d) Le muscle risorius

Muscle propre à l'homme, il naît du fascia massétérique et parfois parotidien. Il se termine sur la peau de l'angle de la bouche.

- **Action** : il étire l'angle de la bouche en arrière et latéralement, et provoque le sourire. Très développé

chez certains enfants, il contribue à la constitution des fossettes du rire.

#### e) Le muscle petit zygomatique (fig. 13.9)

Il naît de la face latérale de l'os zygomatique, au contact du muscle orbiculaire de l'œil. Il se dirige obliquement pour se terminer sur la lèvre supérieure avec le muscle élévateur de la lèvre supérieure.

- **Action** : il est élévateur de la lèvre supérieure. Il exprime le dédain et le mépris.

#### f) Le muscle grand zygomatique

Il naît latéralement au muscle petit zygomatique, sur l'os zygomatique. Il se dirige obliquement pour se terminer à l'angle de la bouche.

- **Action** : il est dilateur de la fente orale; il détermine l'expression joyeuse.

#### g) Le muscle élévateur de la lèvre supérieure

Il s'insère sur le bord infra-orbitaire du maxillaire et de l'os zygomatique. Il se termine sur la lèvre supérieure avec le muscle petit zygomatique.

- **Action** : il est élévateur de la lèvre supérieure et exprime la tristesse.

#### h) Le muscle abaisseur de la lèvre inférieure<sup>8</sup>

Il naît de la partie antérieure de la ligne oblique de la mandibule. Il se dirige médialement en haut et se termine dans la peau et les muqueuses de la lèvre inférieure en traversant l'orbiculaire. Son origine se continue avec le plastyma.

- **Action** : il abaisse et éverse la lèvre inférieure. C'est le muscle de la moue, du dégoût et de l'ironie.

#### i) Le muscle élévateur de l'angle de la bouche<sup>9</sup>

Épais et quadrilatère, il s'étend de la fosse canine du maxillaire à l'angle de la bouche.

- **Action** : il est élévateur de la lèvre supérieure et de l'angle de la bouche, découvrant la canine. C'est le muscle de la menace.

#### j) Le muscle buccinateur (fig. 13.10)

Il est aplati et situé dans la partie profonde de la joue.

- **Origine** : il naît du corps de la mandibule au-dessus de la ligne oblique, de l'extrémité postérieure du processus alvéolaire et du raphé ptérygo-mandibulaire.

7. Ancien. : muscle triangulaire.

8. Ancien. : muscle carré du menton.

9. Ancien. : muscle canin, muscle releveur de l'angle de la bouche.

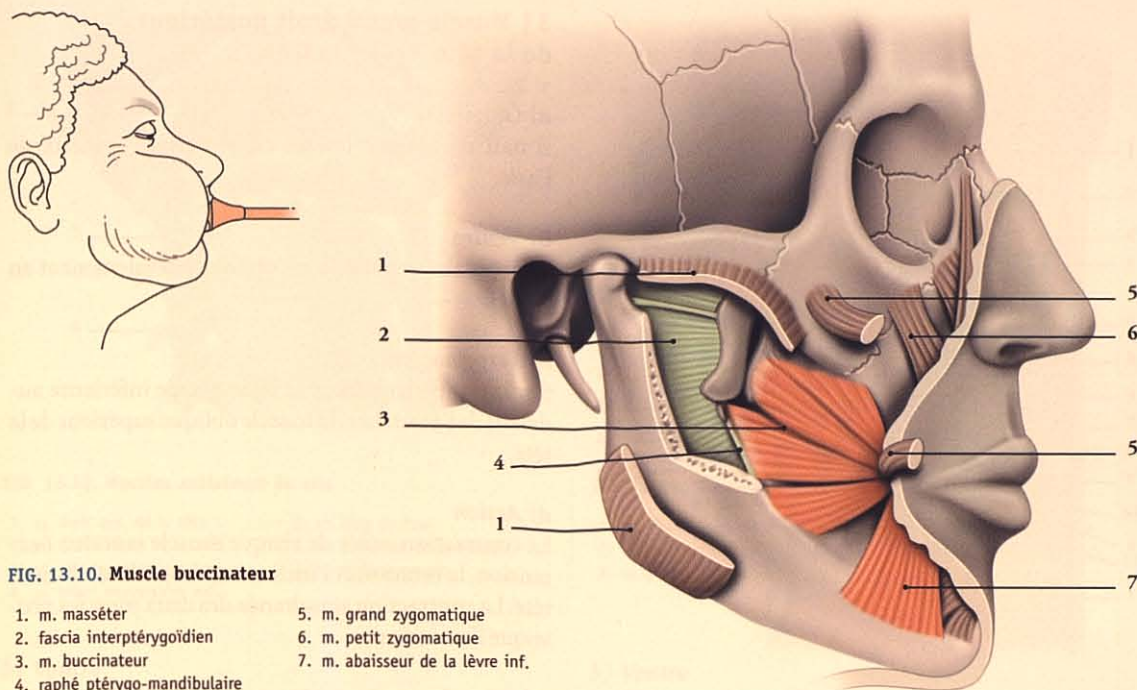


FIG. 13.10. Muscle buccinateur

- |                               |                                  |
|-------------------------------|----------------------------------|
| 1. m. masséter                | 5. m. grand zygomatique          |
| 2. fascia interptérygoïdien   | 6. m. petit zygomatique          |
| 3. m. buccinateur             | 7. m. abaisseur de la lèvre inf. |
| 4. raphé ptérygo-mandibulaire |                                  |

- **Ventre** : ses faisceaux convergent vers la bouche. Il est traversé de dehors en dedans par le conduit parotidien.
- **Terminaison** : sur l'angle de la bouche.
- **Action** : il attire l'angle de la bouche en arrière et latéralement. Il intervient dans l'action de souffler. C'est le muscle du trompettiste. Il participe à la mastication.

#### k) Le muscle mentonnier (ou du menton)

Situé de chaque côté du frein de la lèvre inférieure, il naît du jugum alvéolaire de l'incisive latérale inférieure, et diverge vers la peau de la région mentonnière.

- **Action** : il est élévateur des parties molles du menton et participe à la mastication.

## D | MUSCLES SUBOCCIPITAUX (fig. 13.11)

Les muscles suboccipitaux sont petits et groupés sous l'os occipital.

- Les muscles droit antérieur de la tête et droit latéral de la tête sont innervés par l'anse anastomotique entre les rameaux ventraux des premier et deuxième nerfs spinaux.
- Les muscles grand droit postérieur de la tête, petit droit postérieur de la tête, oblique supérieur de la

tête et oblique inférieur de la tête sont innervés par le nerf suboccipital, rameau dorsal du nerf spinal C1.

### 1 | Muscle droit antérieur de la tête<sup>10</sup>

#### a) Origine

Il naît de la face antérieure de la masse latérale de l'atlas et de la racine antérieure de son processus transverse.

#### b) Ventre

Aplati et quadrilatère, il est oblique médialement en haut.

#### c) Terminaison

Sur la face externe de la partie basilaire de l'os occipital, en avant du condyle occipital.

#### d) Action

La contraction isolée de chaque muscle entraîne l'inclinaison de la tête du même côté. La contraction simultanée des deux muscles fléchit la tête.

10. Ancien. : m. petit droit antérieur de la tête.

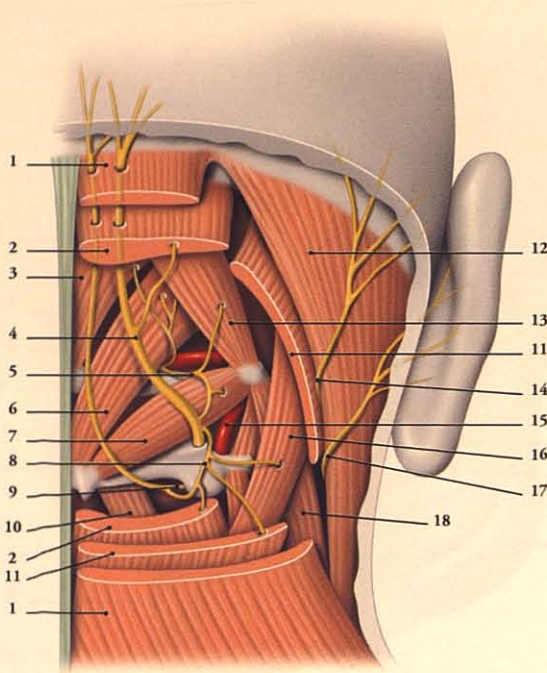


FIG. 13.11. Muscles et nerfs de la nuque (vue postérieure)

- |                                    |                                 |
|------------------------------------|---------------------------------|
| 1. m. trapèze                      | 11. m. splénius de la tête      |
| 2. m. épineux de la tête           | 12. m. sterno-cleïdo-mastoïdien |
| 3. m. petit droit post. de la tête | 13. m. oblique sup. de la tête  |
| 4. n. grand occipital              | 14. n. petit occipital          |
| 5. n. suboccipital                 | 15. a. vertébrale               |
| 6. m. grand droit post. de la tête | 16. m. longissimus de la tête   |
| 7. m. oblique inf. de la tête      | 17. n. grand auriculaire        |
| 8. r. anastomotique                | 18. m. élévateur de la scapula  |
| 9. r. dorsal du n. cervical C3     |                                 |
| 10. m. semi-épineux du cou         |                                 |

## 2 | Muscle droit latéral de la tête<sup>11</sup> (fig. 13.12)

### a) Origine

Il naît de la racine antérieure du processus transverse de l'atlas.

### b) Ventre

Il est aplati, oblique médialement en arrière.

### c) Terminaison

Sur la face externe du processus jugulaire de l'occipital.

### d) Action

Il incline la tête de son côté.

11. Ancien. : m. petit droit latéral de la tête.

## 3 | Muscle grand droit postérieur de la tête<sup>12</sup> (fig. 13.13)

### a) Origine

Il naît du versant latéral du processus épineux de l'axis.

### b) Ventre

Triangulaire et aplati, il est oblique latéralement et en haut.

### c) Terminaison

Sur la moitié latérale de la ligne nucale inférieure au-dessus de l'insertion du muscle oblique supérieur de la tête.

### d) Action

La contraction isolée de chaque muscle entraîne l'extension, la rotation et l'inclinaison homolatérale de la tête. La contraction simultanée des deux muscles provoque l'extension.

## 4 | Muscle petit droit postérieur de la tête<sup>13</sup>

### a) Origine

Il naît du tubercule postérieur de l'atlas.

### b) Ventre

Épais, triangulaire, il est presque vertical.

### c) Terminaison

Il s'insère au-dessous de la moitié médiale de la ligne nucale inférieure.

### d) Action

La contraction isolée de chaque muscle détermine l'extension et l'inclinaison homolatérale de la tête. La contraction simultanée des deux muscles entraîne l'extension.

## 5 | Muscle oblique supérieur de la tête<sup>14</sup>

### a) Origine

Il naît de la face supérieure du processus transverse de l'atlas.

12. Ancien. : m. droit postérieur superficiel.

13. Ancien. : m. droit postérieur profond.

14. Ancien. : m. petit oblique de la tête.

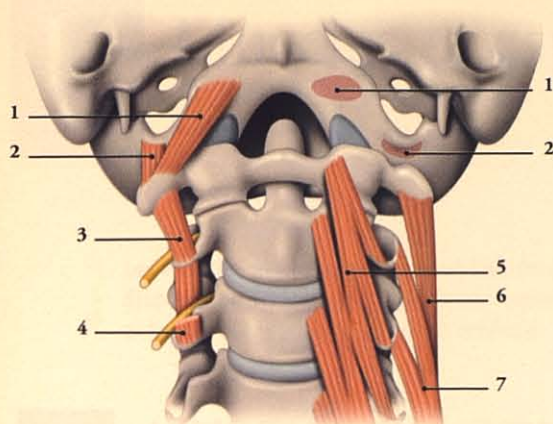


FIG. 13.12. Muscles antérieurs du cou

- |                                |                               |
|--------------------------------|-------------------------------|
| 1. m. droit ant. de la tête    | 5. m. long du cou             |
| 2. m. droit latéral de la tête | 6. m. élévateur de la scapula |
| 3. m. intertransversaire post. | 7. m. scalène moyen           |
| 4. m. intertransversaire ant.  |                               |

**b) Ventre**

Aplati et triangulaire, il est oblique médialement en haut.

**c) Terminaison**

Sur la moitié latérale de la surface séparant les lignes nucales inférieure et supérieure, au-dessus de l'insertion du muscle grand droit postérieur de la tête.

**d) Action**

La contraction isolée de chaque muscle entraîne l'inclinaison de la tête du même côté. La contraction simultanée des deux muscles étend la tête.

**6 | Muscle oblique inférieur de la tête<sup>15</sup>**

**a) Origine**

Il naît de la face externe du processus épineux et de la lame de l'axis.

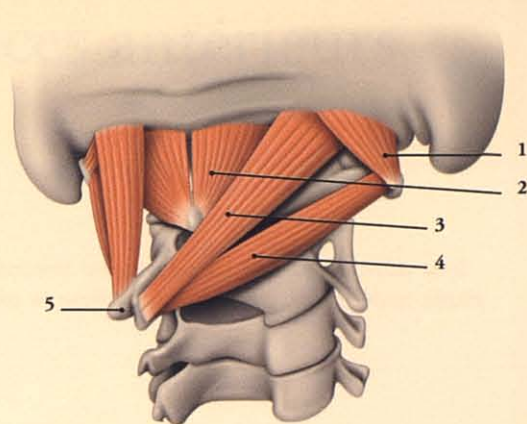


FIG. 13.13. Muscles de la nuque (vue postéro-latérale)

- |                                    |                                |
|------------------------------------|--------------------------------|
| 1. m. oblique sup. de la tête      | 4. m. oblique inf. de la tête  |
| 2. m. petit droit post. de la tête | 5. processus épineux de l'axis |
| 3. m. grand droit post. de la tête |                                |

**b) Ventre**

Fusiforme et épais, il est oblique médialement en bas et en arrière.

**c) Terminaison**

Sur la face inférieure de la racine postérieure du processus transverse de l'atlas.

**d) Action**

Il est rotateur homolatéral de la tête.

15. Ancien : m. grand oblique de la tête.

## 14

Muscles et espaces antérieurs  
du cou

Les muscles antérieurs du cou et leur fascia entourent les viscères du cou. Ces muscles sont disposés en trois plans, superficiel, intermédiaire et profond ; les viscères du cou étant situés entre les plans intermédiaire et profond.

## 14.1 MUSCLES DU COU

## A | MUSCLES SUPERFICIELS

Ils comprennent deux muscles pairs : le platysma, muscle cutané et le muscle sterno-cléido-mastoïdien compris dans la lame superficielle du fascia cervical.

1 | **Platysma**<sup>1</sup> (fig. 14.1)

C'est un muscle large quadrilatère et mince.

a) **Origine**

Il naît sur la peau des régions deltoïdienne, acromiale et claviculaire.

b) **Ventre**

Il est rectangulaire avec des fibres obliques en bas et latéralement.

c) **Terminaison**

Il se fixe sur le bord inférieur du corps de la mandibule, la peau de la commissure des lèvres et la partie inférieure de la joue.

Les fibres antérieures s'entrecroisent sur la ligne médiane avec celles du côté opposé.

d) **Innervation**

Elle est assurée par le rameau cervical du nerf facial (VII).

e) **Action**

Il soulève et tend faiblement la peau du cou ; il abaisse et étire la commissure des lèvres. Il exprime la frayeur.

2 | **Muscle sterno-cléido-mastoïdien**

(fig. 14.2)

Il est large et puissant.

a) **Origine** : il comprend deux chefs, sternal et claviculaire :

- le *chef sternal* naît par un long tendon sur la face antérieure du manubrium sternal. Il forme une lame qui s'élargit et recouvre en partie le chef claviculaire ;
- le *chef claviculaire* naît par un court tendon sur le tiers médial de la face supérieure de la clavicule.

b) **Terminaison**

Il s'insère sur le pourtour postérieur du processus mastoïde de l'os temporal, et sur la moitié latérale de la ligne nucale supérieure.

c) **Innervation**

Elle est assurée par le nerf accessoire (XI).

d) **Action** (fig. 14.3)

- Lorsqu'il prend son point fixe sur son origine, il fléchit la tête, l'incline de son côté, et imprime une rotation qui porte la face du côté opposé. Son action bilatérale et simultanée fléchit la tête sur le cou.
- Lorsqu'il prend son point fixe sur sa terminaison, il devient inspireur accessoire.

Le torticolis est une contracture du muscle sterno-cléido-mastoïdien.

1. Ancien : m. peaucier du cou.



FIG. 14.1. Platysma (vue latérale)

1. m. déprimeur de l'angle de la bouche
2. platysma
3. clavicule
4. pannicule adipeux de la joue
5. m. risorius

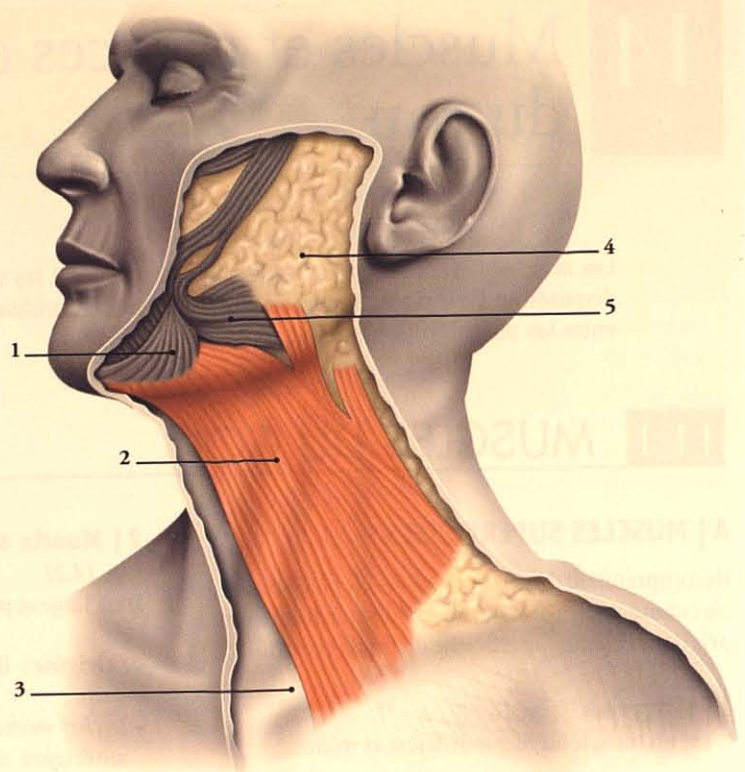
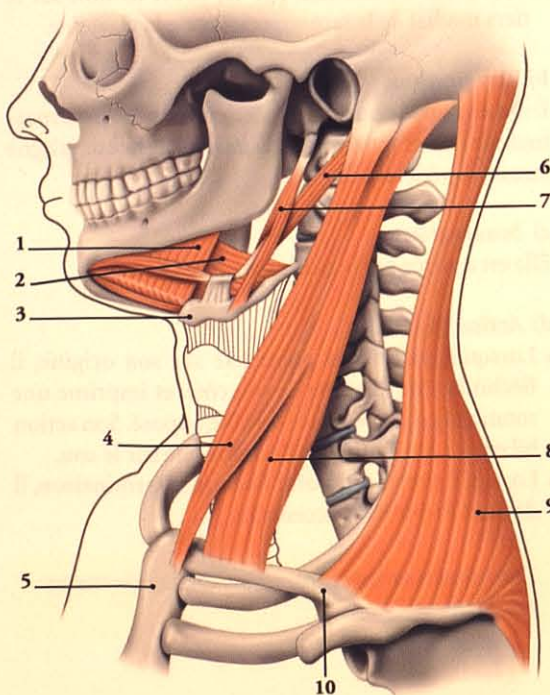


FIG. 14.2. Muscles du cou (vue latérale)

1. m. mylo-hyoïdien
2. m. hyoglosse
3. os hyoïde
4. m. sterno-cléido-mastoïdien (chef sternal)
5. sternum
6. m. digastrique
7. m. stylo-hyoïdien
8. m. sterno-cléido-mastoïdien
9. m. trapèze (chef claviculaire)
10. clavicule



## B | MUSCLES INTERMÉDIAIRES

En rapport avec les viscères du cou, ils forment deux groupes, les muscles supra-hyoïdiens et les muscles infra-hyoïdiens contenus dans la lame prétrachéale du fascia cervical.

### 1 | Muscles supra-hyoïdiens (fig. 14.4)

#### a) Muscle digastrique

- *Origine* : il naît de l'incisure mastoïdienne.
- *Les ventres* antérieur et postérieur sont séparés par un tendon intermédiaire, maintenu dans une poulie fibreuse, fixée sur l'os hyoïde.
- *Terminaison* : dans la fosse digastrique de la mandibule.
- *Innervation* : le ventre postérieur est innervé par le nerf facial (VII); le ventre antérieur, par le nerf mylo-hyoïdien (V).
- *Action* : il est élévateur de l'os hyoïde. Son ventre postérieur tire en arrière l'os hyoïde, et son ventre antérieur abaisse la mandibule.

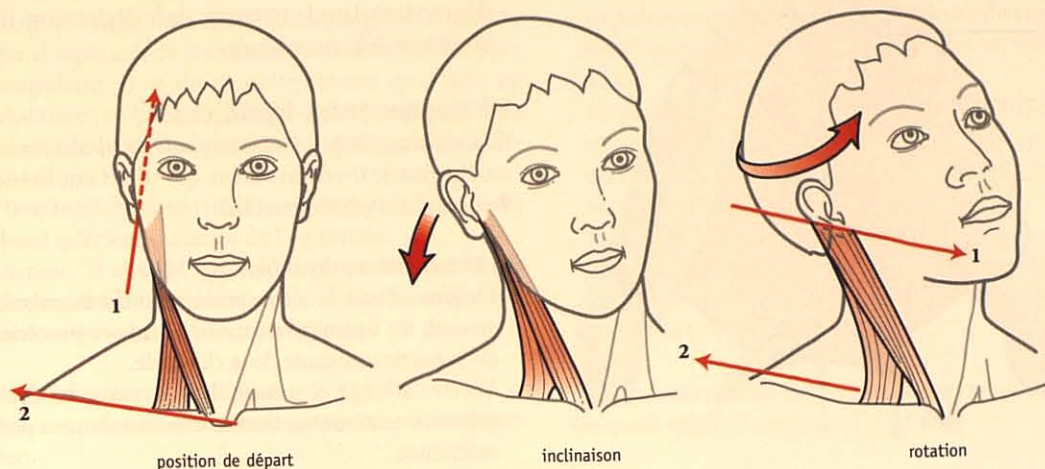


FIG. 14.3. Séquences des mouvements du muscle sterno-cléido-mastoïdien

1. axe d'origine
2. axe de terminaison

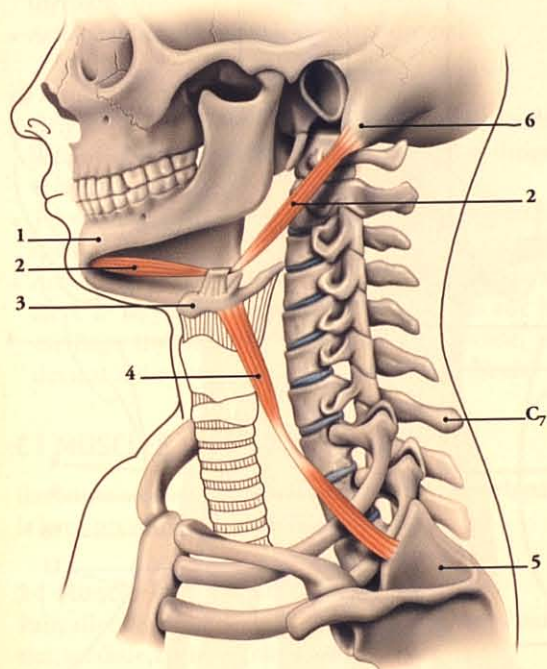


FIG. 14.4. Muscles digastrique et omo-hyoïdien (vue latérale)

1. mandibule
2. m. digastrique
3. os hyoïde
4. m. omo-hyoïdien
5. scapula
6. processus mastoïde

#### b) Muscle stylo-hyoïdien

Fusifforme et grêle, il naît du versant postéro-latéral du processus styloïde de l'os temporal. Il descend en avant et médialement. Il se termine sur le bord latéral de l'os hyoïde par un tendon dédoublé qui entoure le tendon intermédiaire du muscle digastrique.

- *Innervation* : elle est assurée par le nerf facial (VII).
- *Action* : il tire l'os hyoïde en arrière et en haut lors de la déglutition.

#### c) Muscle génio-hyoïdien

Conique, il naît de l'épine mentonnière de la mandibule, s'élargit progressivement et se termine sur la face antérieure du corps de l'os hyoïde. Les deux muscles sont unis sur la ligne médiane par un mince septum conjonctif.

- *Innervation* : elle est assurée par le nerf hypoglosse (XII).
- *Action* : il est élévateur de la langue et de l'os hyoïde ; il est abaisseur de la mandibule.

#### d) Muscle mylo-hyoïdien (fig. 14.5)

Pair et aplati, les deux muscles sont unis sur la ligne médiane par un raphé pour former le plancher de la bouche.

- *Origine-ventre* : il naît par de courtes fibres tendineuses sur la ligne mylo-hyoïdienne de la mandibule. Il se dirige obliquement en bas et en dedans pour s'insérer sur le bord supérieur du corps de l'os hyoïde.
- *Innervation* : elle est assurée par le nerf trijumeau (V).

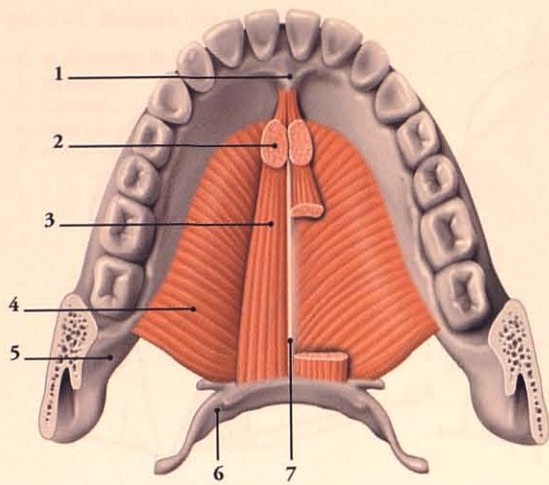


FIG. 14.5. Muscles du plancher de la bouche (vue supérieure)

1. épine mentonnière
2. m. génio-glosse
3. m. génio-hyoïdien
4. m. mylo-hyoïdien
5. mandibule
6. os hyoïde
7. raphé médian

- **Action** : il est élévateur de l'os hyoïde, et de la langue ; il intervient dans le 1<sup>er</sup> temps de la déglutition. Il est abaisseur de la mandibule.

## 2 | Muscles infra-hyoïdiens

Ils sont innervés par l'anse cervicale du plexus cervical, sauf le muscle thyro-hyoïdien, qui reçoit une branche du nerf glossopharygien (IX).

### a) Muscle sterno-hyoïdien (fig. 14.6)

- **Origine** : il naît de la face postérieure du manubrium sternal, du ligament sterno-claviculaire postérieur, de la partie attenante de la clavicule.
- **Ventre** : allongé et mince, il est presque vertical et présente une intersection tendineuse dans sa partie inférieure.
- **Terminaison** : sur le corps de l'os hyoïde.
- **Action** : sa contraction abaisse l'os hyoïde et indirectement le larynx. Il est inspirateur accessoire.

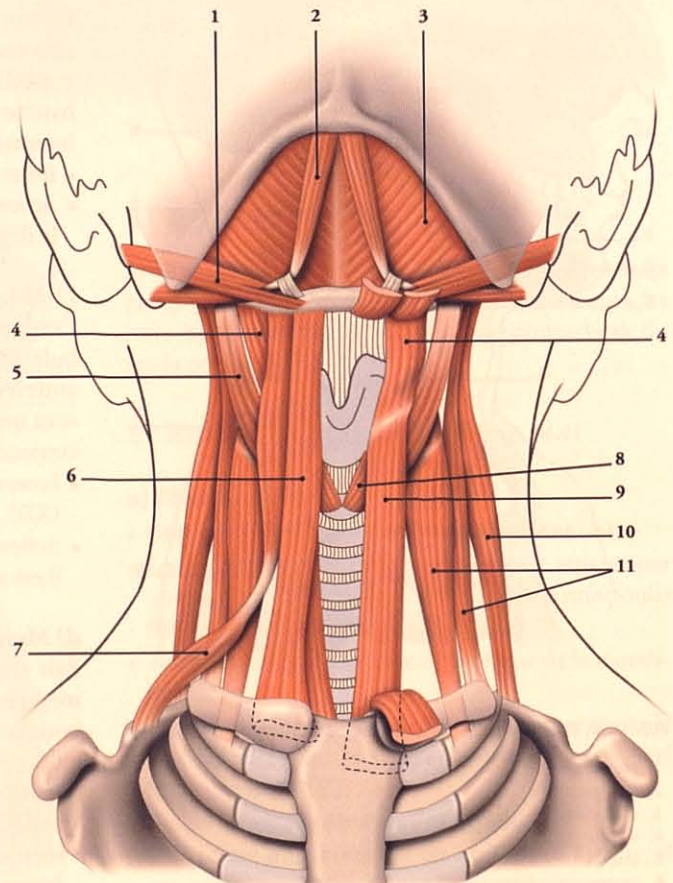


FIG. 14.6. Muscles du cou (vue antérieure)

1. m. stylo-hyoïdien
2. m. digastrique
3. m. mylo-hyoïdien
4. m. thyro-hyoïdien
5. m. long du cou
6. m. sterno-hyoïdien
7. m. omo-hyoïdien
8. m. crico-thyroïdien
9. m. sterno-thyroïdien
10. m. élévateur de la scapula
11. mm. scalènes ant. et moyen

**b) Muscle omo-hyoïdien**

- **Origine-ventre** : muscle digastrique grêle, il naît du bord supérieur de la scapula, en dedans de l'incisure scapulaire. Il se dirige obliquement en avant, en dedans et en haut. Il croise le bord postérieur de la clavicule et la face postérieure des muscles scalènes.
- **Terminaison** : il se termine sur la partie latérale du bord inférieur du corps de l'os hyoïde.
- **Action** : il abaisse l'os hyoïde et indirectement le larynx. Il tend l'aponévrose du cou grâce aux adhérences de son tendon intermédiaire.

**c) Muscle sterno-thyroïdien**

Mince et allongé, il est sous-jacent au sterno-hyoïdien.

- **Origine-ventre** : il naît de la face postérieure du manubrium sternal et du premier cartilage costal. Il présente une intersection tendineuse et se dirige en haut et latéralement.
- **Terminaison** : sur la ligne oblique du cartilage thyroïde.
- **Action** : il fixe et abaisse le cartilage thyroïde.

**d) Muscle thyro-hyoïdien**

- **Origine-ventre** : court et aplati, il naît au-dessus de la ligne oblique du cartilage thyroïdien. Il se dirige verticalement.
- **Terminaison** : sur le corps et la racine de la grande corne de l'os hyoïde.
- **Action** : lorsqu'il prend son appui sur l'os hyoïde, il élève le larynx; lorsqu'il prend son appui sur le cartilage thyroïde, il immobilise l'os hyoïde, et devient indirectement abaisseur de la mandibule.

**C | MUSCLES PROFONDS**

Ils sont situés contre le rachis cervical et recouverts par la lame prévertébrale du fascia cervical.

**1 | Muscle long du cou (fig. 14.7)**

Pair, allongé et multifide, il est constitué de trois parties, médiale, oblique crâniale et oblique caudale.

**a) Origine – terminaison**

- La **partie médiale** unit la face antérieure du corps des vertèbres C5 à T3 à celle des corps des vertèbres C2 à C4.
- La **partie oblique crâniale** naît sur les tubercules antérieurs des processus transverses des vertèbres cervicales C3 à C5 et se termine sur le tubercule ventral de l'atlas.
- La **partie oblique caudale** naît de la face latérale du corps des trois parties premières vertèbres thoraciques et se termine sur les processus transverses des vertèbres C5, C6 et C7.

**b) Innervation** : elle est assurée par le rameau ventral des nerfs spinaux cervicaux C2 à C6.

**c) Action** : sa contraction bilatérale fléchit la colonne cervicale; sa contraction unilatérale entraîne l'inclinaison et la rotation de la tête du même côté.

**2 | Muscle long de la tête<sup>2</sup>**

- **Origine-terminaison** : presque vertical, il naît du sommet des tubercules antérieurs des processus transverses des vertèbres cervicales C3 à C6. Il se termine sur la face externe de la partie basilaire de l'os occipital en dehors du tubercule pharyngien.
- **Innervation** : elle est assurée par l'anse de l'axis et le 3<sup>e</sup> nerf spinal cervical.
- **Action** : sa contraction unilatérale entraîne la rotation de la tête du même côté. Sa contraction bilatérale fléchit la tête.

**3 | Muscles scalènes<sup>3</sup> (fig. 14.8)**

Au nombre de trois, antérieur, moyen et postérieur, ils sont obliques, en bas, en avant et latéralement.

**a) Le muscle scalène antérieur**

Il naît des tubercules antérieurs des processus transverses des vertèbres cervicales C3 à C6. Il se termine sur le tubercule du muscle scalène antérieur de la 1<sup>re</sup> côte, en avant du sillon de l'artère subclavière.

2. Ancien. : m. grand droit ant. de la tête.

3. Le muscle scalène accessoire est un muscle inconstant. Il est tendu de la face antérieure du scalène moyen à la face supérieure de la 1<sup>re</sup> côte, près de l'insertion du tendon du scalène antérieur. (Dén. anc. du muscle de Wood et Gilis.)

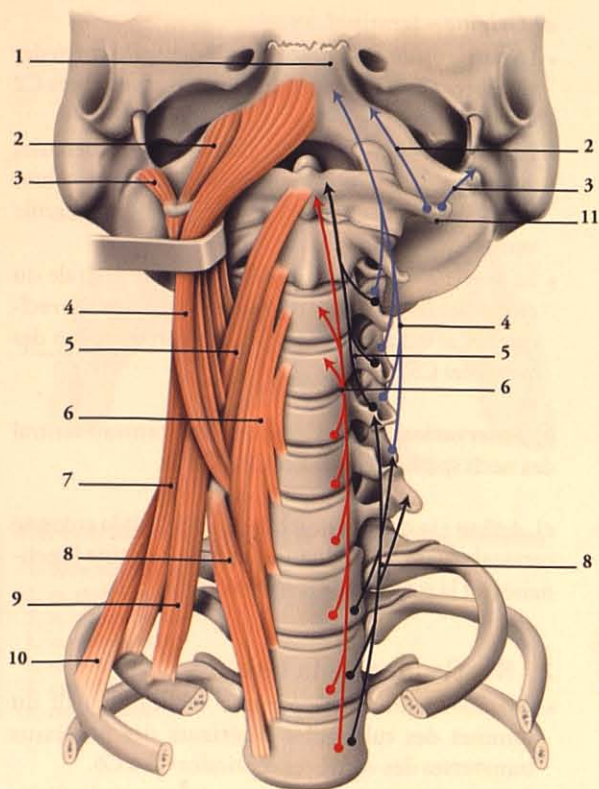


FIG. 14.7. Muscles de la face ventrale du rachis cervical

- |                                      |                                     |
|--------------------------------------|-------------------------------------|
| 1. partie basilaire de l'occipital   | 7. m. scalène moyen                 |
| 2. m. droit ant. de la tête          | 8. partie caudale du m. long du cou |
| 3. m. droit latéral de la tête       | 9. m. scalène ant.                  |
| 4. m. long de la tête                | 10. m. scalène post.                |
| 5. partie crâniale du m. long du cou | 11. processus transverse de l'atlas |
| 6. partie médiale du m. long du cou  |                                     |

#### b) Le muscle scalène moyen

Il naît des tubercules antérieurs des processus transverses des vertèbres cervicales C2 à C7. Il se termine sur la 1<sup>re</sup> côte, en arrière du sillon de l'artère subclavière.

#### c) Muscle scalène postérieur

Il naît des tubercules postérieurs des processus transverses des vertèbres cervicales C4 à C6. Il se termine sur le bord supérieur de la 2<sup>e</sup> côte.

#### d) Innervation

Elle est assurée par des branches antérieures des nerfs spinaux cervicaux, C5 et C6 pour le muscle scalène antérieur, et par les nerfs spinaux C6, C7 et C8 pour les muscles scalènes moyen et postérieur.

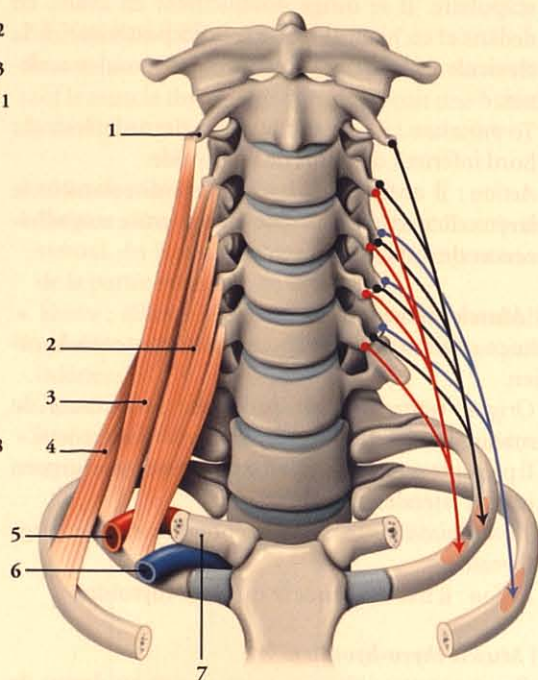


FIG. 14.8. Muscles scalènes (vue antérieure)

- |                                   |
|-----------------------------------|
| 1. processus transverse de l'axis |
| 2. m. scalène ant.                |
| 3. m. scalène moyen               |
| 4. m. scalène post.               |
| 5. a. subclavière                 |
| 6. v. subclavière                 |
| 7. clavicule                      |

#### e) Action

Lorsqu'ils prennent leur point d'appui sur leur origine, ils sont éleveurs des 1<sup>re</sup> et 2<sup>e</sup> côtes, donc inspireurs accessoires.

Lorsqu'ils prennent appui sur leur terminaison, ils sont fléchisseurs latéraux de la tête. Ils sont fixateurs du rachis cervical lorsqu'ils se contractent bilatéralement.

#### 4 | Muscle petit scalène

Muscle inconstant, il naît des processus transverses des vertèbres cervicales C6 et C7 pour se terminer sur la 1<sup>re</sup> côte ou sur la coupole pleurale.

## 14.2 FASCIA ET ESPACES DU COU

Les muscles et les viscères du cou sont entourés d'un tissu conjonctif plus ou moins lâche, formant le *fascia cervical*. Il délimite des espaces conjonctifs, permettant la mobilité des muscles et des viscères au cours de la déglutition et des mouvements cervicaux.

### A | FASCIA CERVICAL

Le fascia cervical est complexe et constitué de trois lames, disposées en trois plans : la lame superficielle, la lame prétrachéale, et la lame prévertébrale (fig. 14.9).

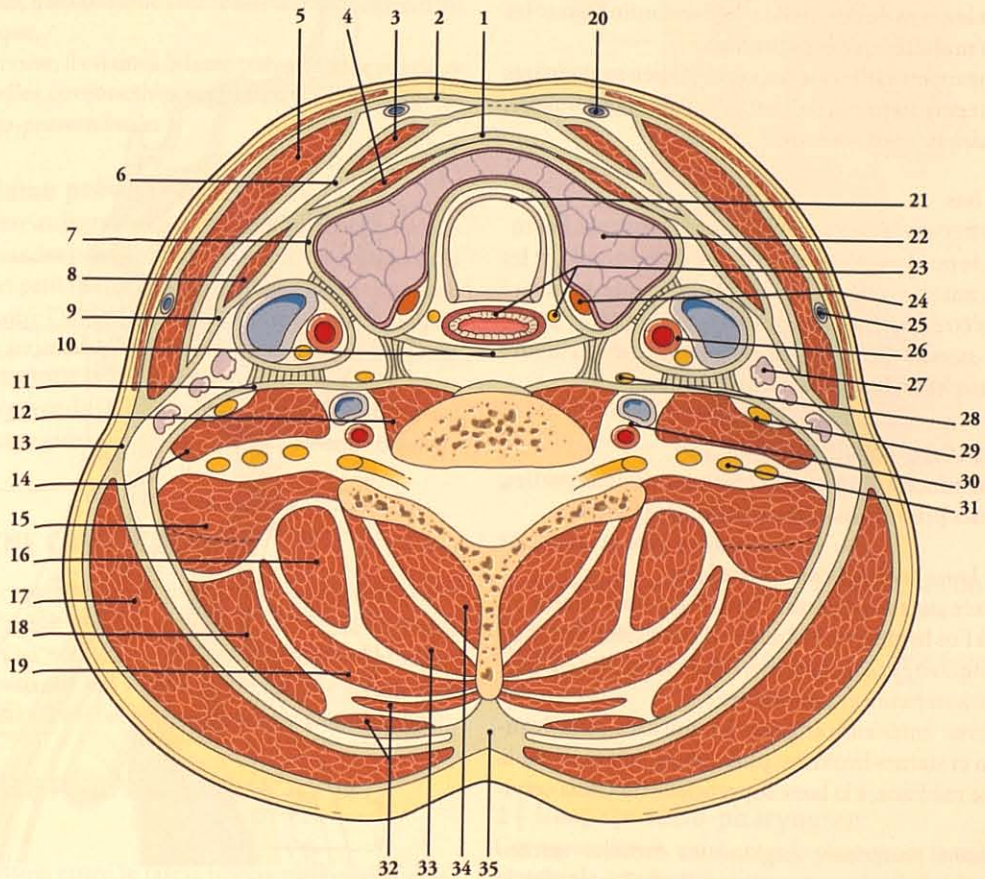


FIG. 14.9. Coupe transversale du cou au niveau de C7 (schématique)

- |  |   |   |  |
|--|---|---|--|
| 1. lame prétrachéale musculaire (feuillet post.)   | 8. m. omo-hyoïdien  | 18. m. élévateur de la scapula                          | 28. ganglion cervical inf.                     |
| 2. lame superficielle du fascia cervical           | 9. lame prétrachéale musculaire                           | 19. m. splénius   | 29. n. phrénique                               |
| 3. m. sterno-hyoïdien                              | 10. lame prétrachéale viscérale (fascia bucco-pharyngien) | 20. v. jugulaire ant.                                   | 30. a. et v. vertébrales                       |
| 4. m. sterno-thyroïdien                            | 11. lame prévertébrale                                    | 21. trachée   | 31. plexus brachial                            |
| 5. m. sterno-cléido-mastoïdien                     | 12. m. long du cou  | 22. thyroïde  | 32. mm. dentelé postéro-supérieur et rhomboïde |
| 6. lame prétrachéale musculaire (feuillet ant.)    | 13. fascia cervical                                       | 23. œsophage et n. récurrent                            | 33. mm. semi-épineux                           |
| 7. lame prétrachéale viscérale (fascia thyroïdien) | 14. m. scalène ant.                                       | 24. parathyroïde  | 34. mm. multifides                             |
|  | 15. mm. scalènes moyen et post.                           | 25. v. jugulaire latérale                               | 35. lig. nual                                  |
|  | 16. m. longissimus du cou                                 | 26. a. carotide commune, v. jugulaire interne, n. vague |  |
|  | 17. m. trapèze  | 27. lymphonœuds cervicaux                               |  |

## 1 | La lame superficielle<sup>4</sup>

La lame superficielle du fascia cervical, située sous la peau et le platysma, prolonge le ligament nuchal, engaine les muscles trapèze en arrière, et sterno-cléido-mastoïdien latéralement; elle fusionne en avant avec son homonyme contro-latéral.

### a) En haut

Elle s'insère sur la ligne nuchale supérieure, le processus mastoïde, le cartilage du méat acoustique, l'arcade zygomatique, le bord inférieur du corps de la mandibule et le corps de l'os hyoïde. Elle se continue avec les fascias massétérique et parotidien.

La lame superficielle et le fascia parotidien sont séparés par un épaissement partant de l'angle mandibulaire, la *bandelette mandibulaire*.

### b) En bas

Elle se fixe sur la face supérieure de la clavicule, l'acromion, le bord postérieur de l'épine de la scapula, et les bords antérieur et postérieur de l'incisure jugulaire après s'être divisée en deux feuillets qui limitent l'*espace supra-sternal*. Cet espace contient l'arcade veineuse jugulaire et un lymphonœud inconstant.

## 2 | La lame prétrachéale<sup>5</sup>

Elle est mince, complexe et constituée de deux parties, les lames prétrachéales musculaire et viscérale.

### a) La lame prétrachéale musculaire

Annexée aux muscles infra-hyoïdiens, elle s'attache en haut à l'os hyoïde, en bas au bord postérieur de l'incisure jugulaire et à la clavicule. Elle se subdivise en deux lames, antérieure et postérieure :

- la *lame antérieure* engaine les muscles omo-hyoïdien et sterno-hyoïdien, puis adhère en avant, sur la ligne médiane, à la lame superficielle du fascia cervical;
- la *lame postérieure* engaine les muscles sterno-thyroïdien et thyro-hyoïdien. Elle fusionne avec la lame prétrachéale viscérale.

### b) La lame prétrachéale viscérale (fig. 14.10)

Elle engaine les viscères du cou, et elle est constituée du fascia thyroïdien et du fascia bucco-pharyngien.

- *Le fascia thyroïdien*. Il recouvre la glande thyroïde et les glandes parotidiennes qui sont situées contre la capsule thyroïdienne. Au niveau de l'isthme :

- en haut, il se prolonge parfois sur le lobe pyramidal et le muscle élévateur de la glande thyroïde jusqu'à l'os hyoïde;
- en bas, il se continue avec la lame thyropéricardienne qui accompagne la veine thyroïdienne inférieure pour se confondre avec la gaine de la veine

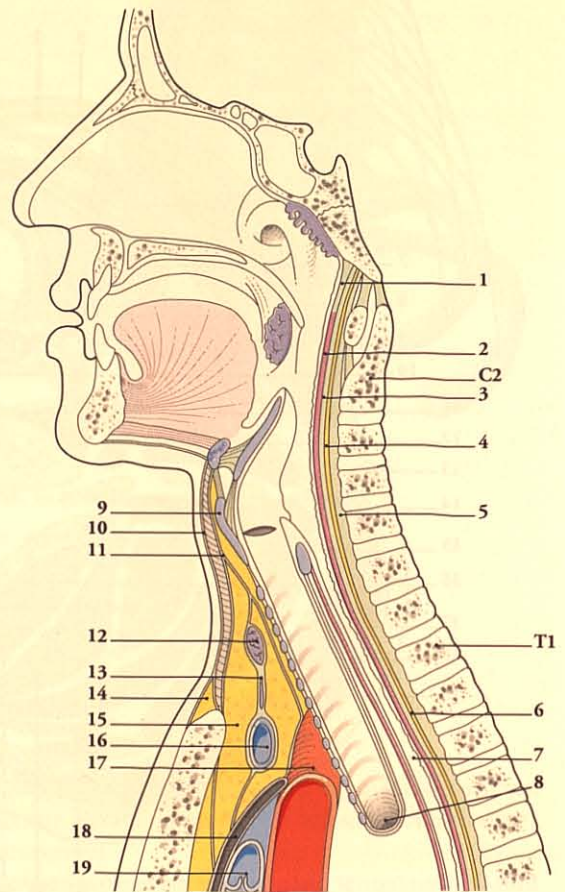


FIG. 14.10. Fascias du cou. Coupe sagittale médiane de la bouche et du cou

- |                                 |                                  |
|---------------------------------|----------------------------------|
| 1. fascia pharyngo-basilaire    | 11. lame prétrachéale            |
| 2. mm. constricteurs du pharynx | 12. isthme thyroïdien            |
| 3. fascia bucco-pharyngien      | 13. lame thyro-péricardique      |
| 4. espace rétro-pharyngien      | 14. espace supra-sternal         |
| 5. ligament longitudinal ant.   | 15. loge thymique                |
| 6. espace rétro-œsophagien      | 16. v. brachio-céphalique gauche |
| 7. œsophage                     | 17. tronc brachio-céphalique     |
| 8. bifurcation trachéale        | 18. péricarde                    |
| 9. cartilage thyroïde           | 19. a. pulmonaire                |
| 10. lame superficielle          |                                  |

4. Ancien. : aponévrose cervicale superficielle.

5. Ancien. : fascia de Porter, aponévrose cervicale moyenne.

brachio-céphalique gauche et atteindre le péricarde;

- en arrière, il adhère aux deuxième, troisième et quatrième cartilages trachéaux.
- **Le fascia bucco-pharyngien.** Il recouvre la face dorsale des muscles constricteurs du pharynx et de la couche musculaire de l'œsophage cervical.
  - *En haut*, il fusionne avec le fascia pharyngo-basilaire<sup>6</sup>. Il se fixe à la base du crâne et sur le raphé ptérygo-mandibulaire.
  - *Latéralement*, il recouvre le muscle buccinateur.
  - *En bas*, il se continue avec le fascia œsophagien thoracique.
  - *En arrière*, il est uni à la lame prévertébrale par deux lamelles conjonctives sagittales, les *lamelles pharyngo-prévertébrales*<sup>7</sup>.

### 3 | La lame prévertébrale (fig. 14.11)

Elle adhère au ligament longitudinal antérieur, recouvre les muscles prévertébraux, scalènes, élévateur de la scapula et petit rhomboïde, et se fixe au ligament nuchal. Elle engaine l'artère subclavière et le plexus brachial, situés en arrière du muscle scalène antérieur. Elle forme sous la clavicule la gaine axillaire.

Elle est séparée du fascia bucco-pharyngien par l'*espace rétro-pharyngien* qui se prolonge par l'*espace rétro-œsophagien*.

## B | GAINÉ CAROTIDIENNE<sup>8</sup>

La gaine carotidienne est une enveloppe fibreuse commune à l'artère carotide commune, à la veine jugulaire interne et au nerf vague. Ces trois éléments sont séparés entre eux par des septums fibreux. Elle adhère aux lames prétrachéale et prévertébrale du fascia cervical.

## C | ESPACE PÉRIPHARYNGIEN (fig. 14.12 et 14.13)

Il est compris entre le fascia bucco-pharyngien et la lame prévertébrale du fascia cervical. Il est subdivisé par deux lames sagittales, les lames pharyngo-prévertébrales, en trois espaces, rétro-pharyngien et latéro-pharyngiens.

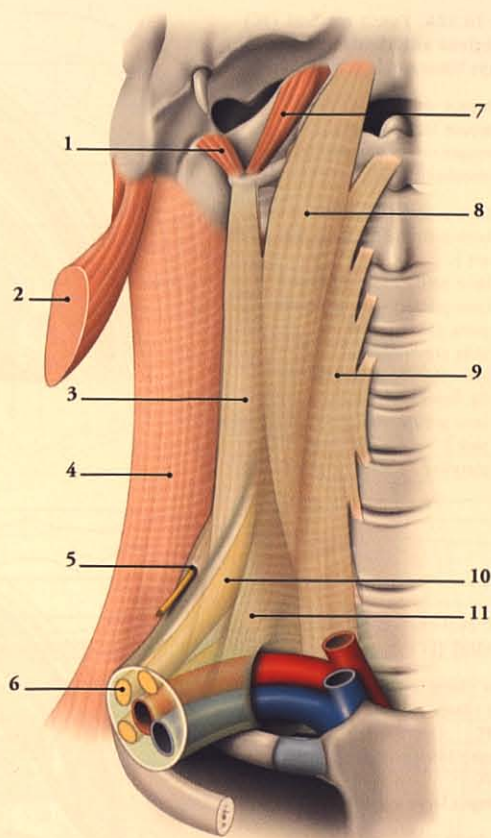


FIG. 14.11. La lame prévertébrale (en vert)

- |                                |                               |
|--------------------------------|-------------------------------|
| 1. m. droit latéral de la tête | 7. m. droit ant. de la tête   |
| 2. m. sterno-cléido-mastoïdien | 8. m. long de la tête         |
| 3. m. scalène moyen            | 9. m. long du cou             |
| 4. trapèze                     | 10. troncs du plexus brachial |
| 5. m. scalène post.            | 11. m. scalène ant.           |
| 6. gaine axillaire             |                               |

## 1 | L'espace rétro-pharyngien

Cet espace étroit, situé entre le pharynx et la colonne vertébrale, contient du tissu conjonctif lâche, les lymphonœuds rétropharyngiens, l'artère pharyngienne ascendante et des plexus veineux.

Il se continue en bas par l'espace rétro-œsophagien jusqu'au médiastin supérieur.

C'est la voie de diffusion des collections cervicales vers le thorax.

6. Parties supéro-latérales fibreuses du m. constricteur supérieur du pharynx (voir pharynx).

7. Ancien. : septums sagittaux de Charpy.

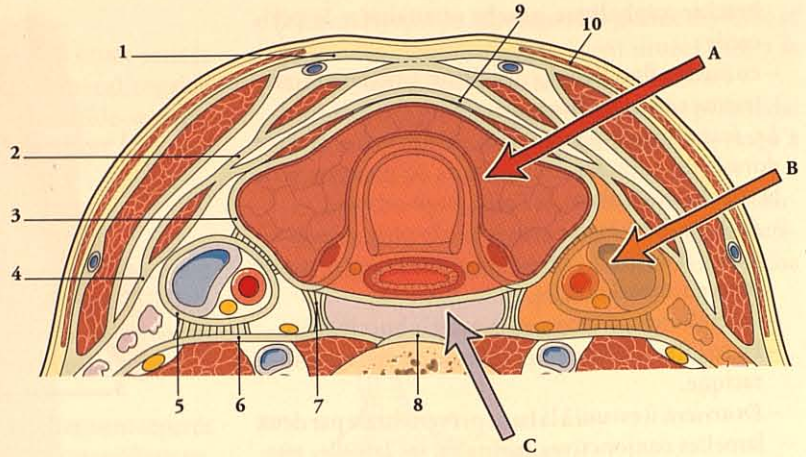
8. Gaine vasculaire du cou.



**FIG. 14.12A. Fascia cervical (FC) et régions antérieures du cou (coupe transversale schématique)**

- A. espace viscéral
- B. espace latéral du cou
- C. espace rétropharyngien (rétro-œsophagien)

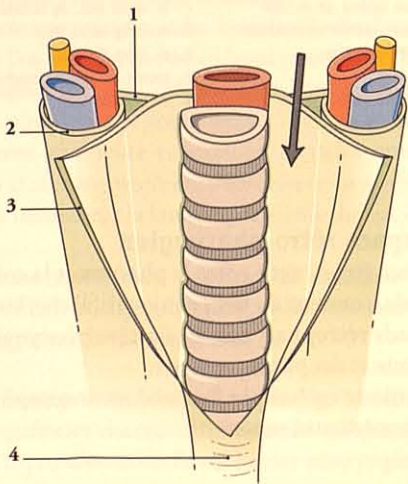
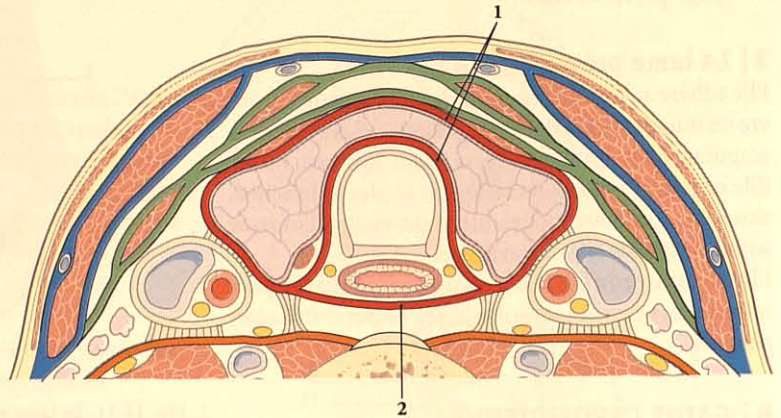
- 1. lame superficielle du FC
- 2. lame prétrachéale musculaire (feuillelet ant.)
- 3. lame prétrachéale viscérale
- 4. lame prétrachéale musculaire
- 5. gaine carotidienne
- 6. lame prévertébrale
- 7. lame pharyngo-prévertébrale
- 8. lig. longitudinal ant.
- 9. lame prétrachéale musculaire (feuillelet post.)
- 10. platysma



**FIG. 14.12B. Lames du fascia cervical (FC)**

- Bleu : lame superficielle du FC
- Vert : lame prétrachéale musculaire du FC
- Rouge : lame prétrachéale viscérale du FC
- Orange : lame prévertébrale du FC

- 1. fascia thyroïdien
- 2. fascia bucco-pharyngien



**FIG. 14.12C. Espace viscéral cervical ouvert (vue antérieure)**

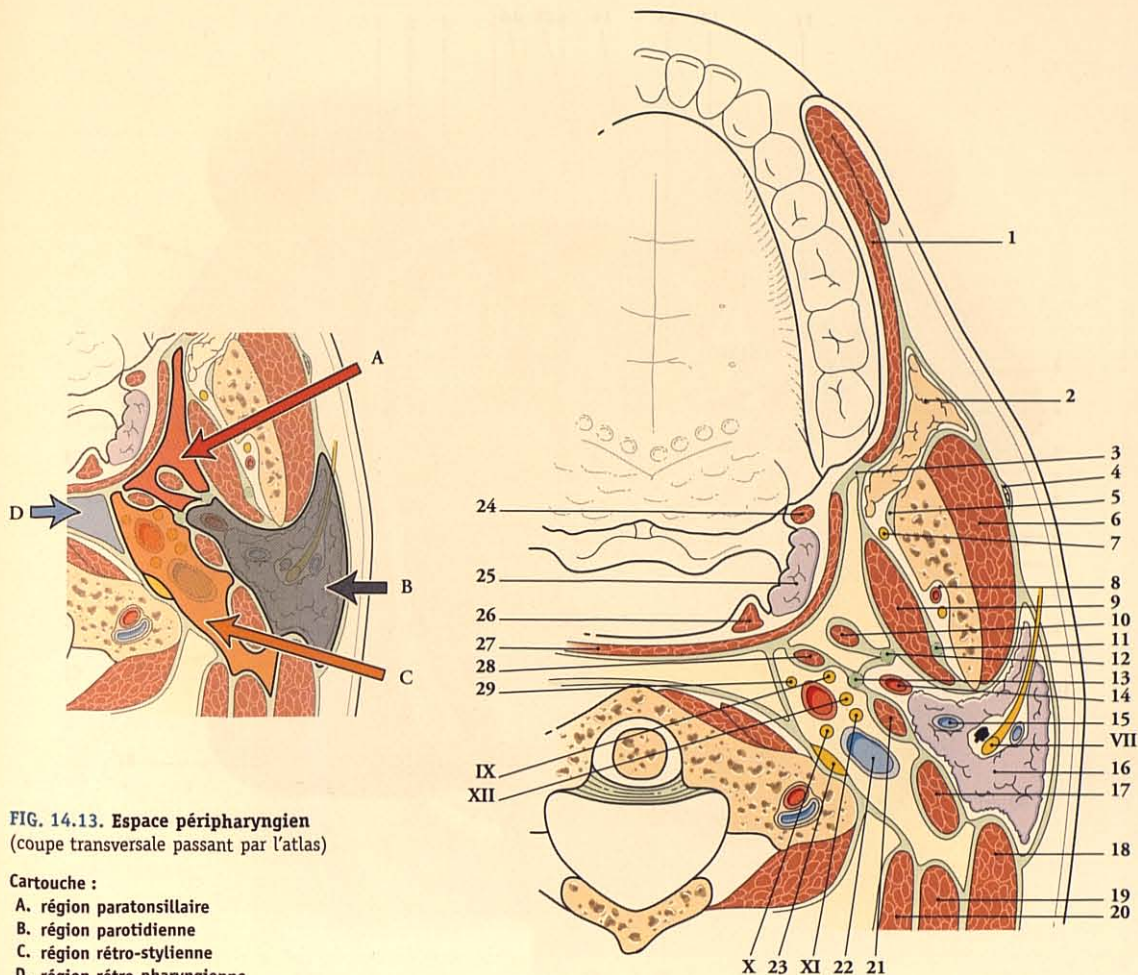
- 1. lame prévertébrale
- 2. gaine carotidienne
- 3. lame prétrachéale viscérale ouverte
- 4. lame thyro-péricardique

## 2 | L'espace latéro-pharyngien

Chaque espace latéro-pharyngien, étendu et complexe, est de forme prismatique triangulaire.

- Sa *paroi médiale* est formée de la lame pharyngo-prévertébrale et de la paroi latérale du pharynx.
- Sa *paroi latérale* est constituée de la branche de la mandibule recouverte des muscles masséter et ptérygoïdien médial.
- Sa *paroi postérieure* est représentée par la lame prévertébrale du fascia cervical.
- Sa *paroi supérieure* est formée par la face inférieure de la partie pétro-tympanique du temporal.
- Sa *paroi inférieure* correspond au plan horizontal passant par le bord inférieur de la mandibule.

L'espace latéro-pharyngien est subdivisé par le diaphragme stylien en deux régions, l'espace préstylien, antéro-latéral, et l'espace rétrostylien, postéro-médial.



**FIG. 14.13. Espace péripharyngien**  
(coupe transversale passant par l'atlas)

**Cartouche :**

- A. région paratonsillaire
- B. région parotidienne
- C. région rétro-stylienne
- D. région rétro-pharyngienne

- |                               |                              |                                 |  |
|-------------------------------|------------------------------|---------------------------------|--|
| 1. m. buccinateur             | 9. m. pterygoïdien médial    | 17. m. digastrique              | 25. tonsille palatine  |
| 2. corps adipeux de la bouche | 10. m. stylo-glosse          | 18. m. sterno-cléido-mastoïdien | 26. m. pharyngo-glosse   |
| 3. raphé ptérygo-mandibulaire | 11. lig. sphéno-mandibulaire | 19. m. splénius de la tête      | 27. m. constricteur sup. du pharynx et fascia bucco-pharyngien |
| 4. conduit parotidien         | 12. lig. stylo-mandibulaire  | 20. m. longissimus de la tête   | 28. m. stylo-pharyngien  |
| 5. tendon du m. temporal      | 13. lig. stylo-hyoïdien      | 21. m. stylo-hyoïdien           | 29. m. laryngé sup.  |
| 6. m. masséter                | 14. a. carotide externe      | 22. v. jugulaire interne        |  |
| 7. n. lingual                 | 15. v. rétro-mandibulaire    | 23. sympathique cervical        |  |
| 8. a. et n. alvéolaires inf.  | 16. parotide                 | 24. m. palato-glosse            |  |

**a) Le diaphragme stylien**

Ce septum, oblique en bas et médialement, est constitué du processus styloïde, du ventre postérieur du muscle digastrique, des muscles stylo-hyoïdien, stylo-pharyngien et stylo-glosse, des ligaments stylo-hyoïdien et stylo-mandibulaire, et du fascia qui les unit. Il se fixe :

- en avant, au fascia bucco-pharyngien;
- en arrière, au fascia du muscle sterno-cléido-mastoïdien;

- en haut, au processus mastoïde, à la partie pétro-tympanique du temporal, en avant du foramen carotidien;
- en bas, à l'os hyoïde.

**b) L'espace préstylien**

Il comprend trois régions communiquant entre elles : les régions parotidienne, para-tonsillaire et submandibulaire.

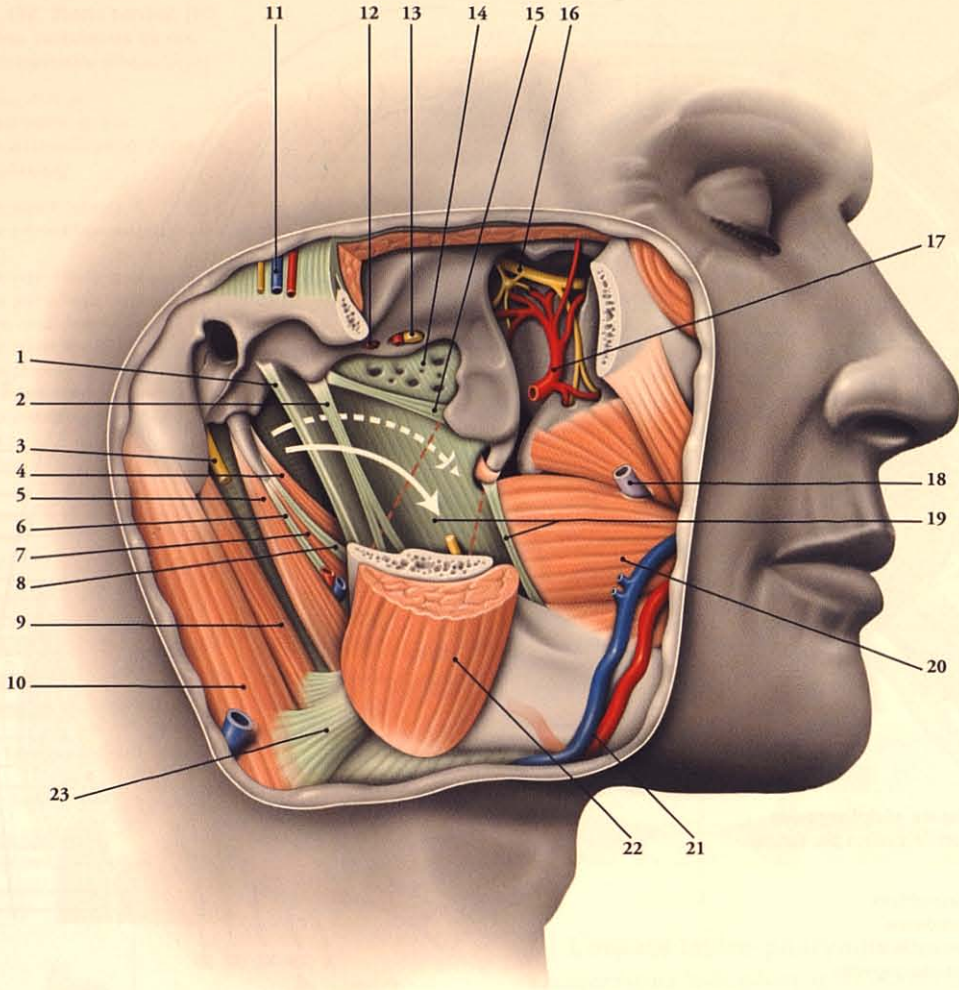


FIG. 14.14. Régions préstylienne et infratemporale (avec résection de la mandibule et ablation de la parotide et des mm. ptérygoïdiens)

- |                             |  |   |   |
|-----------------------------|--|---|---|
| 1. lig. tymano-mandibulaire | 8. lig. stylo-mandibulaire                                   | 13. foramen ovale, n. V3                          | 18. conduit parotidien                  |
| 2. lig. sphéno-mandibulaire | 9. m. digastrique  | 14. partie criblée du fascia ptérygo-mandibulaire | 19. fascia et lig. ptérygo-mandibulaire |
| 3. n. facial                | 10. m. sterno-cléido-mastoïdien                              | 15. lig. ptérygo-épineux                          | 20. m. buccinateur                      |
| 4. m. stylo-glosse          | 11. a. et v. temporales superficielles, n. auriculo-temporal | 16. n. maxillaire, ganglion ptérygo-palatin       | 21. a. et v. faciales                   |
| 5. m. stylo-pharyngien      | 12. foramen épineux, a. meningée moyenne                     |   | 22. m. masséter                         |
| 6. lig. stylo-hyoïdien      |  |   | 23. bandelette mandibulaire             |
| 7. m. stylo-hyoïdien        |  |   |   |

• La région parotidienne (fig. 14.14 et 14.15)

– Elle est prismatique triangulaire.

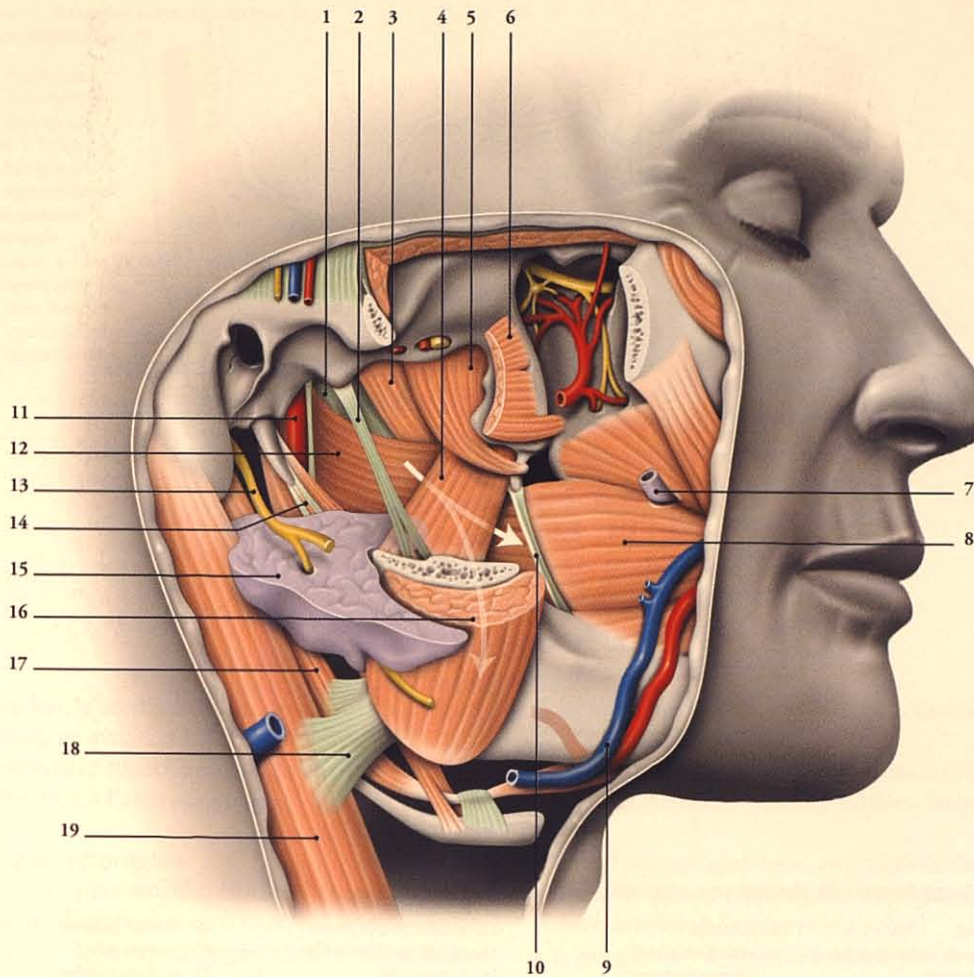
→ Sa paroi antérieure est constituée de la branche de la mandibule, des muscles masséter et ptérygoïdien médial.

→ Sa paroi postéro-médiale est formée par le diaphragme stylien et le muscle sterno-cléido-mastoïdien.

→ Sa paroi latérale est limitée par le plan cutané.

– Elle contient la glande parotide, l'artère carotide externe, la veine rétro-mandibulaire et le nerf facial (VII).

– Elle communique en avant, avec la région paratonsillaire, et en bas, avec la région submandibulaire.



**FIG. 14.15. Espace latéro-pharyngien** (après résection de la parotide et de la branche de la mandibule, et ablation du fascia ptérygo-mandibulaire)

- |                                    |                                |                                     |                                 |
|------------------------------------|--------------------------------|-------------------------------------|---------------------------------|
| 1. fascia pharyngo-basilaire       | 6. m. ptérygoïdien latéral     | 11. a. carotide interne             | 15. parotide                    |
| 2. lig. sphéno-mandibulaire        | 7. conduit parotidien          | 12. m. constricteur sup. du pharynx | 16. m. masséter                 |
| 3. m. élévateur du voile du palais | 8. m. buccinateur              | 13. n. facial (VII)                 | 17. m. digastrique              |
| 4. m. ptérygoïdien médial          | 9. a. et v. faciales           | 14. diaphragme stylien              | 18. bandelette mandibulaire     |
| 5. m. tenseur du voile du palais   | 10. raphé ptérygo-mandibulaire |                                     | 19. m. sterno-cléido-mastoïdien |

#### • La région paratonsillaire<sup>9</sup>

– Elle est étroite et limitée :

- en avant, par le raphé ptérygo-mandibulaire ;
- médialement, par les muscles tenseur du voile du palais et constricteur supérieur du pharynx, recouverte du fascia bucco-pharyngien, qui la sépare de la tonsille palatine ;

→ latéralement, par le muscle ptérygoïdien médial et le fascia ptérygo-mandibulaire.

- Elle est traversée verticalement par l'artère palatine ascendante et le nerf glossopharyngien (IX).
- Elle communique en bas avec la région submandibulaire.

9. Ancien : région para-amygdalienne de Gilis, sous-parotidienne de Sebileau.

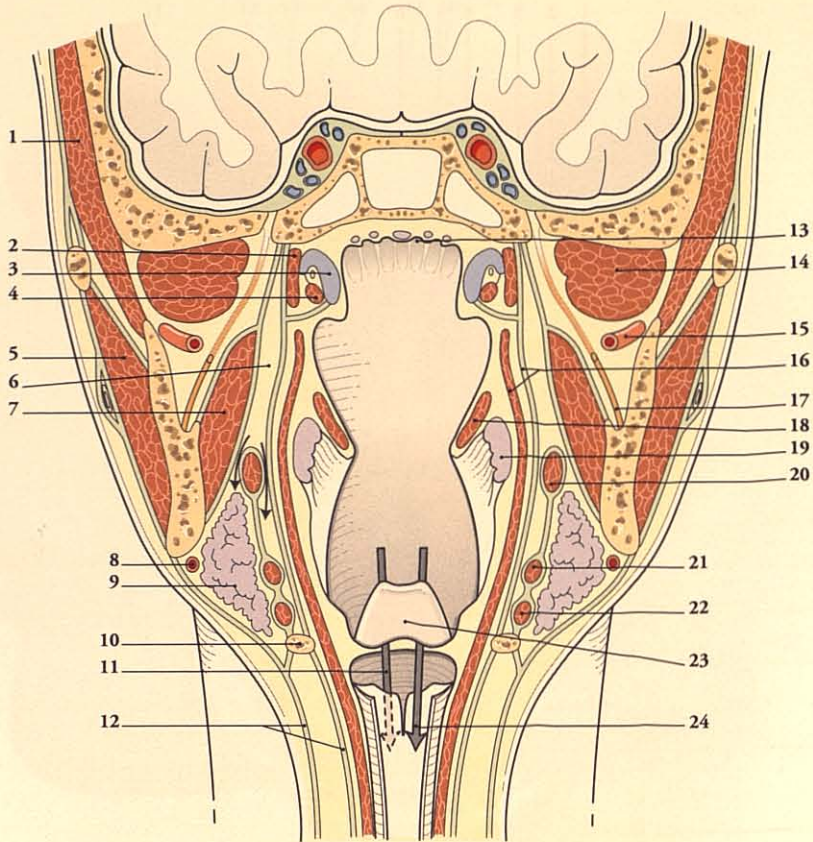


FIG. 14.16. Coupe frontale du pharynx (vue antérieure)

- |                                    |  |   |                       |
|------------------------------------|--|---|-----------------------|
| 1. m. temporal                     | 8. a. faciale  | 13. tonsille pharyngienne                                 | 19. tonsille palatine |
| 2. m. tenseur du voile du palais   | 9. espace et glande submandibulaires                       | 14. m. ptérygoïdien latéral                               | 20. m. stylo-glosse   |
| 3. cartilage auditif               | 10. os hyoïde  | 15. a. maxillaire   | 21. m. stylo-hyoïdien |
| 4. m. élévateur du voile du palais | 11. vers l'œsophage  | 16. m. constricteur du pharynx et fascia bucco-pharyngien | 22. m. digastrique    |
| 5. m. masséter                     | 12. lames superficielle et prétrachéale du fascia cervical | 17. n. alvéolaire inf.                                    | 23. épiglote          |
| 6. espace para-tonsillaire         |  | 18. m. palato-pharyngien                                  | 24. aditus laryngé    |
| 7. m. ptérygoïdien médial          |  |   |                       |

• La région submandibulaire (fig. 14.16)

Loge de la glande submandibulaire, elle est prismatique triangulaire.

– Sa *paroi supéro-latérale* est formée par le muscle ptérygoïdien médial et la face médiale de l'angle de la mandibule.

Contre la mandibule, l'artère faciale effectue une courbe avant de contourner son bord inférieur.

– Sa *paroi inféro-latérale* est constituée de la lame superficielle du fascia cervical et de la peau.

– Sa *paroi médiale* est limitée par le diaphragme stylien, l'os hyoïde et les muscles hyo-glosse et mylo-hyoïdien.

Le muscle digastrique limite sur le muscle hyoglosse deux triangles, infra et supra-digastriques (fig. 14.17) :

→ le *triangle infra-digastrique submandibulaire*<sup>10</sup> est limité par le ventre postérieur du digastrique, en haut et en avant, le bord postérieur du muscle hyo-glosse, en arrière, et la grande corne de l'os hyoïde, en bas. Il répond en superficie au nerf hypoglosse et à la veine linguale, et, en profondeur, à l'artère linguale ;

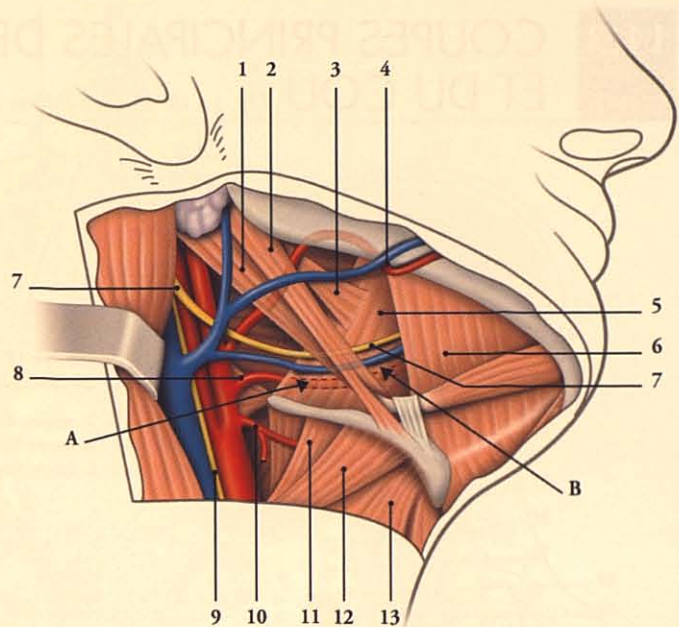
→ le *triangle supra-digastrique submandibulaire*<sup>11</sup> est limité par le tendon intermédiaire du digastrique,

10. Ancien. : triangle de Béclard.

11. Ancien. : triangle de Pirogoff.

FIG. 14.17. Triangles infra-digastrique (A) et supra-digastrique (B)

1. m. digastrique
2. m. stylo-hyoïdien
3. m. stylo-glosse
4. a. et v. faciales
5. m. hyo-glosse
6. m. mylo-hyoïdien
7. n. hypoglosse
8. a. linguale
9. n. vague, a. carotide commune, v. jugulaire int.
10. a. thyroïdienne sup.
11. m. thyro-hyoïdien
12. m. omo-hyoïdien
13. m. sterno-hyoïdien



en bas, le bord postérieur du muscle mylo-hyoïdien, en avant, et le nerf hypoglosse, en haut. Il répond en superficie à la veine linguale, et, en profondeur, à l'artère linguale.

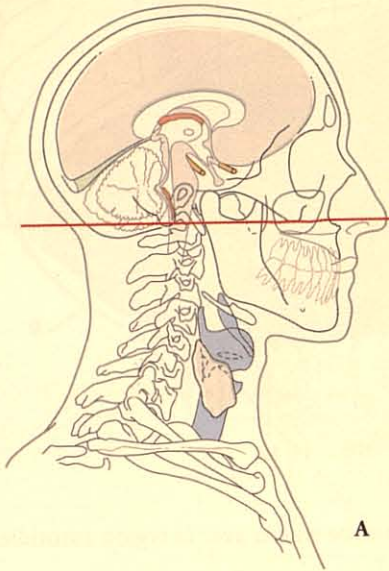
### c) L'espace rétrostylien

Il est limité, latéralement et en avant, par le diaphragme stylien, médialement et en arrière, par le fascia bucco-pharyngien, la lame pharyngo-prévertébrale et la lame prévertébrale du fascia cervical.

Il se continue en bas avec la région carotidienne. Il contient :

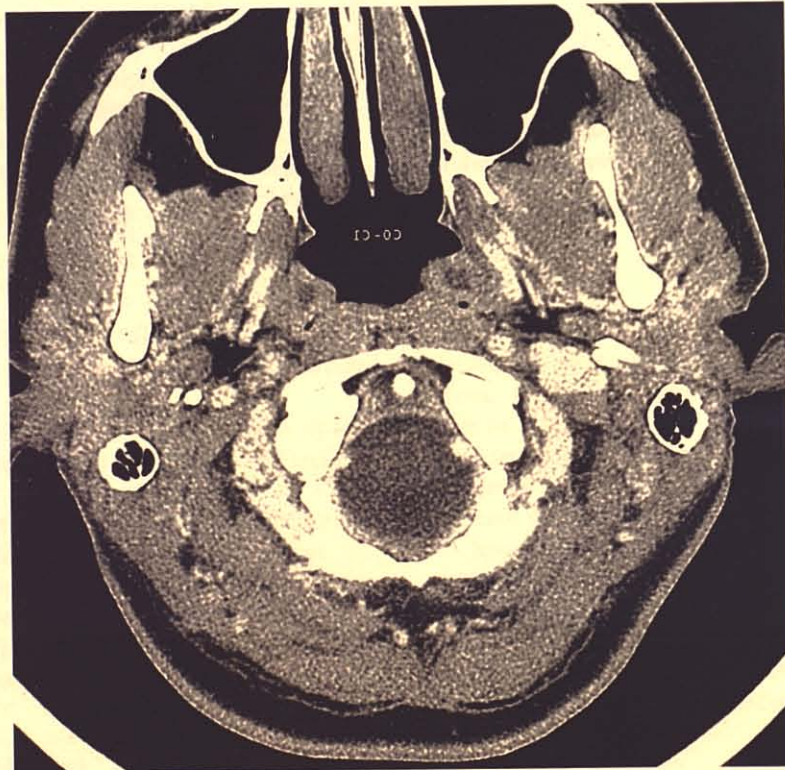
- l'artère carotide interne, située près du pharynx ;
- la veine jugulaire interne, postéro-latérale à l'artère ;
- le nerf pneumogastrique, en arrière de l'artère ;
- les nerfs glosso-pharyngien, hypoglosse et accessoire, latéraux à l'artère et à la veine ;
- le ganglion cervical supérieur, plaqué contre la lame prévertébrale.

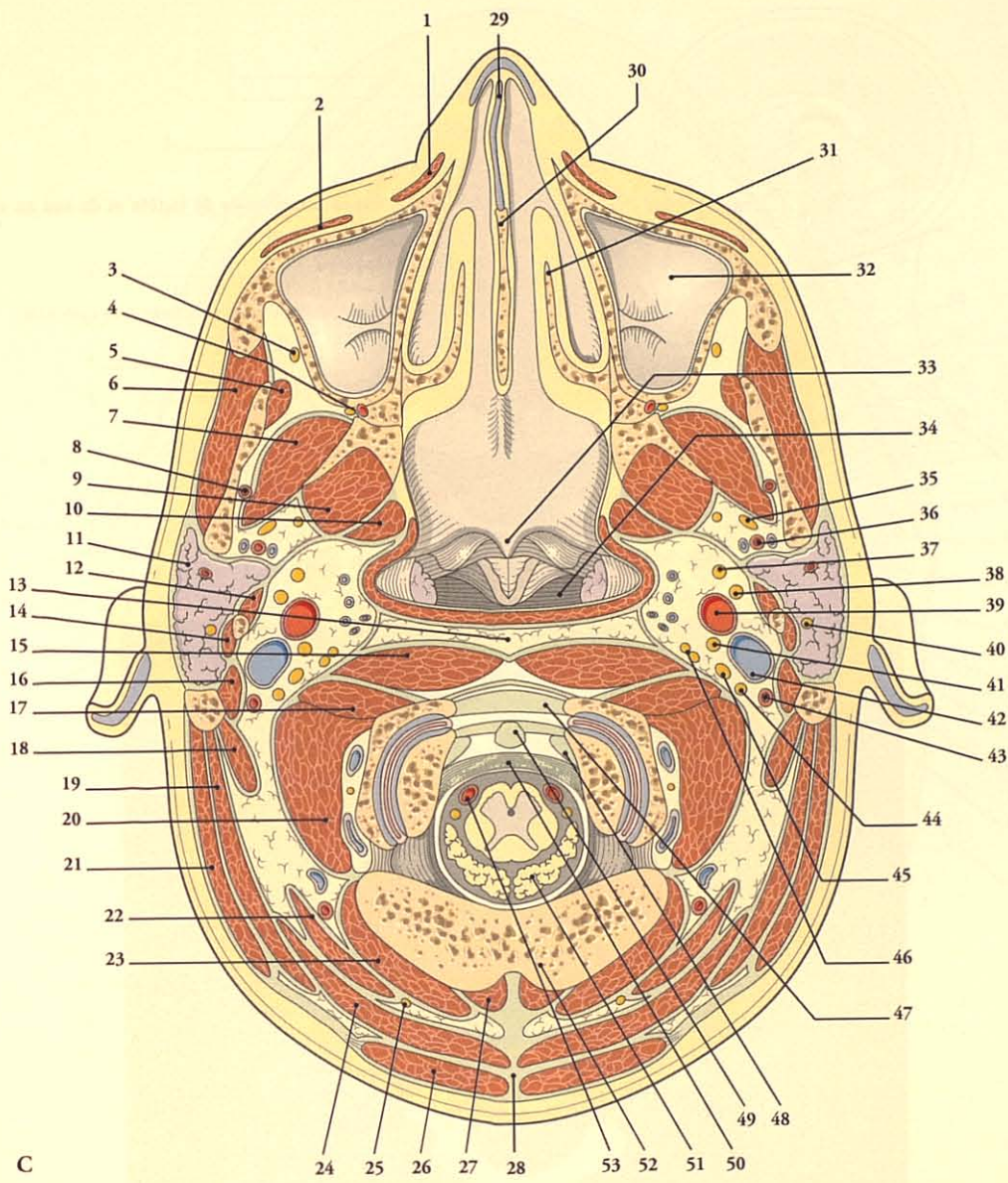
## 14.3 COUPES PRINCIPALES DE LA TÊTE ET DU COU (fig. 14.18, 14.19, 14.20 et 14.21)



**FIG. 14.18.** Coupe transversale de la tête et du cou au niveau de l'articulation occipito-atloïdienne

- A. niveau de la coupe
- B. coupe TDM axiale (cliché Dr T. Diesce)
- C. coupe anatomique. Principales structures (vue supérieure)

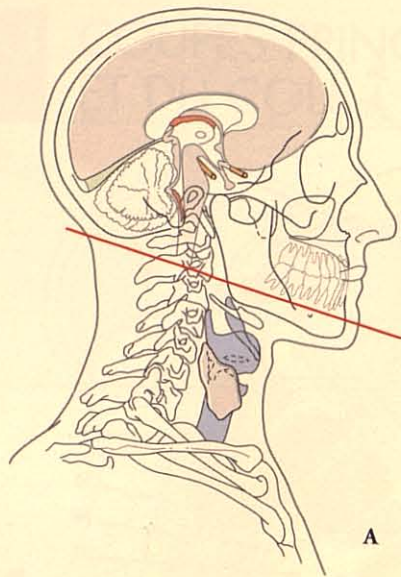




C

- |  |                                     |  |   |
|--|-------------------------------------|--|---|
| 1. m. élévateur de la lèvre sup. et de l'aile du nez | 13. espace rétro-pharyngien         | 28. lig. nucal                                     | 42. v. jugulaire int.                       |
| 2. mm. petit et grand zygomatiques                   | 14. m. stylo-hyoïdien               | 29. cartilage septal                               | 43. a. occipitale                           |
| 3. n. alvéolaire sup.                                | 15. m. long de la tête              | 30. vomer  | 44. n. accessoire                           |
| 4. a. palatine descendante, n. palatin               | 16. m. digastrique                  | 31. cornet nasal inf.                              | 45. n. hypoglosse                           |
| 5. m. temporal                                       | 17. m. droit ant.                   | 32. sinus maxillaire                               | 46. nn. carotide int. et jugulaire          |
| 6. m. masséter                                       | 18. m. longissimus de la tête       | 33. uvule palatine                                 | 47. membrane atlanto-occipitale ant.        |
| 7. m. ptérygoïdien latéral                           | 19. m. splénus de la tête           | 34. pharynx  | 48. lig. atlanto-axoïdien accessoire        |
| 8. a. maxillaire                                     | 20. m. droit lat.                   | 35. n. mandibulaire                                | 49. lig. de l'apex de la dent et transverse |
| 9. m. ptérygoïdien médial                            | 21. m. sterno-cléido-mastoïdien     | 36. a. et v. alvéolaires inf. n. auriculo-temporal | 50. membrana tectoria                       |
| 10. m. élévateur du voile du palais                  | 22. m. oblique sup. de la tête      | 37. a. méningée moyenne et n. auriculo-temporal    | 51. tonsille cérébelleuse                   |
| 11. glande parotide                                  | 23. m. grand droit post. de la tête | 38. n. glosso-pharyngien                           | 52. os occipital                            |
| 12. m. stylo-glosse                                  | 24. m. semi-épineux de la tête      | 39. a. carotide int.                               | 53. a. vertébrale et n. accessoire          |
|  | 25. n. grand occipital              | 40. n. facial                                      |   |
|  | 26. trapèze                         | 41. n. vague                                       |   |
|  | 27. m. petit droit post. de la tête |  |   |





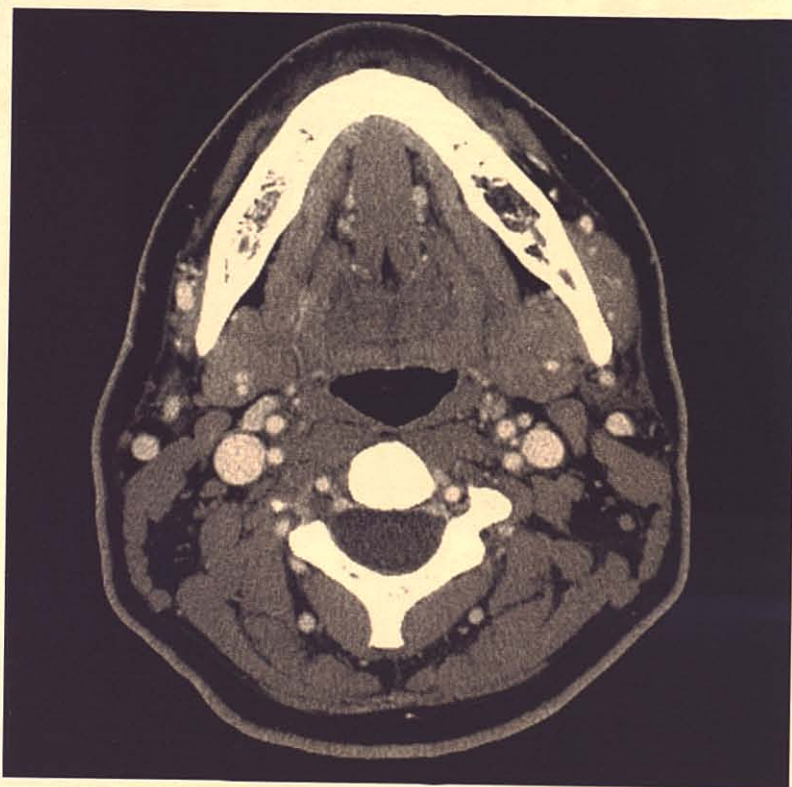
A

**FIG. 14.19. Coupe transversale de la tête et du cou au niveau de C2**

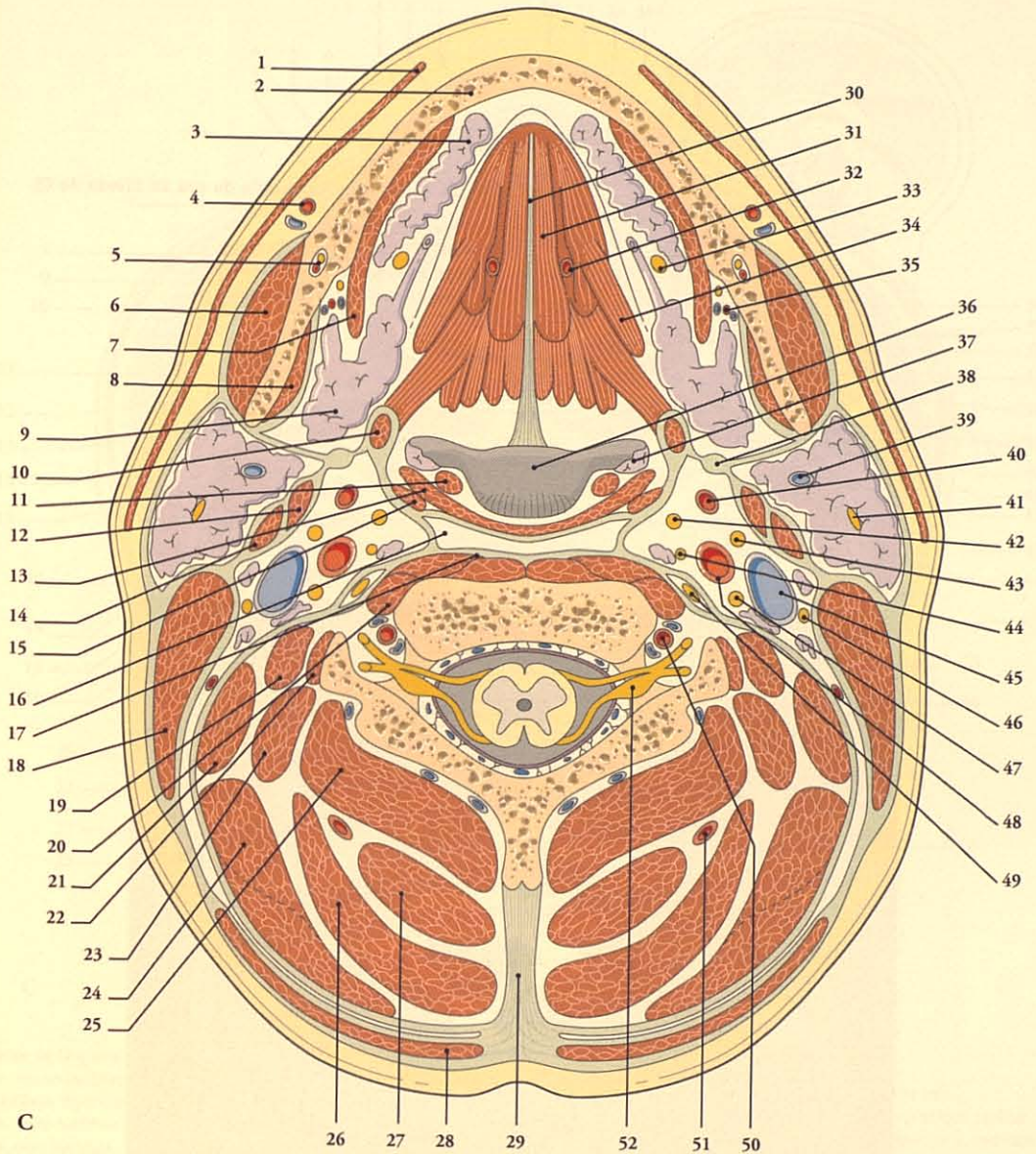
A. niveau de la coupe

B. coupe TDM axiale (cliché Dr T. Diesce)

C. coupe anatomique. Principales structures (vue supérieure)

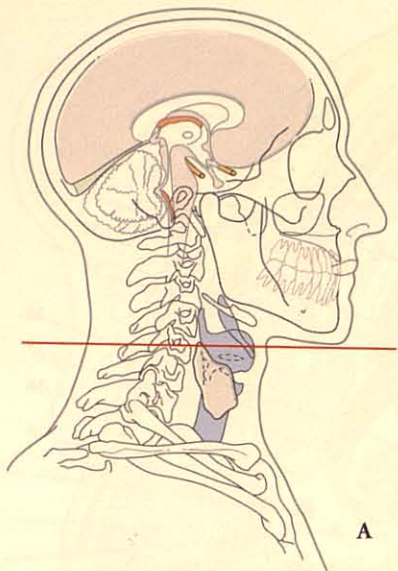


B



C

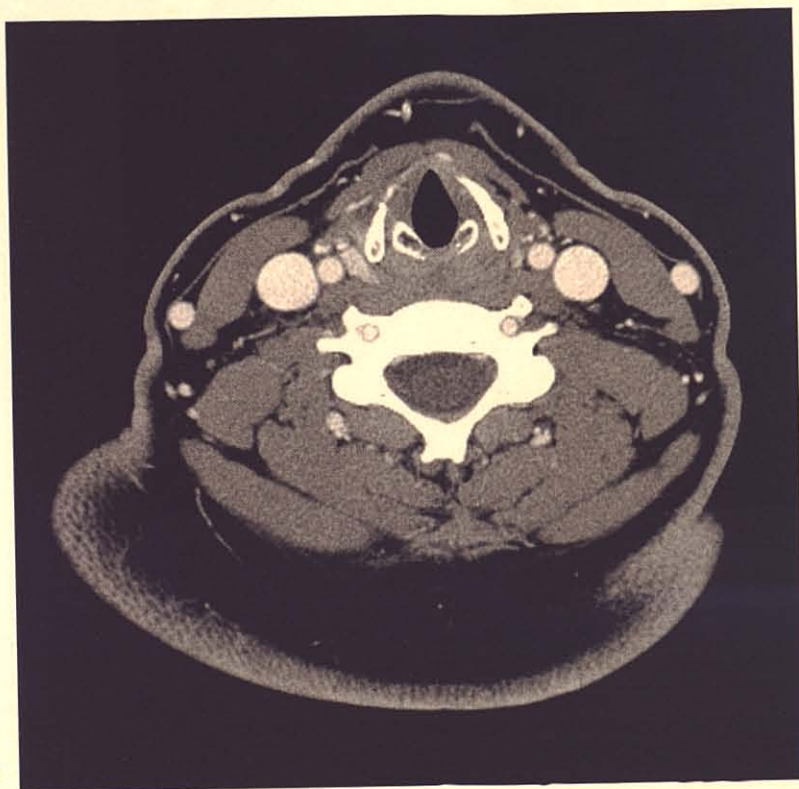
- |                                  |   |                                     |                            |
|----------------------------------|---|-------------------------------------|----------------------------|
| 1. platysma                      | 15. m. stylo-pharyngien   | 26. m. semi-épineux de la tête      | 40. a. carotide ext.       |
| 2. corps de la mandibule         | 16. espace rétro-pharyngien   | 27. m. grand droit post. de la tête | 41. n. facial              |
| 3. glande sublinguale            | 17. lame prévertébrale du fascia cervical, m. long du cou et de la tête | 28. m. trapèze                      | 42. n. glosso-pharyngien   |
| 4. a. et v. faciales             | 18. m. sterno-cléido-mastoïdien   | 29. lig. nucal                      | 43. n. hypoglosse          |
| 5. a., v. et n. alvéolaires inf. | 19. m. scalène moyen  | 30. septum lingual                  | 44. n. laryngé sup.        |
| 6. m. masséter                   | 20. m. droit ant. de la tête  | 31. m. génio-glosse                 | 45. v. jugulaire int.      |
| 7. m. mylo-hyoïdien              | 21. m. ilio-costal  | 32. a. linguale                     | 46. n. accessoire          |
| 8. m. pterygoïdien médial        | 22. m. droit latéral de la tête   | 33. n. lingual                      | 47. n. vague               |
| 9. glande submandibulaire        | 23. m. élévateur de la scapula  | 34. m. hyo-glosse                   | 48. a. carotide int.       |
| 10. m. palato-glosse             | 24. m. splénius de la tête et du cou                                    | 35. a. et n. mylo-hyoïdiens         | 49. ganglion cervical sup. |
| 11. m. palato-pharyngien         | 25. m. oblique inf. de la tête  | 36. oro-pharynx                     | 50. a. vertébrale          |
| 12. m. stylo-glosse              |   | 37. tonsille palatine               | 51. a. cervicale profonde  |
| 13. m. constricteur du pharynx   |   | 38. lig. stylo-hyoïdien             | 52. n. spinal C2           |
| 14. m. digastrique               |   | 39. v. rétromandibulaire            |                            |



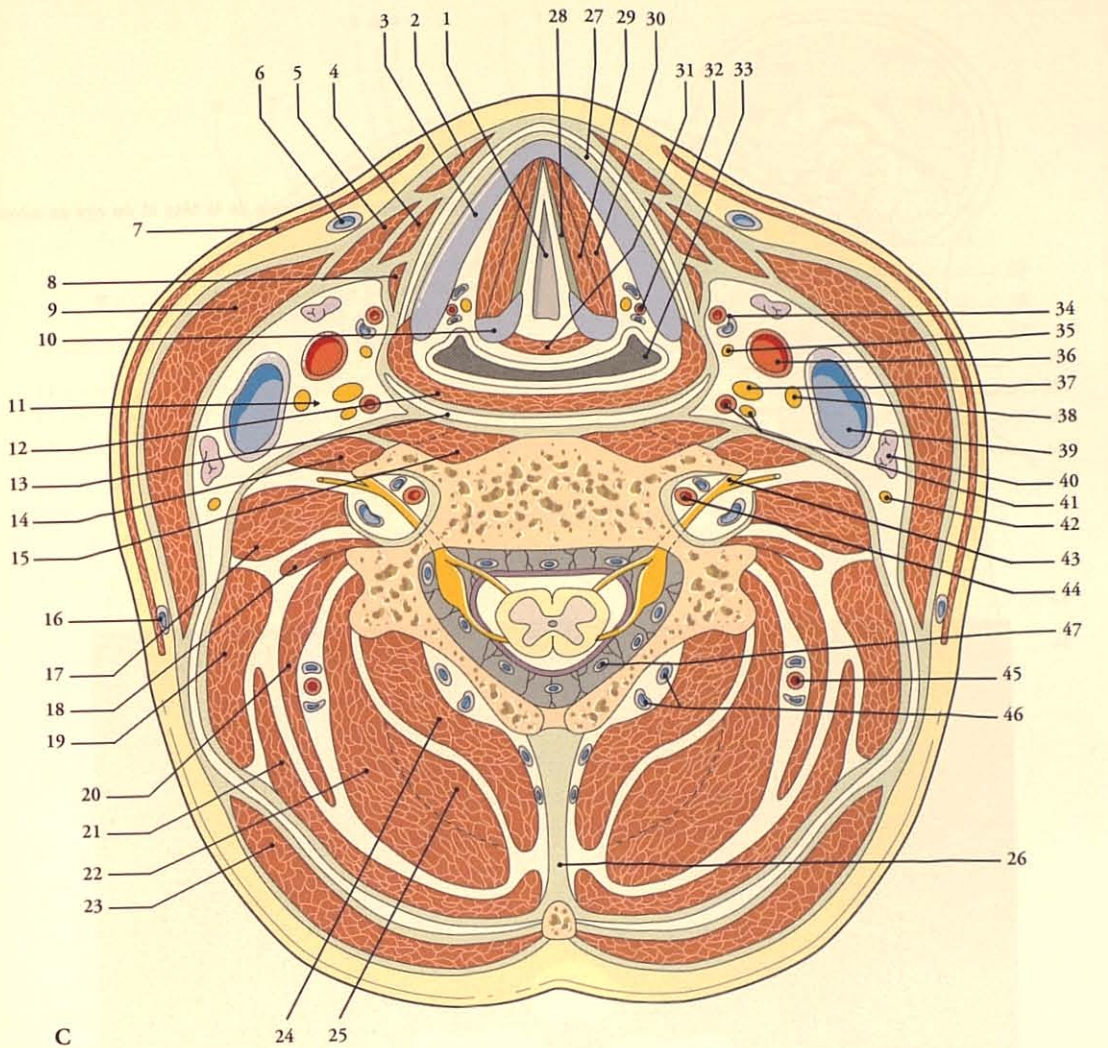
A

**FIG. 14.20. Coupe transversale du cou au niveau de C5**

- A. niveau de la coupe
- B. coupe TDM axiale (cliché Dr T. Diesce)
- C. coupe anatomique. Principales structures (d'après E. Pernkopf. Vue supérieure)

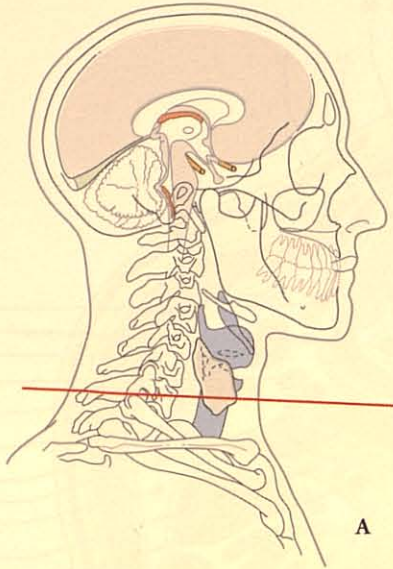


B



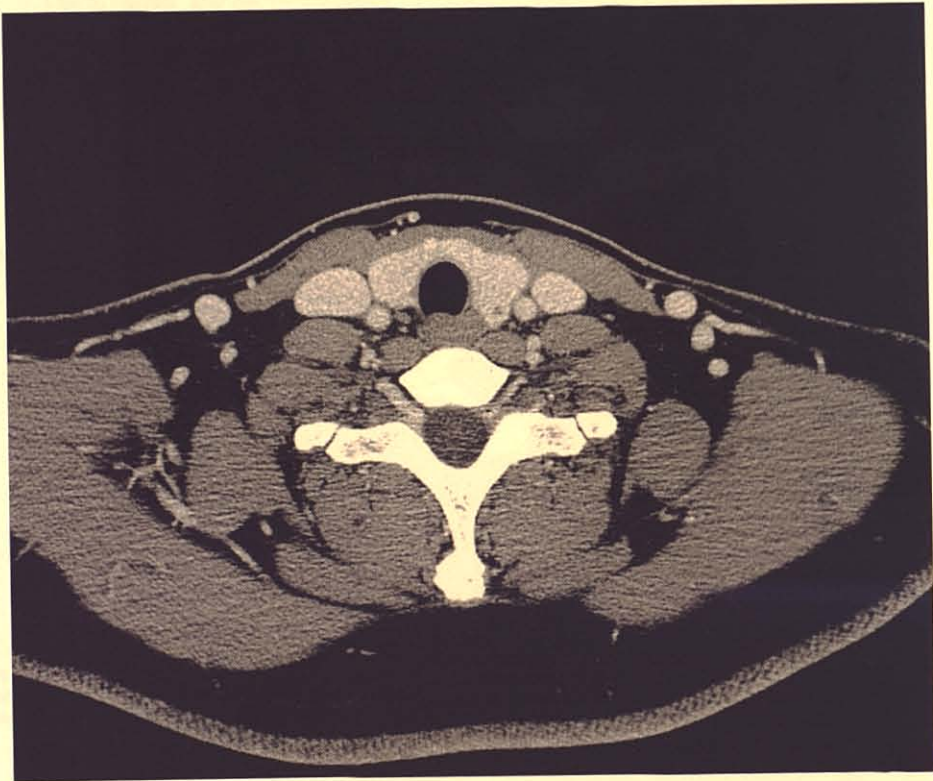
C

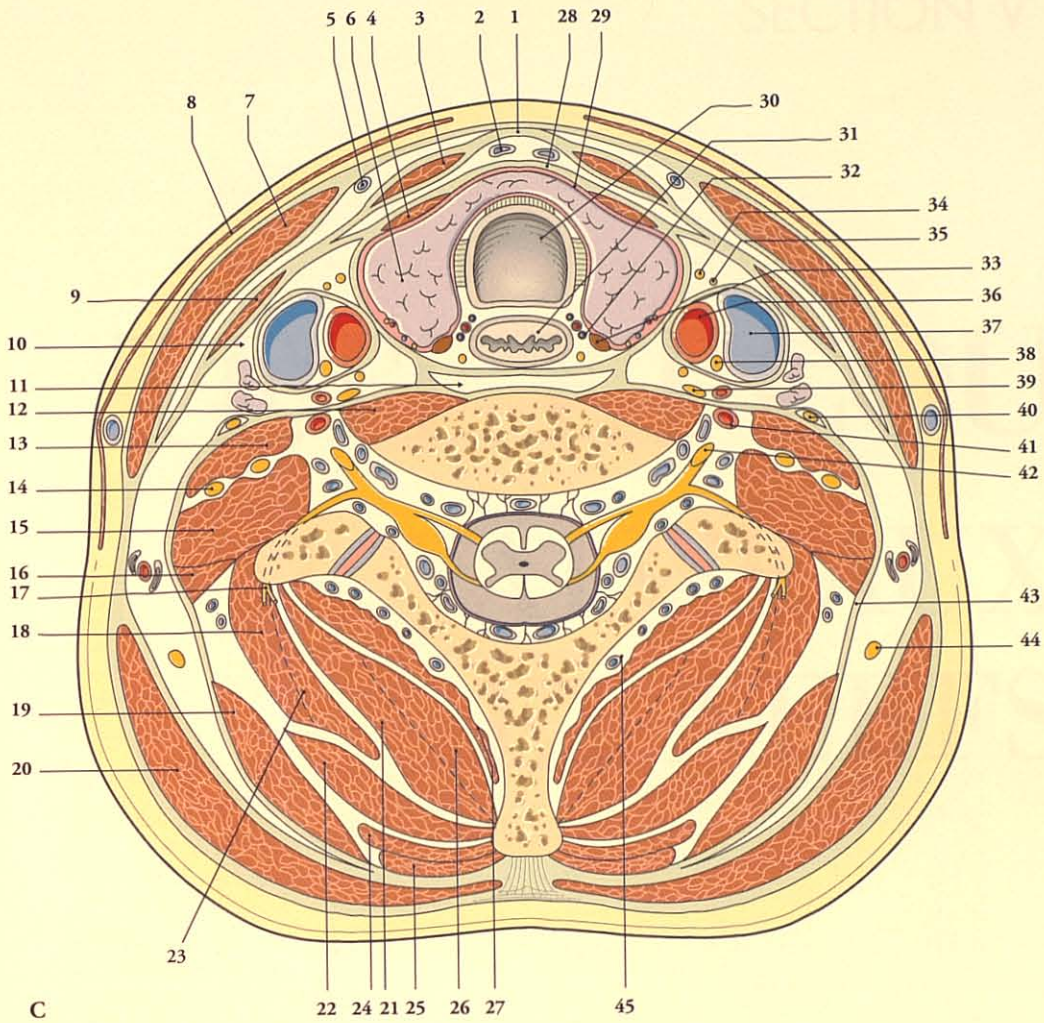
- |                                     |   |                                      |   |
|-------------------------------------|---|--------------------------------------|---|
| 1. fente de la glotte               | 14. m. scalène ant.                     | 25. m. semi-épineux du cou           | 38. n. vague                                |
| 2. m. sterno-hyoïdien               | 15. mm. longs de la tête et du cou      | 26. lig. nuchal                      | 39. v. jugulaire int.                       |
| 3. cartilage thyroïdien             | 16. v. jugulaire latérale               | 27. membrane thyro-hyoïdienne        | 40. nœud lymphatique cervical               |
| 4. m. thyro-hyoïdien                | 17. m. scalène moyen                    | 28. lig. vocal                       | 41. n. phrénique et a. cervicale ascendante |
| 5. m. omo-hyoïdien                  | 18. m. scalène post.                    | 29. m. vocal                         | 42. n. accessoire                           |
| 6. v. jugulaire ant.                | 19. m. élévateur de la scapula          | 30. m. thyro-aryténoïdien latéral    | 43. n. spinal C5                            |
| 7. platysma                         | 20. m. longissimus du cou et de la tête | 31. m. aryténoïdien transverse       | 44. a. et v. vertébrales                    |
| 8. m. sterno-thyroïdien             | 21. m. splénius de la tête et du cou    | 32. a. et n. laryngés sup. (r. int.) | 45. a. et v. cervicales profondes           |
| 9. m. sterno-cléido-mastoïdien      | 22. m. semi-épineux de la tête          | 33. récessus piriforme               | 46. plexus veineux vertébral ext.           |
| 10. cartilage aryténoïde            | 23. m. trapèze                          | 34. a. thyroïdienne sup.             | 47. plexus veineux vertébral int.           |
| 11. espace cervical latéral         | 24. m. multifide                        | 35. n. laryngé sup. (r. ext.)        |   |
| 12. m. constricteur inf. du pharynx |   | 36. a. carotide commune              |   |
| 13. espace rétro-pharyngien         |   | 37. tronc sympathique cervical       |   |



**FIG. 14.21.** Coupe transversale de la tête et du cou au niveau de C7

- A. niveau de la coupe
- B. coupe TDM axiale (cliché Dr T. Diesce)
- C. coupe anatomique. Principales structures (d'après E. Pernkopf. Vue supérieure)





C

- |  |                                |  |                                     |
|--|--------------------------------|--|-------------------------------------|
| 1. lame superficielle du fascia cervical | 12. m. long du cou             | 24. m. dentelé postéro-sup.              | 35. racine sup. de l'anse cervicale |
| 2. v. thyroïdienne ima                   | 13. m. scalène ant.            | 25. m. rhomboïde                         | 36. carotide int.                   |
| 3. m. sterno-hyoïdien                    | 14. r. ventral, n. cervical C6 | 26. m. semi-épineux du cou               | 37. v. jugulaire int.               |
| 4. m. sterno-thyroïdien                  | 15. m. scalène moyen           | 27. m. multifide                         | 38. n. vague                        |
| 5. v. jugulaire ant.                     | 16. m. scalène post.           | 28. lame prétrachéale musculaire         | 39. ganglion cervical inf.          |
| 6. glande thyroïde                       | 17. r. dorsal, n. cervical C8  | 29. lame prétrachéale viscérale          | 40. n. phrénique                    |
| 7. m. sterno-cléïdo-mastoïdien           | 18. m. ilio-costal             | 30. trachée                              | 41. a. et v. vertébrales            |
| 8. platysma                              | 19. m. élévateur de la scapula | 31. œsophage                             | 42. r. ventral, n. cervical C7      |
| 9. m. omo-hyoïdien                       | 20. m. trapèze                 | 32. n. récurrent et a. thyroïdienne inf. | 43. lame prévertébrale              |
| 10. espace latéral du cou                | 21. m. semi-épineux de la tête | 33. parathyroïde inf.                    | 44. n. accessoire                   |
| 11. espace rétro-œsophagien              | 22. m. splénius                | 34. r. cardiaque sup.                    | 45. plexus veineux vertébral ext.   |
|  | 23. m. longissimus du cou      |  |                                     |

# TÊTE ET COU

## VAISSEAUX ET NERFS

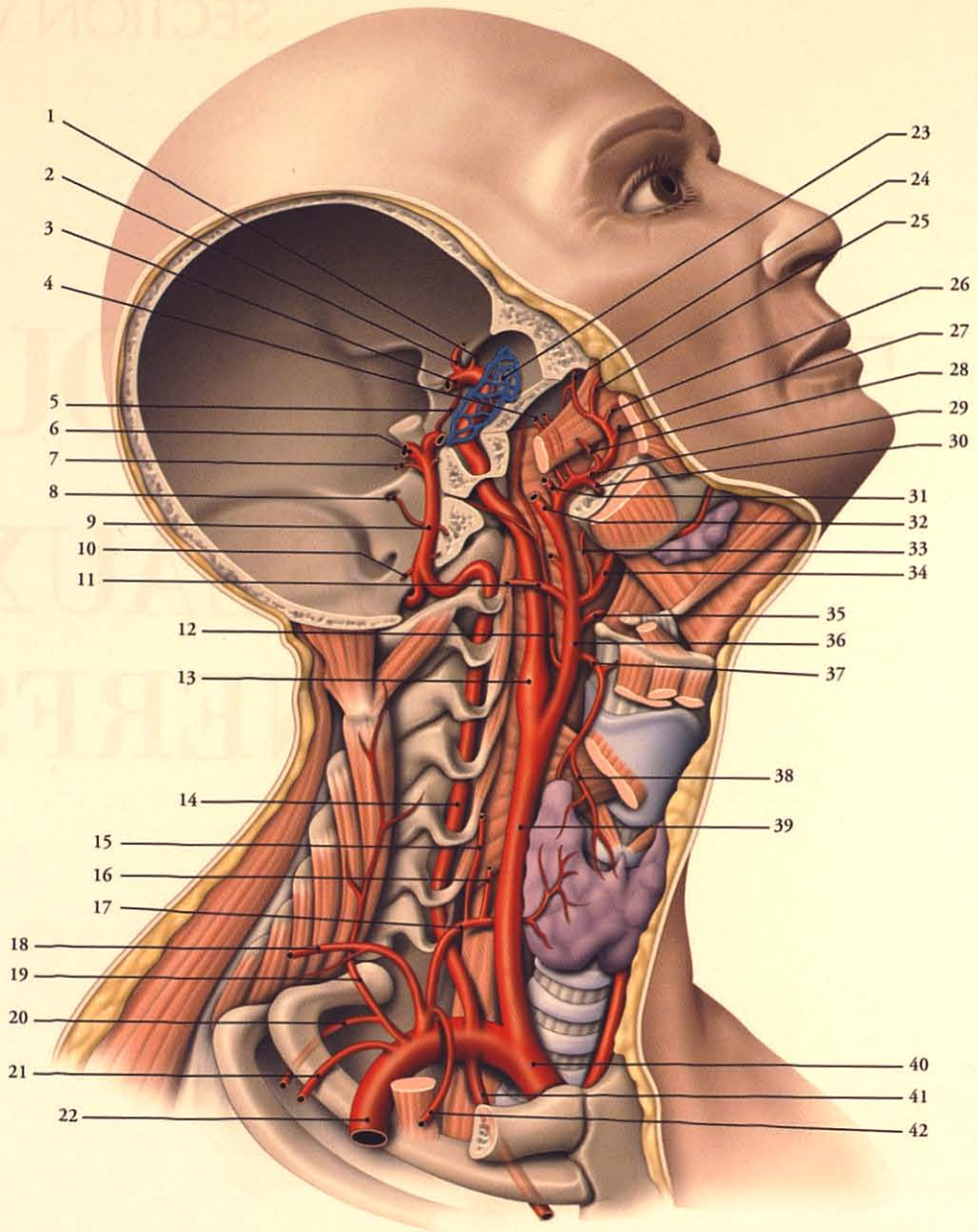


FIG. 15.1. Artères du cou (vue latérale)

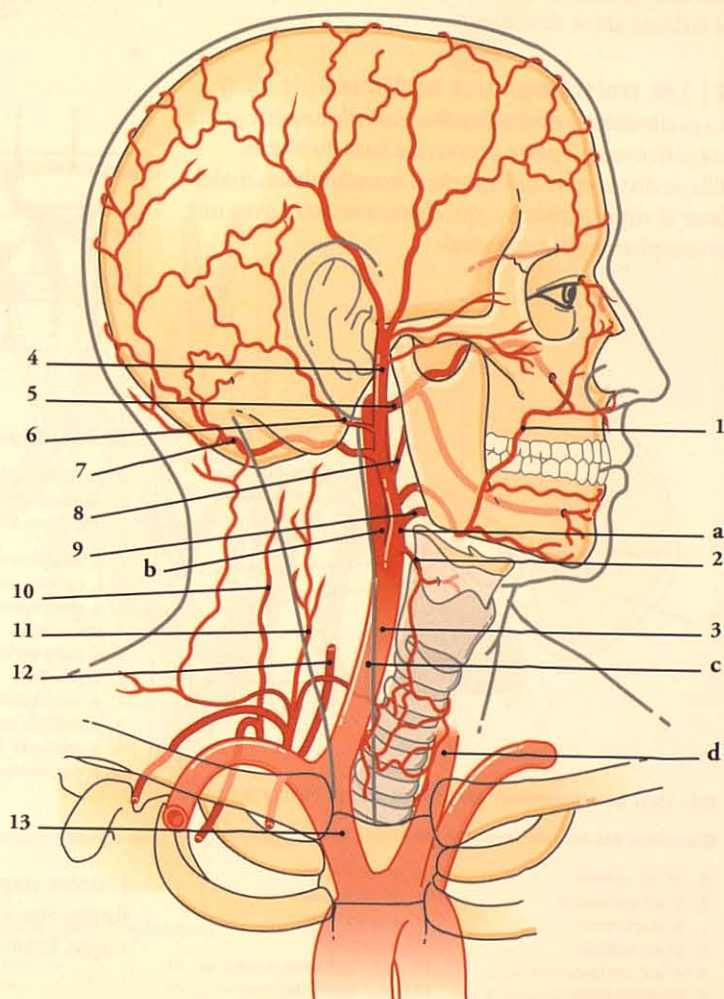
- |                                 |   |                                |                              |
|---------------------------------|---|--------------------------------|------------------------------|
| 1. a. ophtalmique               | 12. a. pharyngienne ascendante              | 22. a. subclavière             | 33. a. palatine ascendante   |
| 2. a. cérébrale ant.            | 13. a. carotide interne et sinus carotidien | 23. sinus caverneux            | 34. a. faciale               |
| 3. a. cérébrale moyenne         | 14. a. vertébrale                           | 24. a. sphéno-palatine         | 35. a. linguale              |
| 4. aa. temporales profondes     | 15. a. cervicale ascendante                 | 25. a. infra-orbitaire         | 36. a. carotide ext.         |
| 5. a. communicante post.        | 16. a. laryngée inf.                        | 26. a. alvéolaire postéro-sup. | 37. a. thyroïdienne sup.     |
| 6. a. cérébrale post.           | 17. a. thyroïdienne inf.                    | 27. a. buccale                 | 38. r. crico-thyroïdien      |
| 7. a. cérébelleuse sup.         | 18. a. transverse du cou                    | 28. a. massétérique            | 39. a. carotide commune      |
| 8. a. labyrinthique             | 19. a. cervicale profonde                   | 29. a. maxillaire              | 40. tronc brachio-céphalique |
| 9. a. basilaire                 | 20. a. intercostale suprême                 | 30. a. alvéolaire inf.         | 41. a. thoracique int.       |
| 10. a. cérébelleuse antéro-inf. | 21. a. scapulaire dorsale                   | 31. a. méningée moyenne        | 42. a. supra-scapulaire      |
| 11. a. occipitale               |   | 32. a. temporale superficielle |                              |



# 15 Artères de la tête et du cou

Les artères de la tête et du cou proviennent des artères carotides communes et subclavières (fig. 15.1 et 15.2).

L'exploration des artères du cou par écho-doppler, en particulier, est impérative en présence de tout signe neurologique ou otologique évoquant une ischémie, une thrombose ou une hypertension artérielles.



**FIG. 15.2. Artères principales de la tête et du cou (vue latérale droite)**

- a. a. carotide ext. droite
- b. a. carotide int. droite
- c. a. carotide commune droite
- d. a. carotide commune gauche
- 1. a. faciale
- 2. a. thyroïdienne sup.
- 3. a. carotide commune
- 4. a. temporale superficielle
- 5. a. maxillaire
- 6. a. auriculaire post.
- 7. a. occipitale
- 8. a. pharyngienne ascendante
- 9. a. linguale
- 10. a. cervicale profonde
- 11. a. cervicale ascendante
- 12. a. vertébrale
- 13. tronc brachio-céphalique

## 15.1 DÉVELOPPEMENT DES ARTÈRES CERVICALES

Au cours de la 4<sup>e</sup> semaine du développement, le *bulbe cardiaque* se prolonge par une dilatation, le *sac aortique*. Du sac aortique partent de chaque côté de l'extrémité crâniale deux aortes, ventrale et dorsale, unies par des arcs aortiques destinés aux arcs branchiaux (fig. 15.3). Du sac aortique naissent aussi les *artères pharyngiennes ventrales*.

### A | ÉVOLUTION DES ARCS AORTIQUES

Les deux premiers arcs aortiques disparaissent lorsque le sixième arc se développe.

#### 1 | Les troisièmes arcs aortiques (fig. 15.4)

La partie dorsale de chacun de ces arcs donne une *artère stapédienne*, qui passe à travers la base du stapès. Elle se divise en trois branches, mandibulaire, maxillaire et supra-orbitaire, qui s'anastomosent avec une artère pharyngienne ventrale.

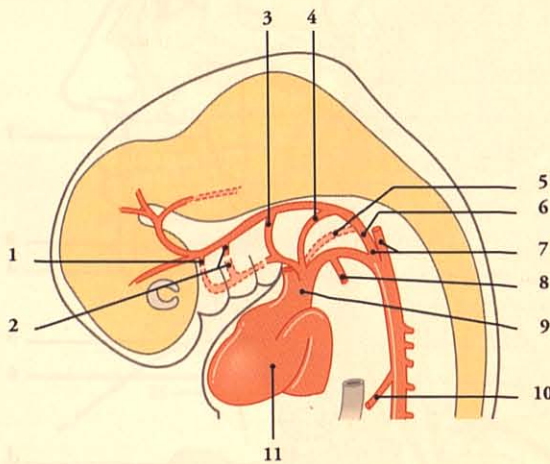
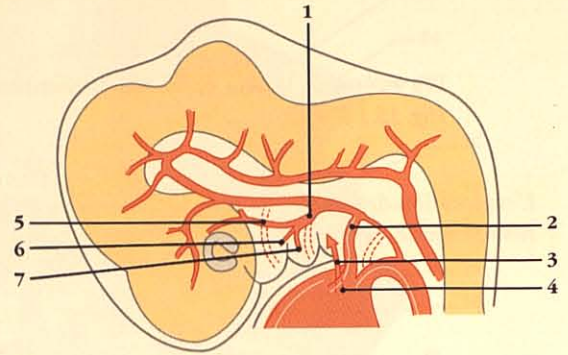


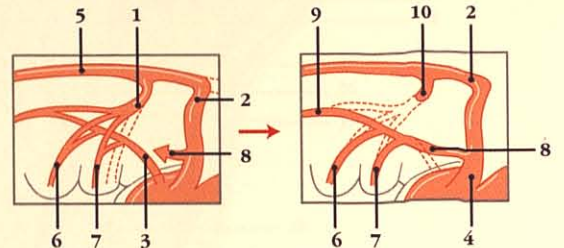
FIG. 15.3. Développement des artères du cou (embryon de 5 s.)

Disposition des arcs aortiques (en pointillés : arcs éphémères)

- |  |                                |
|--|--------------------------------|
| 1. 1 <sup>er</sup> arc aortique                  | 6. 6 <sup>e</sup> arc aortique |
| 2. 2 <sup>e</sup> arc aortique et a. stapédienne | 7. aortes dorsales             |
| 3. 3 <sup>e</sup> arc aortique                   | 8. a. pulmonaire               |
| 4. 4 <sup>e</sup> arc aortique                   | 9. sac aortique                |
| 5. 5 <sup>e</sup> arc aortique                   | 10. tronc cœliaque             |
|  | 11. cœur sigmoïde              |



A



B

C

FIG. 15.4. Origine des principales artères du cou

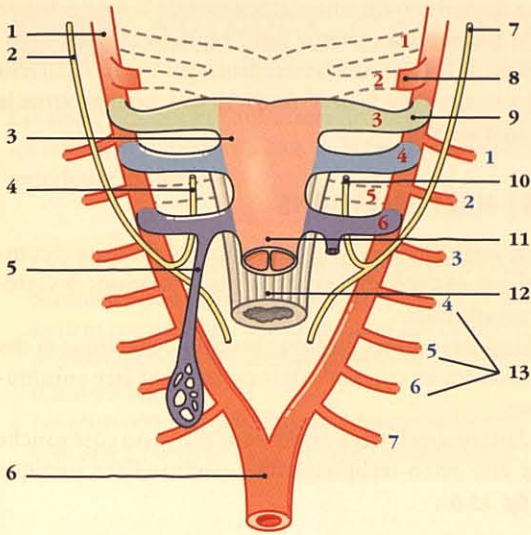
A. disposition générale

B. diagramme d'évolution

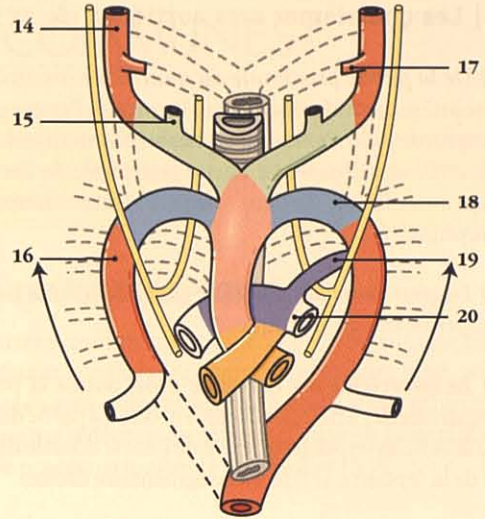
C. diagramme d'évolution des aa. stapédienne et carotide ext.

1. a. stapédienne
2. a. carotide int.
3. a. pharyngienne ventrale
4. sac aortique
5. a. supra-orbitaire
6. a. maxillaire
7. a. mandibulaire
8. a. carotide ext.
9. a. mésentérique moyenne
10. a. carotico-tympanique

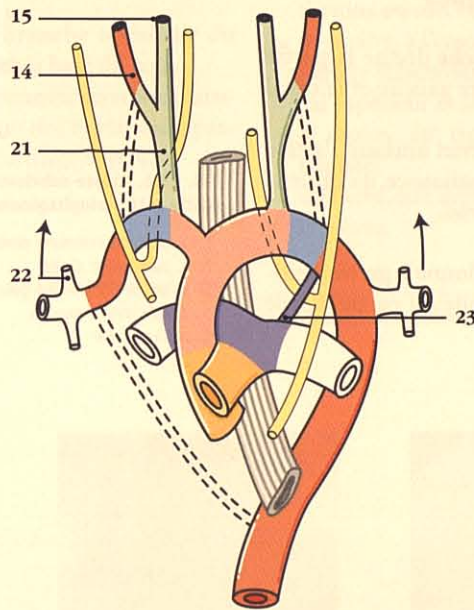
L'artère stapédienne disparaît partiellement chez le fœtus. Son vestige constitue l'artère carotico-tympanique, branche de la carotide interne.



A. disposition générale



B. diagramme d'évolution de l'a. stapédienne



C. diagramme d'évolution de l'a. carotide externe

FIG. 15.5. Évolution des arcs aortiques (en pointillés : parties éphémères)

- |                               |                                 |                             |                                |
|-------------------------------|---------------------------------|-----------------------------|--------------------------------|
| 1. aorte dorsale droite       | 7. n. vague gauche              | 13. aa. intersegmentaires   | 19. canal artériel             |
| 2. n. vague droit             | 8. a. stapédienne               | 14. a. carotide int. droite | 20. a. pulmonaire gauche       |
| 3. sac aortique               | 9. arcs aortiques               | 15. a. carotide ext. droite | 21. a. carotide commune droite |
| 4. n. laryngé récurrent droit | 10. n. laryngé récurrent gauche | 16. a. subclavière droite   | 22. a. vertébrale droite       |
| 5. a. pulmonaire droite       | 11. tronc artériel              | 17. a. carotico-tympanique  | 23. lig. artériel              |
| 6. a. dorsale fusionnée       | 12. proentéron                  | 18. aorte thoracique        |                                |

## 2 | Les quatrièmes arcs aortiques (fig. 15.5)

a) *De la partie proximale du quatrième arc* émerge une artère carotide externe, qui incorpore l'artère pharyngienne ventrale et ses branches anastomotiques avec l'artère stapédienne. La partie proximale de l'artère supra-orbitaire devient alors l'artère méningée moyenne.

b) *Le quatrième arc aortique gauche* forme la partie moyenne de l'arc aortique.

c) *Le quatrième arc aortique droit* donne la partie proximale de l'artère subclavière droite. La partie distale de la subclavière droite dérive de l'aorte dorsale droite et de la septième artère intersegmentaire droite.

## 3 | Les cinquièmes arcs aortiques

Ils sont peu développés, voire absents.

## 4 | Les sixièmes arcs aortiques

a) *Le sixième arc aortique gauche* donne la partie proximale de l'artère pulmonaire gauche et le canal artériel.

*Le canal artériel* est un shunt artériel unissant l'artère pulmonaire droite à l'aorte. À la naissance, il s'obstrue et se transforme en *ligament artériel*.

b) *Le sixième arc aortique droit* donne la partie proximale de l'artère pulmonaire droite; la partie distale dégénère.

La disparition du cinquième arc et de la partie distale du sixième arc aortique droit explique le contournement de l'artère subclavière droite par le nerf récurrent droit, alors que le nerf récurrent gauche contourne le canal artériel.

## B | MALFORMATIONS

Les malformations aortiques sont nombreuses et complexes, et s'accompagnent de malformations des artères cervicales.

Ainsi les origines du tronc brachio-céphalique et des carotides internes et externes, peuvent être communes.

L'artère subclavière droite peut naître du côté gauche et être rétro-œsophagienne, comme l'arc aortique (fig. 15.6).

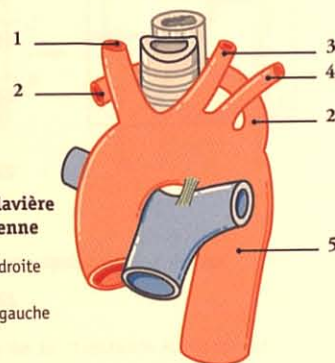


FIG. 15.6. Artère subclavière droite rétro-œsophagienne

1. a. carotide commune droite
2. a. subclavière droite
3. a. carotide commune gauche
4. a. subclavière gauche
5. a. thoracique

## 15.2 ARTÈRES CAROTIDES COMMUNES 1

Les artères carotides communes droite et gauche sont les artères principales du cou, de la face, et de la partie antérieure du cerveau.

Le terme « carotide » provient du grec *karôtis* (« du sommeil ») de *karoûn*, « assoupir », car les Grecs avaient constaté que la compression des carotides provoquait, soit un sommeil profond, soit un état d'inconscience.

Les obstructions pathologiques des carotides peuvent être à l'origine de troubles de la conscience.

### A | ORIGINE – TERMINAISON

La *carotide commune gauche* naît de la convexité de l'arc aortique (fig. 15.7).

La *carotide commune droite*, branche terminale du tronc brachio-céphalique, naît à la base du cou. Chaque carotide commune se termine en artères carotides externe et interne au niveau de l'horizontale passant par le bord supérieur du cartilage thyroïde.

### B | CALIBRE

Il est d'environ 9 mm avec, à sa partie terminale, une dilatation, le *sinus carotidien*.

La compression du sinus carotidien peut entraîner une chute du rythme du pouls ou de la tension artérielle.

### C | TRAJET ET RAPPORTS

L'artère carotide commune se projette sur une ligne unissant l'articulation sterno-claviculaire et un point situé en arrière du col de la mandibule. Cette projection passe par la dépression séparant l'angle de la mandibule et le processus mastoïde (fig. 15.8 et 15.9).

#### 1 | Dans le thorax

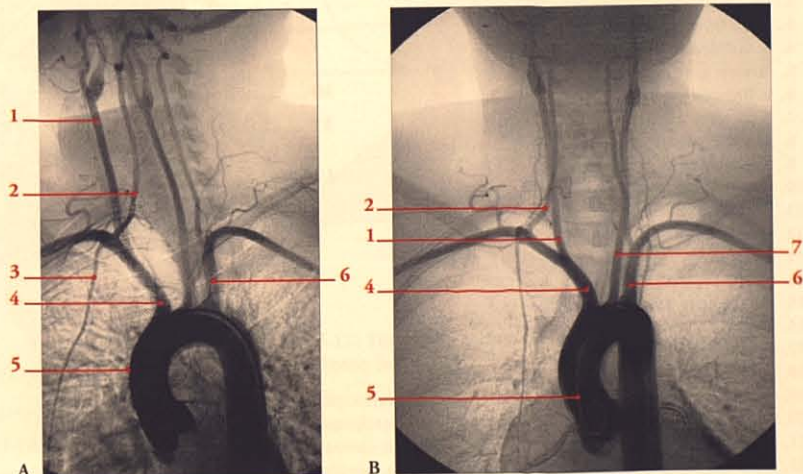
Seule y chemine l'*artère carotide commune gauche* qui répond (fig. 15.10) :

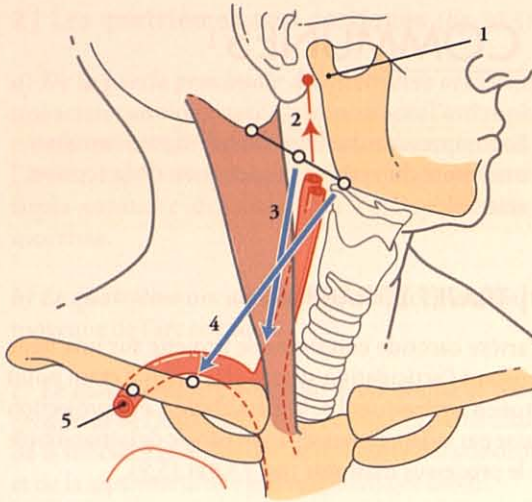
- *en avant*, à la veine brachio-céphalique gauche, au thymus ou son vestige ;
- *en arrière*, à l'œsophage, au nerf laryngé inférieur, à l'artère subclavière gauche, au nerf cardiaque cervical supérieur et au conduit thoracique ;
- *à droite*, au tronc brachio-céphalique et à la trachée ;
- *à gauche*, aux nerfs vague et phrénique gauches, et à la plèvre.

1. Ancien : a. carotide primitive.

FIG. 15.7. Angiographie sélective (clichés Dr J. Drouineau)

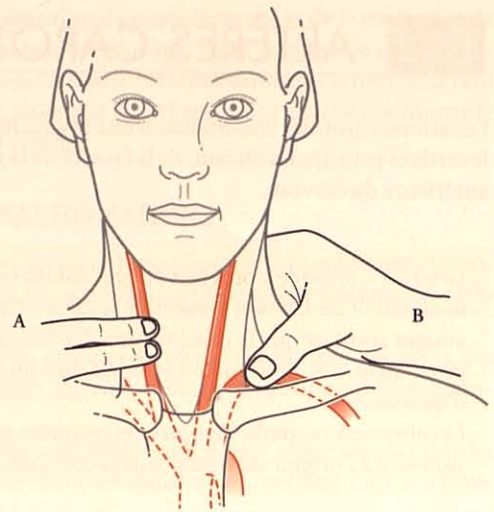
- A. cliché de profil gauche  
B. cliché de face
1. a. carotide commune droite
  2. a. vertébrale droite
  3. a. thoracique int. droite
  4. tronc brachio-céphalique
  5. arc aortique
  6. a. subclavière gauche
  7. a. carotide commune gauche





**FIG. 15.8 Origine et trajet des artères carotides communes (artériographie). Anatomie de surface : direction des vaisseaux du cou**

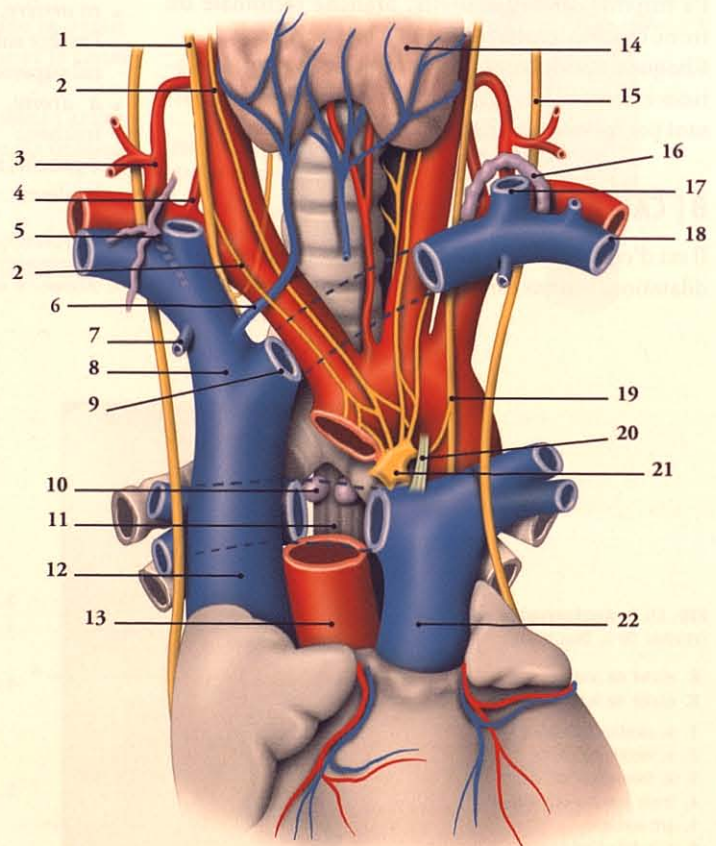
1. col de la mandibule
2. aa. carotides
3. v. jugulaire int.
4. v. jugulaire ext.
5. a. subclavière



**FIG. 15.9 Palpation de l'artère subclavière dans le triangle subclavier (B) et de la carotide commune (A)**

**FIG. 15.10. Artères carotides communes dans le thorax (vue antérieure)**

1. n. vague droit
2. nn. cardiaques cervicaux sup. (X)
3. tronc thyro-cervical
4. a. vertébrale
5. conduit lymphatique droit
6. v. thyroïdienne inf.
7. v. thoracique int. droite
8. v. brachio-céphalique droite
9. v. brachio-céphalique gauche
10. lymphonœuds trachéo-bronchiques
11. œsophage
12. v. cave sup.
13. aorte
14. glande thyroïde
15. n. phrénique gauche
16. conduit thoracique
17. v. jugulaire int.
18. a. et v. subclavières
19. nn. vague et laryngé récurrent gauche
20. lig. artériel
21. ganglion cardiaque
22. tronc pulmonaire



## 2 | Dans le cou (fig. 15.11)

Les carotides communes droite et gauche répondent :

- *en avant*, au muscle sterno-cléido-mastoïdien et au ventre supérieur du muscle omo-hyoïdien ;
- *en arrière*, aux muscles pré-vertébraux, au tronc sympathique et à l'artère thyroïdienne inférieure. À gauche, elle répond à la crosse du conduit thoracique :
- *médialement*, à la trachée, à l'œsophage, au larynx et au lobe thyroïdien ;
- *latéralement*, au nerf vague et à la veine jugulaire interne qui est postéro-latérale ;
- le glomus carotidien est appliqué contre l'angle de sa bifurcation.

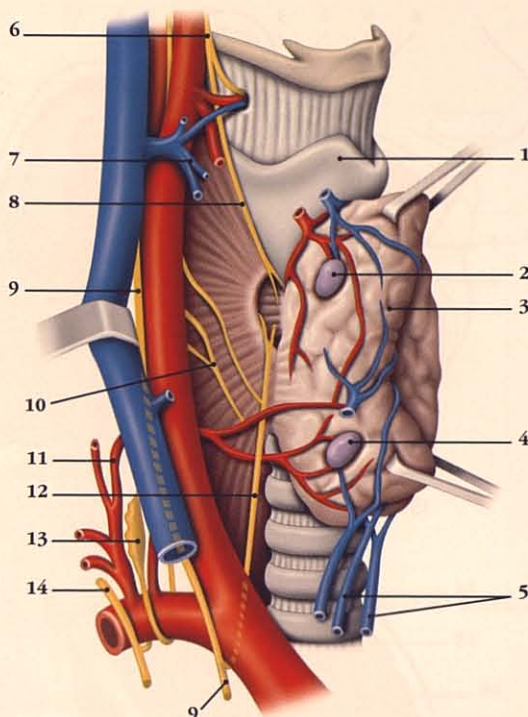


FIG. 15.11. Glandes parathyroïdes droites (vue latérale droite)

- |   |                                |
|---|--------------------------------|
| 1. cartilage thyroïde                     | 8. r. ext. du n. laryngé sup.  |
| 2. gl. parathyroïde sup.                  | 9. n. vague                    |
| 3. lobe thyroïdien droit récliné en avant | 10. rr. pharyngiens            |
| 4. gl. parathyroïde inf.                  | 11. a. thyroïdienne inf.       |
| 5. vv. thyroïdiennes inf.                 | 12. n. laryngé récurrent droit |
| 6. n. laryngé sup.                        | 13. ganglion cervical inf.     |
| 7. vv. thyroïdiennes sup.                 | 14. n. phrénique               |

## 15.3 ARTÈRE CAROTIDE EXTERNE

Les artères carotides externes droite et gauche irriguent les régions antérieures du cou, la face et les téguments de la tête.

- Chaque carotide externe naît de la carotide commune au niveau du bord supérieur du cartilage thyroïde et se termine sous le col de la mandibule, en artère temporale superficielle et artère maxillaire. Elle mesure en moyenne 8 mm de diamètre.
- Elle diminue rapidement de calibre après l'origine de ses premières collatérales.

### A | TRAJET ET RAPPORTS

À son origine, elle est antéro-médiale à l'artère carotide interne.

Elle monte verticalement sur une longueur de 2 cm environ, puis s'incline latéralement et en arrière pour devenir latérale à l'artère carotide interne (fig. 15.12).

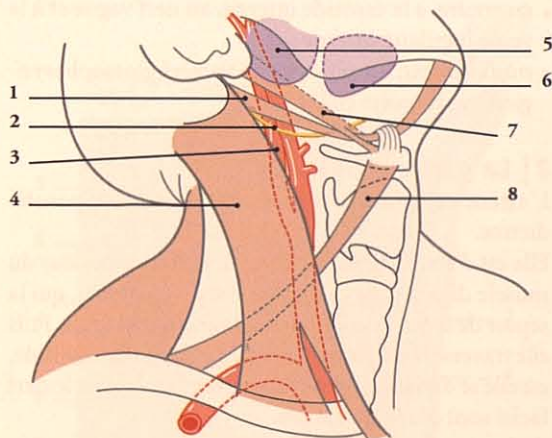
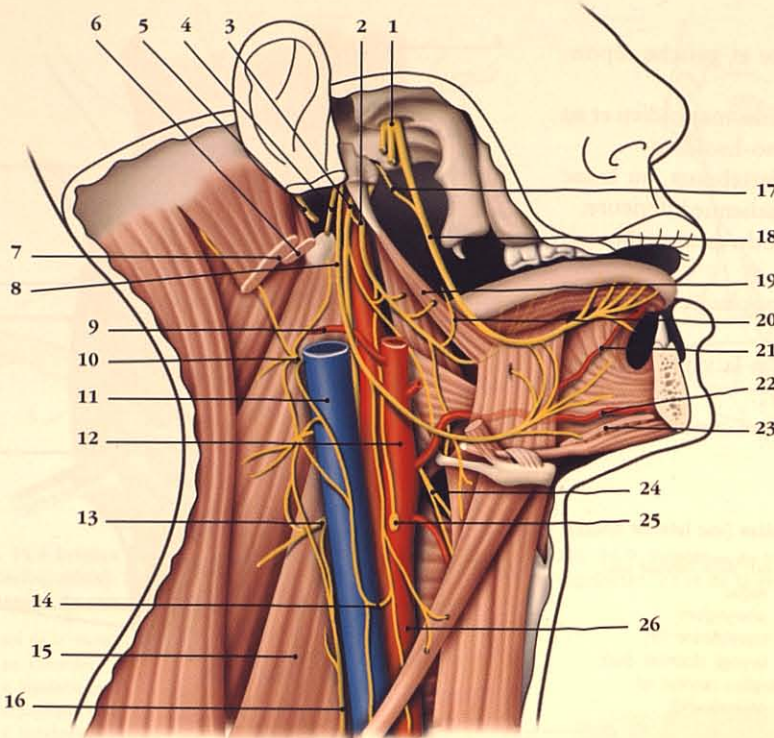


FIG. 15.12. Trajet de l'artère carotide externe (vue latérale droite)

- |                                |                           |
|--------------------------------|---------------------------|
| 1. m. digastrique              | 5. glande parotide        |
| 2. n. hypoglosse               | 6. glande submandibulaire |
| 3. a. carotide int.            | 7. m. stylo-hyoïdien      |
| 4. m. sterno-cléido-mastoïdien | 8. m. omo-hyoïdien        |



**FIG. 15.13. Artères carotides et nerfs crâniens (vue latérale)**

1. n. mandibulaire
2. n. glosso-pharyngien
3. n. vague
4. n. accessoire
5. n. facial
6. m. digastrique
7. m. sterno-cléido-mastoïdien
8. n. hypoglosse
9. a. occipitale
10. r. ventral du 2<sup>e</sup> n. cervical
11. v. jugulaire int.
12. a. carotide ext.
13. r. ventral du 4<sup>e</sup> n. cervical
14. anse cervicale
15. m. scalène moyen
16. n. phrénique
17. corde du tympan
18. n. lingual
19. m. stylo-glosse
20. r. tonsillaire
21. a. profonde de la langue
22. a. sublinguale
23. m. mylo-hyoïdien
24. n. laryngé sup.
25. n. et glomus carotidiens
26. a. carotide commune

## 1 | La partie cervicale

Elle se projette dans le trigone carotidien et répond :

- *en avant et latéralement*, au bord antérieur du muscle sterno-cléido-mastoïdien, au nerf hypoglosse et au tronc veineux thyro-linguo-facial ;
- *en arrière*, à la carotide interne, au nerf vague et à la veine jugulaire interne ;
- *médialement*, au pharynx et au nerf glossopharyngien qui la croise (fig. 15.13).

## 2 | La partie céphalique

L'artère est infra-parotidienne, puis intra-parotidienne.

Elle est d'abord recouverte par le ventre postérieur du muscle digastrique et le muscle stylo-hyoïdien, qui la sépare de la partie inférieure de la glande parotide. Puis elle traverse le diaphragme stylien et la glande parotide, où elle se divise. La veine rétro-mandibulaire et le nerf facial sont plus superficiels.

## B | BRANCHES COLLATÉRALES

### 1 | L'artère thyroïdienne supérieure

*a) Elle naît* près de l'origine de l'artère carotide externe et décrit une courbe à concavité inférieure pour atteindre l'apex du lobe thyroïdien.

Elle est appliquée contre le muscle constricteur inférieur du pharynx et la branche laryngée externe du nerf laryngé supérieur. Elle est recouverte par les muscles sterno-cléido-mastoïdien et omo-hyoïdien.

*b) Elle se termine* en branches crico-thyroïdiennes, glandulaires antérieure et postérieure.

*c) Elle donne :*

- la branche infra-hyoïdienne ;
- la branche sterno-cléido-mastoïdienne ;
- l'artère laryngée supérieure qui traverse la membrane thyro-hyoïdienne avec le rameau interne du nerf laryngé supérieur.

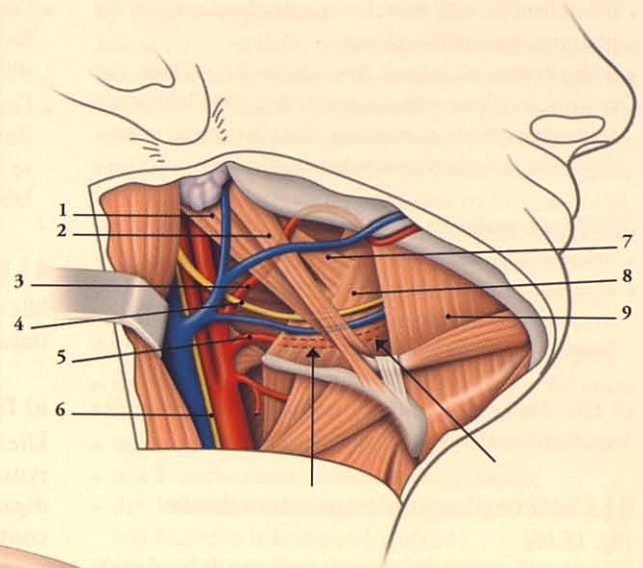
### 2 | L'artère linguale (fig. 15.14)

*a) Elle naît* au niveau de la grande corne de l'os hyoïde. Elle décrit une courbe à convexité supérieure, puis des sinuosités. Elle répond :

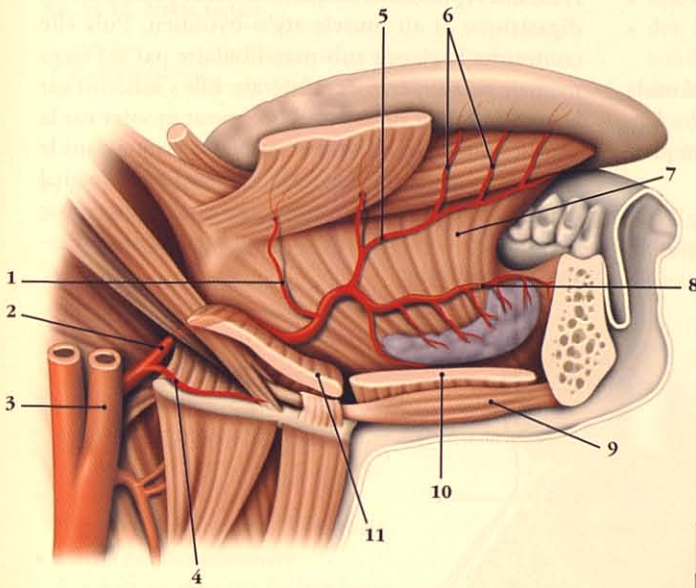


**FIG. 15.14. Trajet de l'artère linguale**  
(vue inféro-latérale droite)

- A. triangle infra-digastrique
- B. triangle supra-digastrique
- 1. m. digastrique (ventre post.)
- 2. m. stylo-hyoïdien
- 3. a. faciale
- 4. n. hypoglosse
- 5. a. linguale
- 6. n. vague
- 7. m. stylo-glosse
- 8. m. hyo-glosse
- 9. m. mylo-hyoïdien



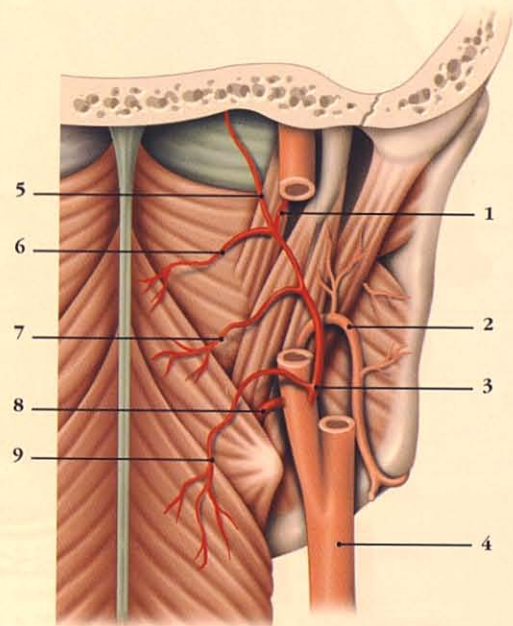
**FIG. 15.15. Artère linguale et ses branches**



- 1. a. dorsale de la langue
- 2. a. linguale
- 3. a. carotide ext.
- 4. a. supra-hyoïdienne
- 5. a. profonde de la langue
- 6. rr. dorsaux de la langue
- 7. m. génio-glosse
- 8. a. sublinguale
- 9. m. digastrique
- 10. m. mylo-hyoïdien
- 11. m. hyo-glosse

**FIG. 15.16. Artère pharyngienne ascendante** (d'après Paturet)

- 1. a. tympanique inf.
- 2. a. faciale
- 3. a. pharyngienne ascendante
- 4. a. carotide commune
- 5. a. méningée post.
- 6. r. pharyngien sup.
- 7. r. pharyngien moyen
- 8. a. linguale
- 9. r. pharyngien inf.



- *médialement*, aux muscles constricteur moyen du pharynx, puis génio-glosse;
- *latéralement*, au muscle hyo-glosse. En surface, sur ce muscle, elle se projette, en arrière, dans le triangle infra-digastrique et en avant, dans le triangle supra-digastrique de la région submandibulaire.

b) *Elle se termine* en :

- *artère sublinguale*;
- *et artère profonde de la langue* qui chemine entre les muscles génio-glosse et longitudinal inférieur jusqu'à l'apex de la langue.

c) *Elle donne* une *branche supra-hyoïdienne* et des *branches dorsales de la langue* (fig. 15.15).

### 3 | L'artère pharyngienne ascendante

(fig. 15.16)

Elle est grêle et naît de la face postérieure de la carotide externe, au même niveau que l'artère linguale. Elle monte verticalement contre la paroi latérale du pharynx où elle se ramifie et donne :

- des *branches pharyngiennes*;
- des *branches pour les muscles prévertébraux* et le ganglion cervical supérieur;

- l'*artère méningée postérieure*. Elle s'engage dans le foramen jugulaire en dedans de la veine jugulaire interne et irrigue la dure-mère;
- l'*artère tympanique inférieure*. Elle pénètre la caisse du tympan accompagnée du nerf tympanique. Elle se ramifie sur le promontoire et irrigue la paroi labyrinthique de la caisse du tympan.

### 4 | L'artère faciale (fig. 15.17 et 15.18)

Elle naît au-dessus de l'artère linguale et présente un trajet sinueux.

#### a) Trajet et rapports

Elle se porte en avant contre la paroi latérale du pharynx. Elle répond latéralement au ventre postérieur du digastrique et au muscle stylo-hyoïdien. Puis elle contourne la glande sub-mandibulaire par ses faces médiale puis supérieure et latérale. Elle s'infléchit sur le bord inférieur de la mandibule pour monter sur la face obliquement en haut et en avant, jusque dans le sillon naso-génien. Elle se termine dans l'angle médial des paupières par l'*artère angulaire* qui s'anastomose avec l'artère dorsale du nez, branche terminale de l'artère ophtalmique.

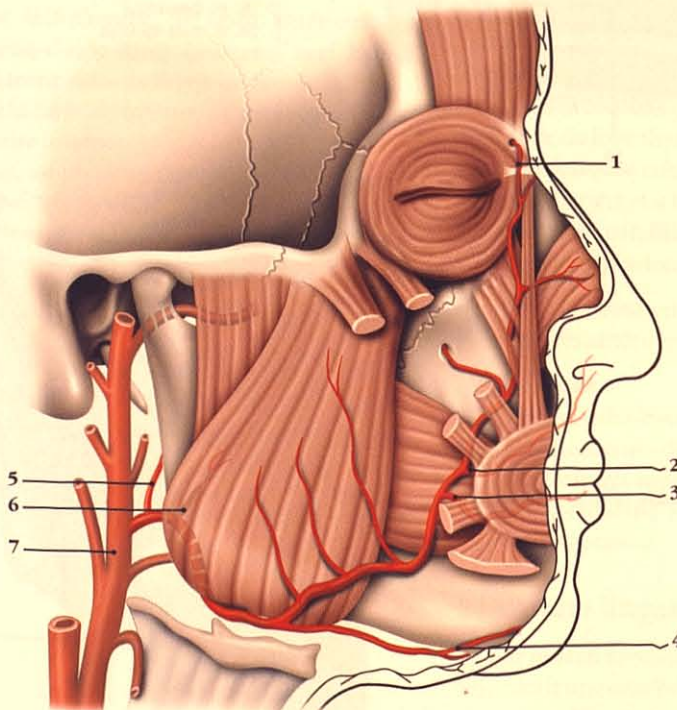


FIG. 15.17. Artère faciale

1. a. angulaire
2. a. labiale sup.
3. a. labiale inf.
4. a. submentonnaire
5. a. palatine ascendante
6. branche tonsillaire
7. a. carotide ext.

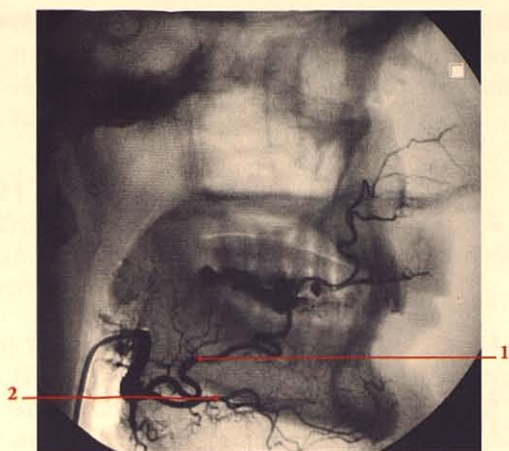


FIG. 15.18. Artère faciale

- 1. a. faciale
- 2. a. submentonnière

**b) Branches collatérales**

- *L'artère palatine ascendante*  
– Elle naît près de l'origine de l'artère faciale et monte sur la paroi latérale du pharynx entre les muscles styloglosse et stylopharyngien, puis entre les muscles constricteur supérieur du pharynx et ptérygoïdien médial.  
– Sous le muscle élévateur du voile du palais, elle se divise et irrigue le pharynx, le palais mou, la tonsille palatine et la trompe auditive.
- *Le rameau tonsillaire*  
Il est destiné à la tonsille palatine.
- *L'artère submentonnière*  
Elle naît au-dessous du bord inférieur de la mandibule. Elle se dirige en avant contre le muscle mylo-hyoïdien et le long du bord inférieur de la mandibule. Elle donne des rameaux à la glande submandibulaire, aux muscles mylo-hyoïdien et digastrique, et aux parties molles du menton (fig. 15.19).
- *Les artères labiales inférieure et supérieure*  
Elles parcourent chaque lèvre et s'anastomosent avec leurs homonymes. L'artère labiale supérieure donne une *branche septale* pour le septum nasal.
- *Les branches musculaires*  
Elles irriguent les muscles faciaux.

**5 | L'artère occipitale (fig. 15.20)**

Elle naît de la face postérieure de la carotide externe, à la hauteur de l'artère faciale.

**a) Trajet et rapports**

Elle se dirige en haut, en arrière et latéralement, croise la face latérale de la carotide interne, la veine jugulaire interne, et les nerfs hypoglosse, vague et accessoire. Elle suit le ventre postérieur du digastrique. Elle passe ensuite contre la face interne du processus mastoïde, et longe la face latérale du processus transverse de l'atlas. Elle glisse entre les muscles splénius du cou et longissimus du cou, avant d'atteindre l'os occipital. Elle se divise en deux branches, latérale et médiale.

**b) Branches collatérales.** Elle donne :

- une branche mastoïdienne qui pénètre le foramen mastoïdien ;
- une branche auriculaire ;
- une branche sterno-cléido-mastoïdienne ;
- des branches méningées qui pénètrent le canal condyloïde et le foramen jugulaire ;
- des branches occipitales pour le scalp postérieur ;
- une branche descendante, sur le muscle oblique supérieur.

**6 | L'artère auriculaire postérieure**

Elle naît au-dessus du ventre postérieur du muscle digastrique.

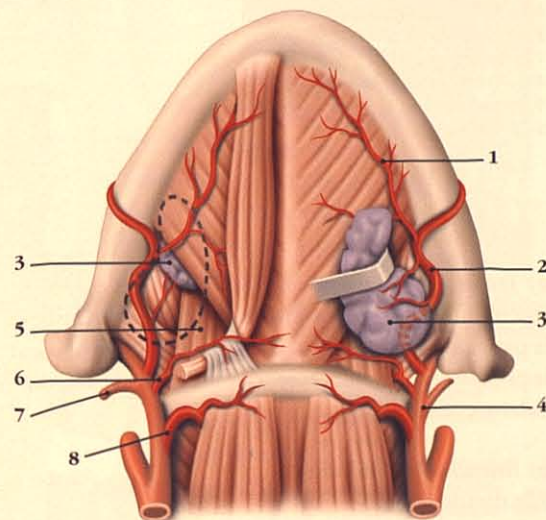
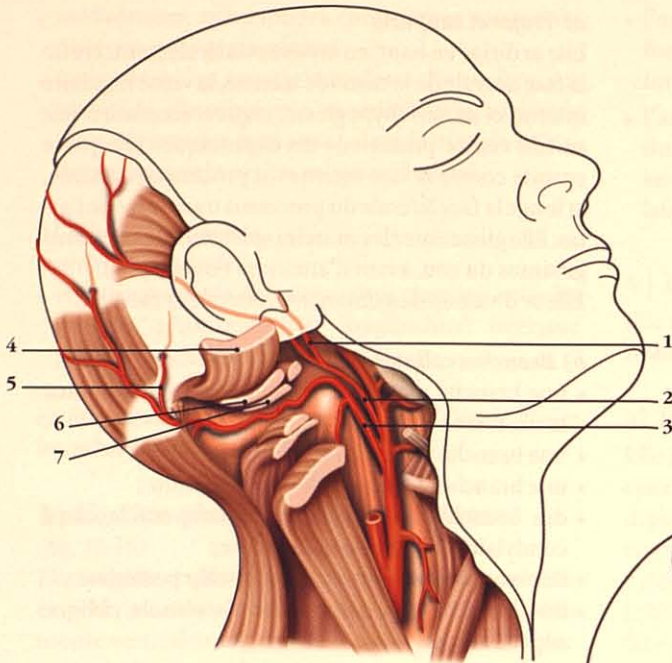


FIG. 15.19. Artère submentonnière (vue inférieure, d'après Paturet)

- 1. a. submentonnière
- 2. a. faciale
- 3. glande submandibulaire
- 4. a. carotide ext.
- 5. m. génio-hyoïdien
- 6. a. linguale
- 7. a. occipitale
- 8. a. thyroïdienne sup.



**FIG. 15.21. Artère temporale superficielle et ses branches**

1. r. frontal
2. a. transverse de la face
3. a. faciale
4. r. pariétal
5. a. temporale moyenne
6. a. zygomatco-orbitaire
7. r. auriculaire ant.
8. a. temporale superficielle
9. a. auriculaire post.
10. a. occipitale

#### a) Trajet

Elle monte obliquement en arrière, entre la parotide et le processus styloïde. Puis elle passe entre l'auricule et le processus mastoïde, et se termine en branches auriculaire et occipitale.

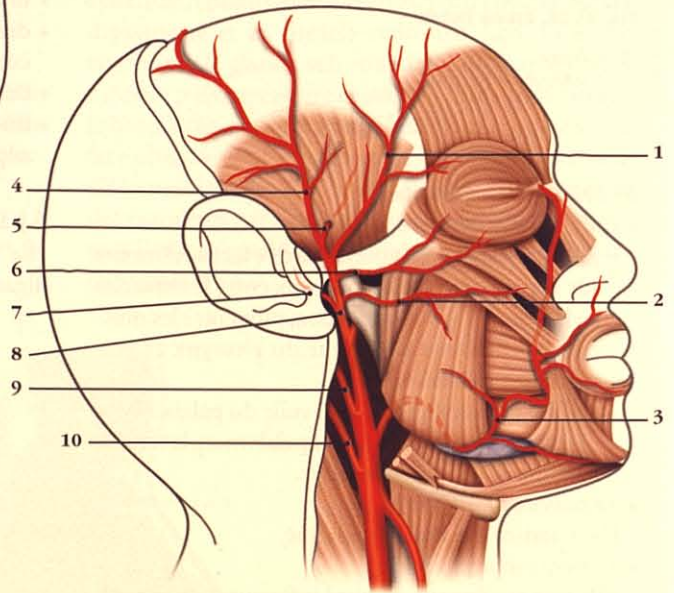
#### b) Branches collatérales

Elle donne :

- des *branches parotidiennes* ;
- des *branches musculaires* ;
- et l'*artère stylo-mastoïdienne*. Elle s'engage dans le foramen stylo-mastoidien et parcourt le canal facial. Elle donne l'artère tympanique postérieure, et irrigue les canaux semi-circulaires et le nerf facial.

**FIG. 15.20. Artère occipitale et ses branches**

1. r. auriculaire
2. a. auriculaire post.
3. a. occipitale
4. m. sterno-cléido-mastoïdien
5. r. mastoïdien
6. m. splénius de la tête
7. m. longissimus de la tête



## C | BRANCHES TERMINALES

Elles naissent en arrière du col de la mandibule, dans la glande parotide.

### 1 | L'artère temporale superficielle

(fig. 15.21)

Elle monte à travers la glande parotide et passe entre le tragus et l'articulation temporo-mandibulaire. Elle est en rapport en arrière avec la veine temporale superficielle et le nerf auriculo-temporal.

Latéralement, elle est surcroisée par les branches temporale et zygomatique du nerf facial.

- Elle se divise au-dessus de l'arcade zygomatique en deux rameaux, frontal et pariétal.

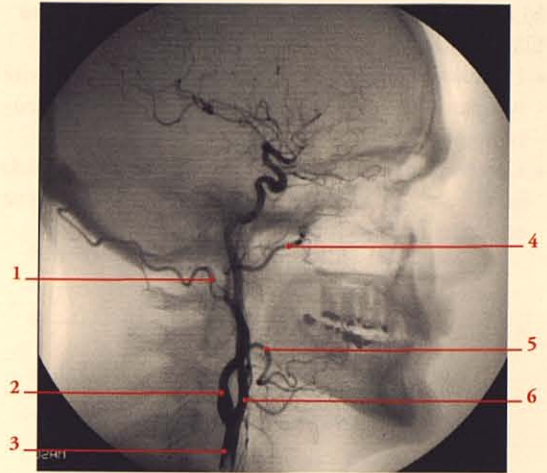
- Elle donne des branches parotidiennes, l'artère transverse de la face, des branches auriculaires antérieures, l'artère zygomatico-orbitaire et l'artère temporale moyenne.

## 2 | L'artère maxillaire<sup>2</sup> (fig. 15.22)

Très sinueuse et volumineuse, elle naît en arrière du col de la mandibule. Elle se dirige en avant et en dedans vers la fosse ptérygo-palatine.

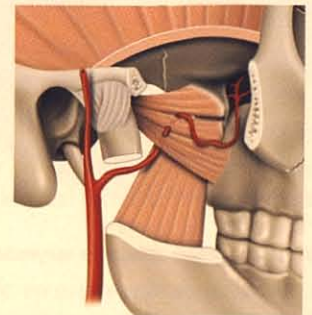
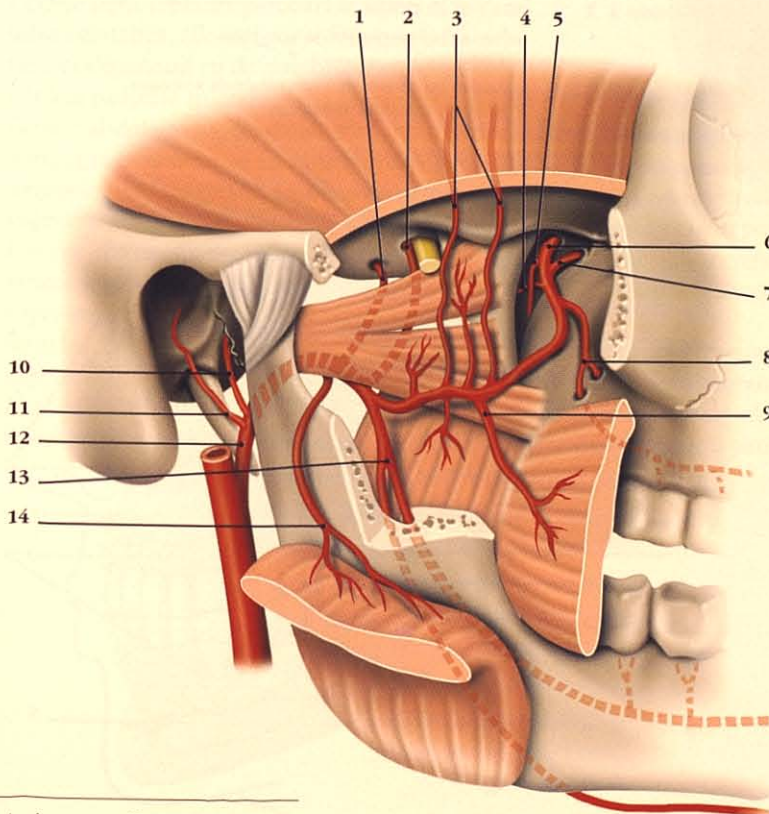
### a) Trajet et rapports (fig. 15.23)

- Elle est d'abord comprise entre le col de la mandibule et le ligament sphéno-mandibulaire. Elle est située sous la veine mandibulaire et le nerf auriculo-temporal.
- Puis elle gagne la fosse infra-temporale en parcourant la face latérale du muscle ptérygoidien latéral, parfois en le traversant.
- Enfin, elle atteint la fosse ptérygo-palatine en passant entre les chefs du ptérygoidien latéral, et se place au-dessous du nerf maxillaire. Elle se termine en artère sphéno-palatine.



**FIG. 15.22. Angiographie sélective droite** (cliché Dr J. Drouineau)

1. a. occipitale
2. a. carotide ext.
3. a. carotide commune
4. a. maxillaire
5. a. faciale
6. a. carotide int.



**FIG. 15.23. Artère maxillaire et ses branches** (en cartouche : variété profonde)

1. a. méningée moyenne
2. a. méningée accessoire, n. mandibulaire
3. aa. temporales profondes
4. a. du canal ptérygoïdien
5. a. palatine descendante
6. a. sphéno-palatine
7. a. infra-orbitaire
8. a. alvéolaire supéro-post.
9. a. buccale
10. a. tympanique ant.
11. a. auriculaire profonde
12. a. maxillaire
13. a. alvéolaire inf.
14. a. massétérique

2. Ancien. : a. maxillaire int..

### b) Branches collatérales de la partie mandibulaire

Elles naissent au niveau du col mandibulaire.

- L'artère tympanique antérieure<sup>3</sup> vascularise la cavité tympanique qu'elle atteint par la fissure pétro-tympanique.
- L'artère auriculaire profonde traverse la parotide qu'elle irrigue, ainsi que le méat acoustique externe et l'articulation temporo-mandibulaire.

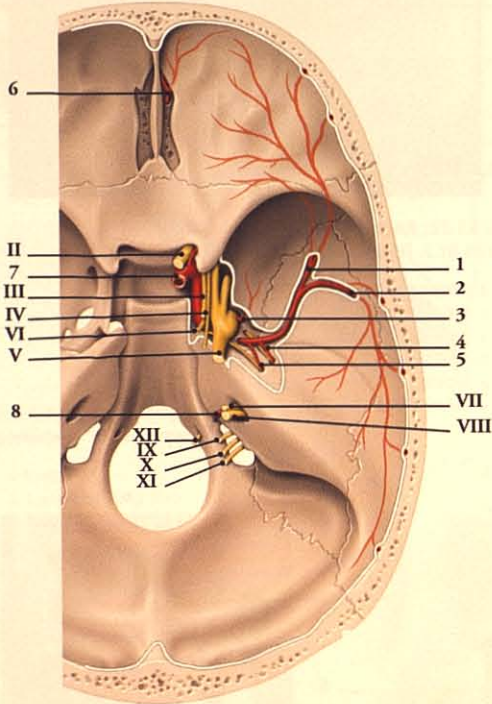


FIG. 15.24. Artère méningée moyenne

1. branche frontale
2. branche pariétale
3. a. ptérygo-méningée
4. a. tympanique sup. et n. petit pétreux
5. r. pétreux et n. grand pétreux
6. aa. ethmoïdale ant. et méningée ant.
7. a. carotide int.
8. a. labyrinthique

FIG. 15.25. Artères alvéolaires

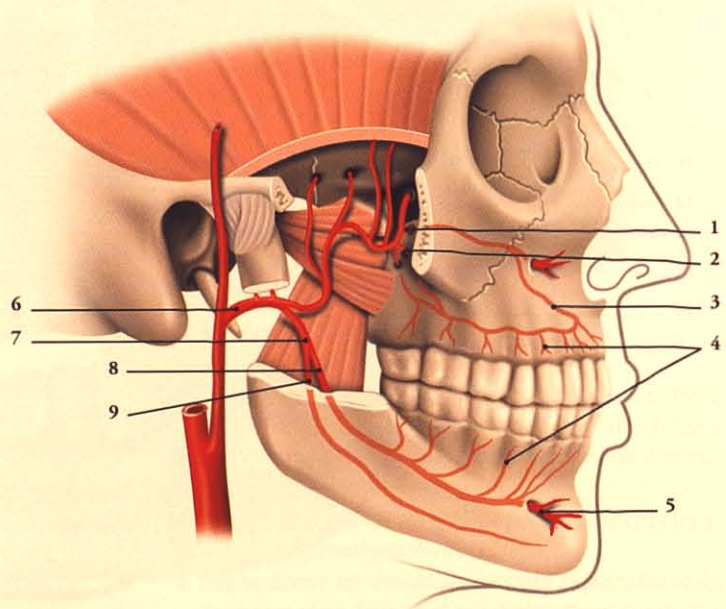
1. a. infra-orbitaire
2. a. alvéolaire supéro-post.
3. a. alvéolaire supéro-ant.
4. rr. dentaires
5. a. mentonnière
6. a. maxillaire
7. a. alvéolaire inf.
8. r. dentaire de l'a. alvéolaire inf.
9. r. mylo-hyoïdien

- L'artère méningée moyenne est la plus importante des artères méningées. Elle passe à travers une boutonnière formée par le nerf auriculo-temporal, et pénètre dans la cavité crânienne par le foramen épineux (fig. 15.24).
  - Elle se divise sous la dure-mère en deux branches, frontale et pariétale. La branche frontale parcourt la grande aile du sphénoïde, vers le frontal. La branche pariétale se dirige en arrière, vers l'occipital.
  - Elle donne une branche pétreuse qui pénètre le hiatus du nerf grand pétreux et l'artère tympanique supérieure, qui parcourt le canal du muscle tenseur du tympan.
- L'artère ptérygo-méningée<sup>4</sup> peut naître de l'artère méningée moyenne. Elle pénètre dans la cavité crânienne à travers le foramen ovale et vascularise le ganglion trigéminal.
- L'artère alvéolaire inférieure<sup>5</sup> descend obliquement en avant, s'engage dans le foramen mandibulaire et parcourt le canal mandibulaire jusqu'au foramen mentonnier où elle devient artère mentonnière. Elle donne des branches dentaires et mylo-hyoïdienne (fig. 15.25).

3. Ancien. : a. tympanique.

4. Ancien. : a. petite méningée, méningée accessoire.

5. Ancien. : a. dentaire inférieure.



### c) Branches collatérales de la partie ptérygoïdienne

Elles naissent sur la face latérale du muscle ptérygoïdien latéral.

- L'artère massétérique traverse l'incisure mandibulaire et s'enfonce dans le muscle masséter.
- Les branches ptérygoïdiennes irriguent les muscles ptérygoïdiens.
- Les artères temporales profondes montent et s'engagent sous la face profonde du muscle temporal qu'elles irriguent.
- L'artère buccale parcourt la face externe du muscle buccinateur qu'elle irrigue, ainsi que la peau et la muqueuse de la joue.

### d) Branches collatérales de la partie ptérygo-palatine

Elles naissent dans la fosse ptérygo-palatine.

- L'artère alvéolaire supéro-postérieure descend, appliquée contre la tubérosité maxillaire, et se termine en rameaux dentaires qui s'engagent dans les foramens alvéolaires. Elle parcourt les canaux alvéolaires et se distribue au sinus maxillaire, aux molaires, aux prémolaires et aux gencives.
- L'artère infra-orbitaire parcourt le sillon et le canal infra-orbitaires; elle sort par le foramen infra-orbitaire et s'épanouit en de nombreux rameaux destinés à la paupière inférieure et à la joue. Elle donne l'artère alvéolaire supéro-antérieure qui traverse le maxillaire et se termine en rameaux dentaires. Elle irrigue le sinus maxillaire, les incisives et les canines supérieures.
- L'artère du canal ptérygoïdien parcourt d'avant en arrière le canal ptérygoïdien. Elle irrigue la partie supérieure du pharynx, la trompe auditive, les muscles élévateurs et tenseurs du voile du palais (fig. 15.26).
- L'artère palatine descendante descend à travers le foramen et le canal grands palatins. Elle donne :

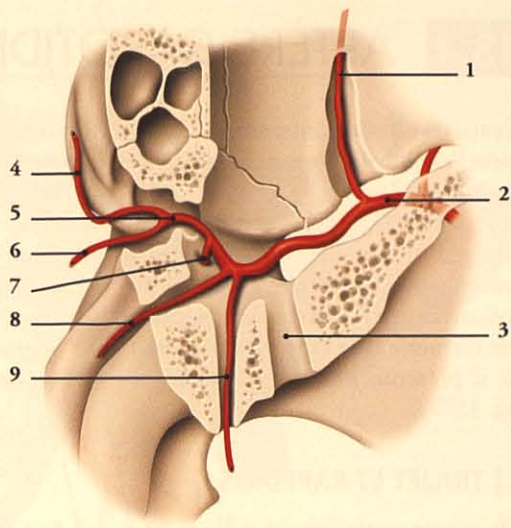


FIG. 15.26. Artère maxillaire dans la fosse ptérygo-palatine (coupe transversale, d'après Paturet)

- |                               |                                |
|-------------------------------|--------------------------------|
| 1. a. infra-orbitaire         | 6. a. septale postéro-latérale |
| 2. a. maxillaire              | 7. a. palatine descendante     |
| 3. foramen rond               | 8. a. du canal palato-vaginal  |
| 4. a. nasale postéro-latérale | 9. a. du canal ptérygoïdien    |
| 5. a. sphéno-palatine         |                                |

- les artères petites palatines qui parcourent les canaux petits palatins pour atteindre le palais mou;
- et l'artère grande palatine qui franchit le grand foramen palatin pour se diriger en avant sur le palais dur. Elle traverse le canal incisif et se termine dans le septum nasal.

### e) Branche terminale, ou artère sphéno-palatine

Elle traverse le foramen sphéno-palatin et se divise dans la cavité nasale en artères nasale postéro-latérale et septale, pour la paroi latérale et le septum nasal.

## 15.4 ARTÈRE CAROTIDE INTERNE

Les artères carotides internes droite et gauche vascularisent l'encéphale, l'organe de la vision et l'organe vestibulo-cochléaire.

Chaque artère carotide interne naît au niveau du bord supérieur du cartilage thyroïde de l'artère carotide commune. Elle se termine à la base du cerveau en se divisant en artères cérébrales antérieure et moyenne. Son diamètre est d'environ 9 mm, sauf à son origine, où il présente une dilatation, le *sinus carotidien* (fig. 15.27).

### A | TRAJET ET RAPPORTS

Elle monte verticalement sur une longueur de 2 cm environ ; puis elle s'incline médialement pour atteindre les masses latérales de l'atlas. Ensuite, elle parcourt le canal carotidien et le sinus caverneux, où elle décrit une double inflexion.

Elle présente quatre parties : cervicale, pétreuse, caverneuse et cérébrale.

#### 1 | La partie cervicale

Elle est comprise dans la gaine carotidienne avec latéralement la veine jugulaire interne, et en arrière le nerf vague. Elle est postéro-latérale à la carotide externe qui passe ensuite en avant d'elle. Elle est croisée latéralement par le ventre postérieur du muscle digastrique qui délimite le trigone carotidien, en bas, et la région préstylienne, en haut.

**a) En avant et latéralement** elle répond :

- au-dessous du muscle digastrique, au bord antérieur du sterno-cléido-mastoïdien, aux veines linguale et faciale, au nerf hypoglosse, à la racine supérieure de l'anse cervicale et à l'artère occipitale ;
- au niveau du muscle digastrique, au muscle stylohyoïdien, aux artères occipitale et auriculaire postérieure ;
- au-dessus du muscle digastrique, au nerf glossopharyngien et au diaphragme stylien qui la sépare de la parotide et de son contenu.

**b) En arrière**, elle répond au tronc sympathique cervical et au muscle long de la tête recouvert de la lame prévertébrale du fascia cervical.

**c) Médialement**, elle est en rapport avec l'artère pharyngienne ascendante, le nerf laryngé supérieur et la paroi pharyngienne qui la sépare de la tonsille palatine.

#### 2 | La partie pétreuse (fig. 15.28)

Située dans le canal carotidien, elle présente une sinuosité à double courbure, antérieure et médiale. Elle est entourée du plexus veineux et d'un plexus sympathique carotidien.

Elle émerge du canal carotidien et traverse la partie médiale du foramen déchiré, puis passe entre la lingula et le corps du sphénoïde.

Elle est successivement antéro-inférieure à la caisse du tympan et à la cochlée, médiale à la trompe auditive et inférieure au ganglion trigéminal.

#### 3 | La partie caverneuse (fig. 15.29)

Dans le sinus caverneux, elle monte en avant du processus clinôïde postérieur, puis s'incurve et se redresse.

Elle est en contact latéralement avec les nerfs oculomoteur, trochléaire, abducens et ophtalmique.

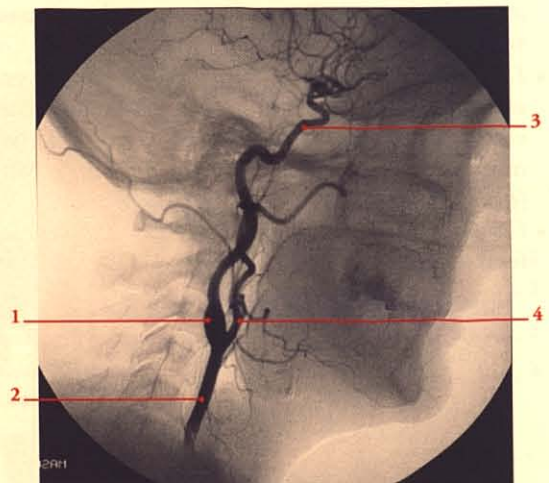


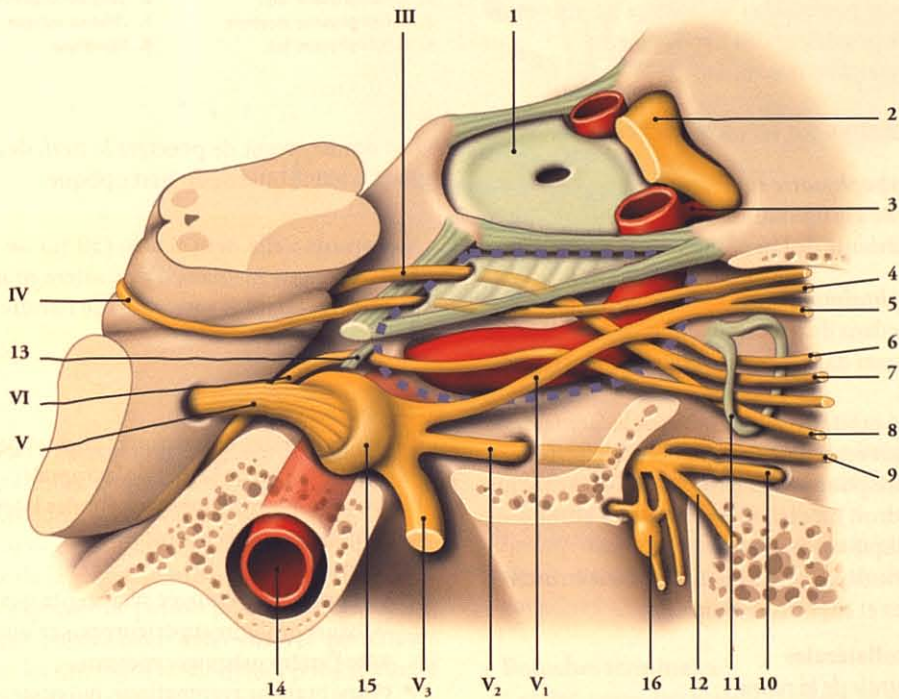
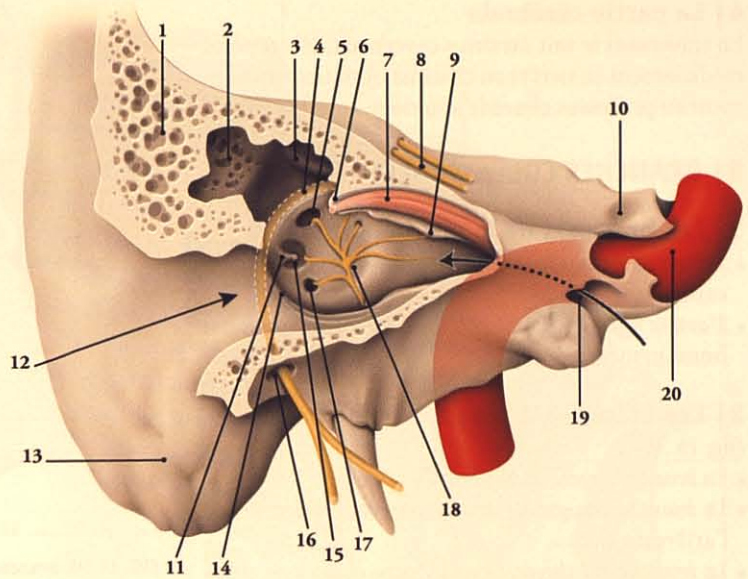
FIG. 15.27. Angiographie sélective (cliché Dr J. Drouineau)

1. sinus carotidien
2. a. carotide commune
3. a. carotide int. (partie pétreuse)
4. a. carotide ext.



**FIG. 15.28. Caisse du tympan du côté droit** (résection de la paroi latérale; vue antéro-latérale)

1. cellules mastoïdiennes
2. antre mastoïdien
3. proéminence du canal semi-circulaire latéral
4. proéminence du canal facial
5. fenêtre du vestibule
6. processus cochléariforme
7. m. tenseur du tympan dans son semi-canal
8. nn. grand et petit pétreux
9. septum du canal musculo-tubaire
10. empreinte trigéminal
11. éminence pyramidale
12. méat acoustique ext.
13. processus mastoïde
14. sillon tympanique
15. sinus du tympan
16. foramen stylo-mastoïdien
17. fenêtre de la cochlée
18. promontoire et plexus tympanique
19. partie osseuse de la trompe auditive
20. canal carotidien et a. carotide int.



**FIG. 15.29. Trajet de l'artère carotide interne**

Pointillés bleus = limites du sinus caverneux

- |                           |                        |                                |                              |
|---------------------------|------------------------|--------------------------------|------------------------------|
| 1. diaphragme de la selle | 5. n. lacrymal         | 9. n. zygomatique              | 13. lig. pétro-sphénoïdal    |
| 2. chiasma optique        | 6. n. naso-ciliaire    | 10. n. infra-orbitaire         | 14. a. carotide int.         |
| 3. a. ophtalmique         | 7. branche sup. du III | 11. anneau tendineux commun    | 15. ganglion trigéminal      |
| 4. n. frontal             | 8. branche inf. du III | 12. n. alvéolaire supéro-post. | 16. ganglion ptérygo-palatin |

#### 4 | La partie cérébrale

En traversant le toit du sinus caverneux, elle répond médialement au nerf et au chiasma optiques, latéralement au processus clinéoïde antérieur.

### B | BRANCHES COLLATÉRALES

#### 1 | Les branches de la partie pétreuse

- Les artères carotico-tympaniques pénètrent dans la caisse du tympan.
- L'artère du canal ptérygoïdien parcourt le canal homonyme.

#### 2 | Les branches de la partie caverneuse

(fig. 15.30)

- La *branche basale de la tente du cervelet*.
- La *branche marginale de la tente du cervelet* donne l'artère du clivus.
- La *branche méningée*, pour la fosse crânienne antérieure.
- La *branche du sinus caverneux*.
- Les *artères hypophysaires* inférieure et moyenne pour le lobe postérieur de l'hypophyse.
- L'*artère du ganglion trigéminal*.

#### 3 | Les branches de la partie cérébrale

##### a) L'artère hypophysaire supérieure

Elle est destinée à la tige pituitaire, à l'infundibulum et à la partie inférieure de l'hypothalamus.

##### b) L'artère ophtalmique (fig. 15.31)

Elle naît en dedans du processus clinéoïde antérieur, et se dirige en avant dans le canal optique au-dessous du nerf optique.

Dans la cavité orbitaire, elle contourne la face latérale du nerf optique en arrière du ganglion ciliaire, puis sa face supérieure pour passer entre les muscles oblique supérieur et droit médial. Elle se dirige en avant sous le muscle oblique supérieur.

Elle se termine dans l'angle médial de l'œil en artères dorsale du nez et supratrochléaire.

##### • Branches collatérales

###### – L'artère centrale de la rétine

Cette artère constante et grêle mesure moins de 0,5 mm de diamètre.

Elle naît proche ou dans le canal optique. Elle chemine sous le nerf optique et pénètre sa face inféro-médiale. Elle parcourt le milieu du nerf optique jusqu'à au disque optique, où elle se termine (voir l'œil).

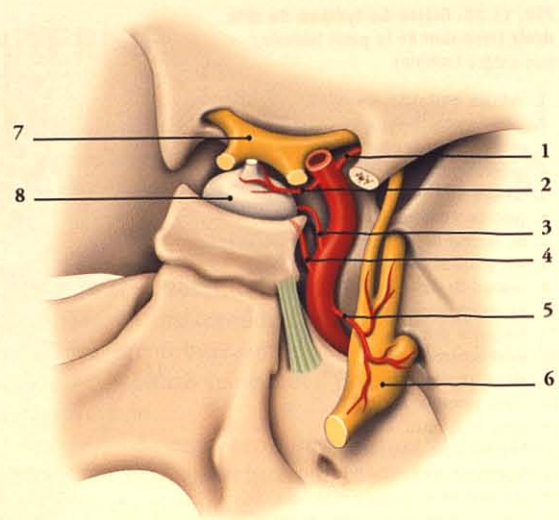


FIG. 15.30. Branches collatérales de la carotide interne (partie intra-crânienne)

- |                            |                              |
|----------------------------|------------------------------|
| 1. a. ophtalmique          | 5. a. du ganglion trigéminal |
| 2. a. hypophysaire sup.    | 6. ganglion trigéminal       |
| 3. a. hypophysaire moyenne | 7. chiasma optique           |
| 4. a. hypophysaire inf.    | 8. hypophyse                 |

Elle donne, avant de pénétrer le nerf, des rameaux pour la gaine interne du nerf optique.

**Variations :** elle peut naître (50 %) de l'artère ciliaire longue médiale, d'une artère musculaire inférieure, ou, plus rarement, de l'artère ciliaire longue latérale.

##### – L'artère lacrymale

Elle est volumineuse, parcourt l'angle supéro-latéral de l'orbite et irrigue la glande lacrymale.

Elle se termine en artères palpébrales latérales pour les conjonctives et la paupière.

Elle donne :

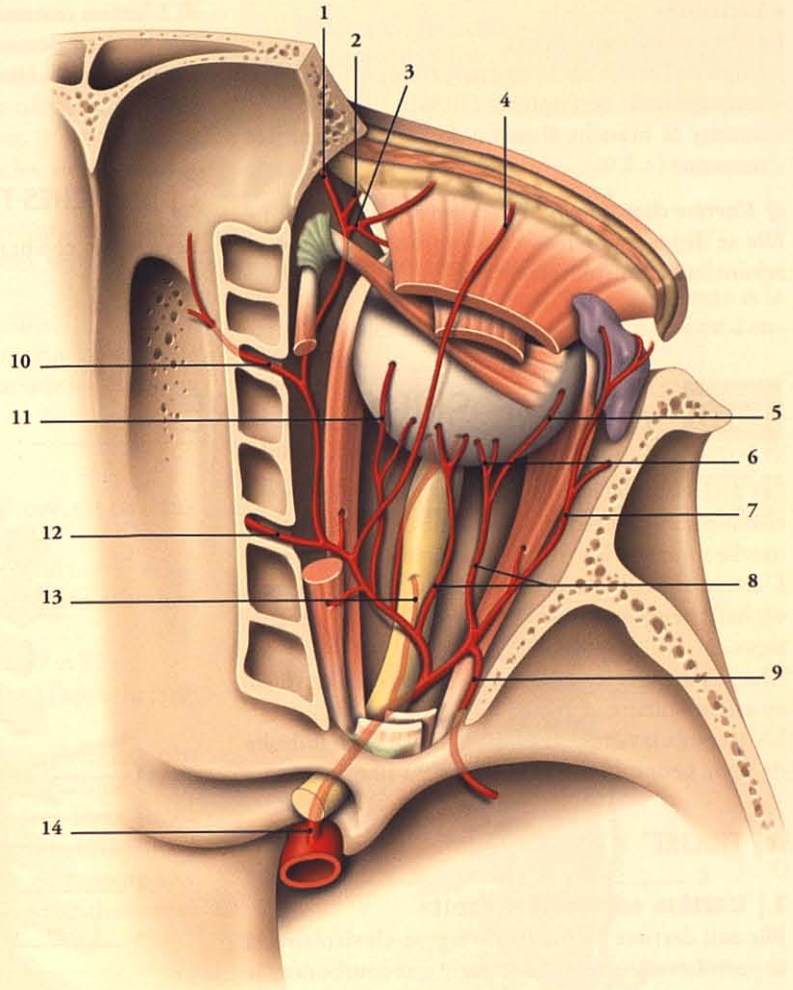
- une branche méningée récurrente qui passe par la fissure orbitaire supérieure pour s'anastomoser avec l'artère méningée moyenne ;
- et une branche zygomatique, qui passe par le foramen zygomatico-facial.

– Les *artères ciliaires postérieures longues*, au nombre de deux, pénètrent la sclère, loin du nerf optique, dans le plan du méridien horizontal.

– Les *artères ciliaires postérieures courtes* au nombre de 6 à 8 pénètrent la sclère autour du nerf optique.

**FIG. 15.31. Artère ophtalmique**  
(vue supérieure)

1. a. supra-trochléaire
2. a. dorsale du nez
3. a. palpébrale médiale
4. a. supra-orbitaire
5. a. ciliaire longue latérale
6. aa. ciliaires courtes
7. a. lacrymale
8. aa. ciliaire post.
9. branche méningée
10. a. ethmoïdale ant.
11. a. ciliaire longue médiale
12. a. ethmoïdale post.
13. a. centrale de la rétine
14. a. ophtalmique



- Les rameaux musculaires irriguent les muscles du bulbe de l'œil et donnent les artères ciliaires antérieures, conjonctivales antérieures et épisclérales.
- L'artère supra-orbitaire chemine au dessus du muscle élévateur de la paupière supérieure puis traverse le foramen homonyme pour la peau de la région.
- Les artères ethmoïdales antérieure et postérieure traversent les foramens homonymes pour atteindre la cavité nasale.
- L'artère ethmoïdale antérieure donne les rameaux méningé antérieur, septaux antérieurs et nasaux antéro-latéraux. Elle irrigue le sinus frontal, les cellules ethmoïdales antérieures et moyennes, les méninges, la partie antéro-latérale de la muqueuse nasale et la peau du nez.

- L'artère ethmoïdale postérieure irrigue la cellule ethmoïdale postérieure et la partie supéro-postérieure de la muqueuse nasale.
- Les artères palpébrales médiales, supérieure et inférieure, naissent en dessous de la trochlée pour les paupières.

#### • Branches terminales<sup>6</sup>

- L'artère supra-trochléaire traverse le septum orbitaire pour monter dans la peau du front.
- L'artère dorsale du nez traverse le muscle orbiculaire de l'œil au-dessus du ligament palpébral médial, et descend sur le dos du nez.

6. Voir l'organe de la vision.

### • Variations

L'artère ophthalmique peut :

- naître de l'artère méningée moyenne (< 1 %);
- sous-croiser le nerf optique (10 %);
- donner la branche frontale de l'artère méningée moyenne (< 1 %).

### c) L'artère choroïdienne antérieure

Elle se dirige en arrière, sous le tractus optique, et rejoint les pédoncles cérébraux.

### d) L'artère communicante postérieure

Elle passe au-dessus du nerf oculomoteur et s'anastomose avec l'artère cérébrale postérieure (voir Tome V).

## C | BRANCHES TERMINALES

Les artères cérébrales antérieure et moyenne (voir Tome V).

## 15.5 ARTÈRE SUBCLAVIÈRE<sup>7</sup>

Les artères subclavières droite et gauche irriguent essentiellement la partie postérieure de l'encéphale, la moelle spinale et le membre supérieur (fig. 15.32).

L'artère subclavière droite naît du tronc brachio-céphalique et l'artère subclavière gauche, de l'arc aortique.

Chaque artère se termine sous le milieu de la clavicle en artère axillaire.

L'artère subclavière gauche est plus longue que la droite de 3 cm. Leur calibre est d'environ 9 à 10 mm.

### A | TRAJET

#### 1 | L'artère subclavière droite

Elle naît derrière l'articulation sterno-claviculaire, et se porte latéralement, en décrivant une courbe dont la concavité repose sur le dôme pleural et la première côte. L'apogée de l'arc artériel est à environ 17 mm au-dessus de la clavicle.

#### 2 | L'artère subclavière gauche

Elle naît de l'arc aortique, et monte verticalement; puis elle décrit le même trajet curviligne que son homologue.

### B | RAPPORTS

Elle passe entre les scalènes antérieur et moyen, et présente donc trois parties, pré-, inter- et post-scaléniques.

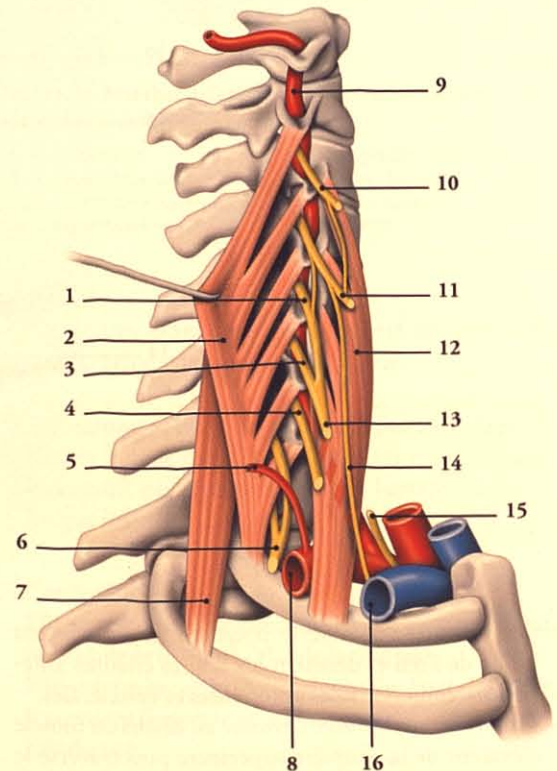


FIG. 15.32. Espace interscalénique (vue latérale droite)

- |                                    |                      |
|------------------------------------|----------------------|
| 1. r. ventral de C5                | 9. a. vertébrale     |
| 2. m. scalène moyen                | 10. r. ventral de C3 |
| 3. r. ventral de C6                | 11. r. ventral de C4 |
| 4. r. ventral de C7 et tronc moyen | 12. m. scalène ant.  |
| 5. a. scapulaire dorsale           | 13. tronc sup.       |
| 6. tronc inf.                      | 14. n. phrénique     |
| 7. m. scalène post.                | 15. n. vague         |
| 8. a. subclavière                  | 16. v. subclavière   |

7. Ancien. : a. sous-clavière.

## 1 | La partie pré-scalénique

### a) L'artère subclavière droite répond :

- *en avant*, au nerf phrénique, au nerf vague et à la veine subclavière; plus en avant, à l'articulation sterno-claviculaire et aux muscles sterno-cléido-mastoïdien et sterno-hyoïdien;
- *en arrière*, au nerf laryngé récurrent, au ganglion cervico-thoracique et au ligament vertébro-pleural;
- *médialement*, à la carotide commune;
- *en bas et latéralement*, à la plèvre, sur laquelle elle imprime une gouttière, et à l'anse subclavière qui la contourne.

### b) L'artère subclavière gauche

Plus profonde que son homologue droite, elle est située à l'origine à 4 cm de la clavicule.

- *Dans son trajet thoracique*, elle répond :
  - en avant, à l'artère carotide commune et au nerf vague;
  - en arrière, aux corps vertébraux T1 et T2;
  - latéralement, au dôme pleural et à l'apex du poumon gauche;
  - médialement, à la trachée, à l'œsophage, au nerf laryngé récurrent et au conduit thoracique.
- *Dans son trajet cervical*, ses rapports, identiques à ceux de l'artère subclavière droite, en diffèrent sur deux points : le nerf vague reste en rapport avec l'artère carotide commune et le conduit thoracique passe au-dessus d'elle.

## 2 | La partie interscalénique

Chaque artère subclavière repose sur la première côte. Le plexus brachial cotoie ses faces supérieure et postérieure.

## 3 | La partie post-scalénique

- *Médialement*, elle s'appuie sur les premières digitations du muscle dentelé antérieur.
- *En avant*, elle répond au fascia cervical, et en bas, à la clavicule et au muscle subclavier.
- *Latéralement*, le plexus brachial longe sa face postérieure.
- *À sa terminaison*, dans le « défilé costo-claviculaire », la distance entre la clavicule et le sillon subclavier de la première côte est de 3 cm environ lorsque le bras est au repos. Le pédicule vasculo-nerveux est au large.

Le défilé costo-claviculaire s'agrandit lorsque le bras est en antépulsion; il se rétrécit lorsque le bras est en abduction.

## C | BRANCHES COLLATÉRALES

### 1 | L'artère vertébrale (fig. 15.33)

Elle vascularise la partie postérieure du cerveau et la partie crâniale de la moelle spinale. Son calibre est d'environ 4 mm.

#### a) Trajet

- Elle naît de la face supérieure de la subclavière, et se dirige verticalement jusqu'au niveau de la vertèbre C6 (*partie prévertébrale*). Elle pénètre dans le for-

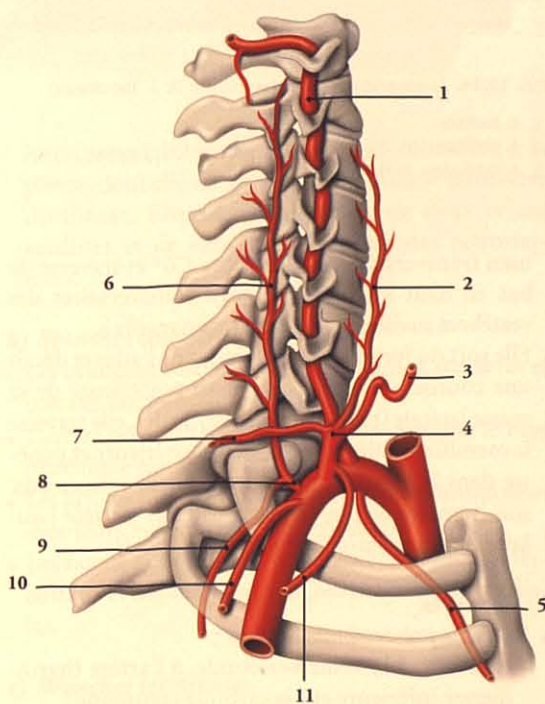


FIG. 15.33. Artère subclavière et ses branches

- |                            |                            |
|----------------------------|----------------------------|
| 1. a. vertébrale           | 7. a. transverse du cou    |
| 2. a. cervicale ascendante | 8. tronc costo-cervical    |
| 3. a. thyroïdienne inf.    | 9. a. intercostale suprême |
| 4. tronc thyro-cervical    | 10. a. scapulaire dorsale  |
| 5. a. thoracique int.      | 11. a. supra-scapulaire    |
| 6. a. cervicale profonde   |                            |

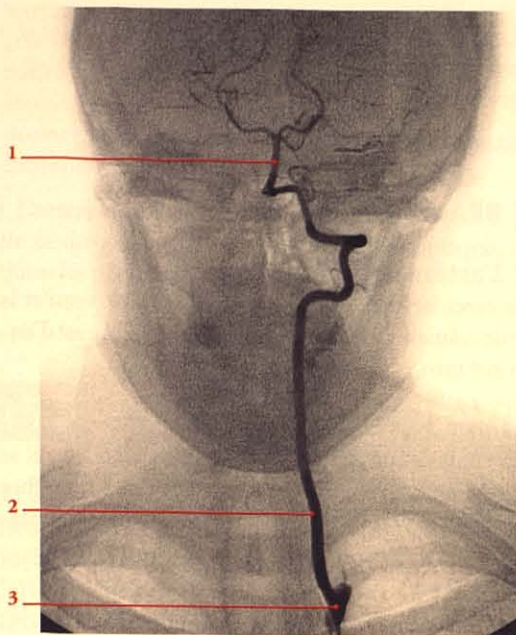


FIG. 15.34. Angiographie sélective (cliché Dr J. Drouineau)

1. a. basilaire
2. a. vertébrale
3. a. subclavière droite

men transversaire de la vertèbre C6<sup>8</sup> et traverse de bas en haut tous les foramens transversaires des vertèbres susjacentes (*partie transversaire*).

- Elle sort du foramen transversaire de l'atlas et décrit une courbe qui embrasse la face postérieure de sa masse latérale (*partie atloïdienne*). Enfin, elle traverse la membrane atlanto-occipitale postérieure et pénètre dans le foramen magnum pour fusionner avec son homologue opposé et constituer l'artère basilaire (*partie intra-crânienne*)<sup>9</sup> (fig. 15.34).

#### b) Rapports

- La *partie prévertébrale* répond :
  - en avant, à la veine vertébrale, à l'artère thyroïdienne inférieure et à la carotide commune ;
  - en arrière, au ganglion cervico-thoracique, aux racines ventrales des nerfs spinaux C8 et C7, et aux muscles prévertébraux.
- La *partie transversaire* est comprise entre les muscles intertransversaires. Elle est accompagnée latérale-

8. Parfois dans le foramen transversaire C5.

9. Voir Tome IV.

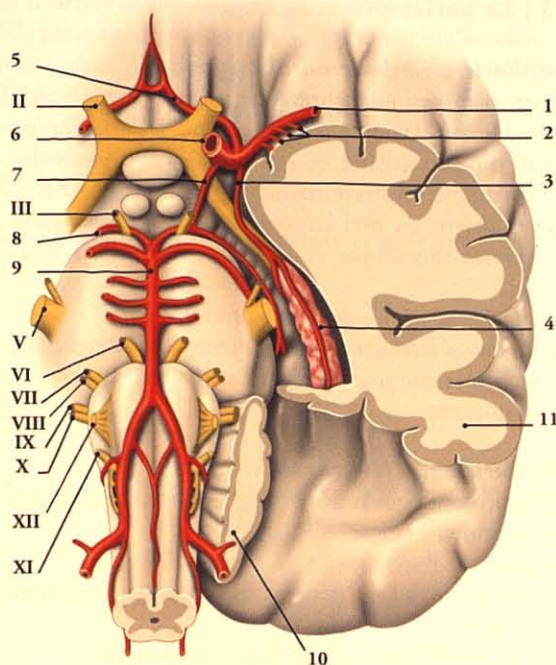


FIG. 15.35. Artère choroi-dienne antérieure (vue inférieure ; coupe chanfreinée du lobe temporal)

- |                          |                          |
|--------------------------|--------------------------|
| 1. a. cérébrale moyenne  | 7. a. communicante post. |
| 2. aa. striées           | 8. a. cérébrale post.    |
| 3. a. choroi-dienne ant. | 9. a. basilaire          |
| 4. plexus choroïde       | 10. section du cervelet  |
| 5. a. cérébrale ant.     | 11. lobe temporal        |
| 6. a. carotide int.      |                          |

ment par le nerf et la veine vertébrale ; elle répond en arrière aux racines ventrales des nerfs spinaux.

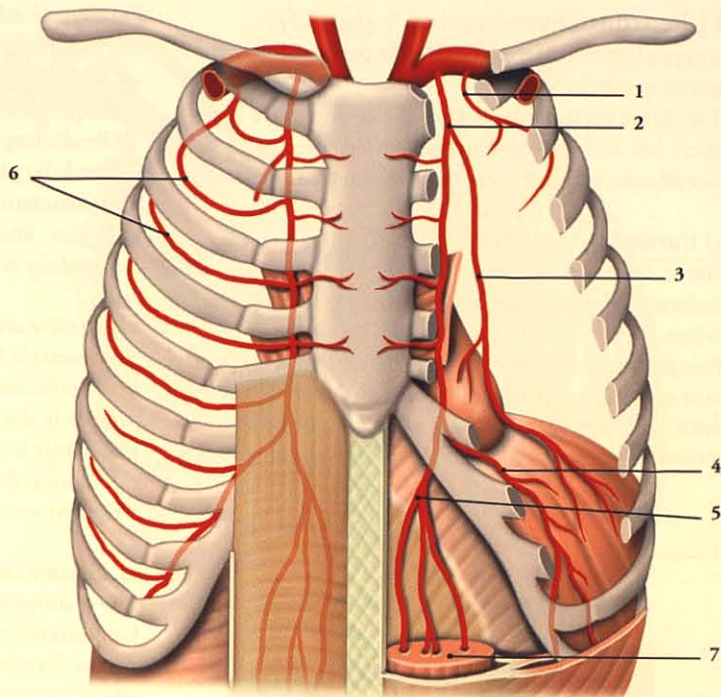
- La *partie atloïdienne* répond en avant à la masse latérale de l'atlas, en arrière, au rameau dorsal du premier nerf spinal et aux muscles de la nuque.
- La *partie intra-crânienne* perfore la dure-mère, monte obliquement en dedans en contournant la face latérale de la moëlle allongée, croise en avant le nerf hypoglosse, et fusionne avec son homologue opposée sur la ligne médiane en regard du sillon bulbo-pontique pour constituer l'artère basilaire (fig. 15.35).

#### c) Branches collatérales

- La *partie transversaire* donne des branches spinales et musculaires.
- La *partie intracrânienne* donne :
  - des branches méningées ;
  - les artères spinales antérieures et spinales postérieures ;

FIG. 15.36. Artère thoracique interne

1. a. intercostale suprême
2. a. thoracique int.
3. a. péricardiaco-phrénique
4. a. musculo-phrénique
5. a. épigastrique sup.
6. aa. intercostales
7. m. droit de l'abdomen entouré de sa gaine



- l'artère cérébelleuse inféro-postérieure;
- la branche choroidienne du 4<sup>e</sup> ventricule;
- l'artère de la tonsille cérébelleuse;
- et les branches médullaires médiales et latérales pour la moelle allongée.

## 2 | L'artère thoracique interne<sup>10</sup> (fig. 15.36)

Elle naît de la face inférieure de la portion pré-scalénique de l'artère subclavière et descend derrière les six premiers cartilages costaux.

Elle se divise au niveau du 6<sup>e</sup> espace intercostal en artère musculo-phrénique et artère épigastrique supérieure.

### a) Rapports

- Au niveau de l'ouverture supérieure du thorax, elle descend médialement en avant et répond :
  - latéralement au muscle scalène antérieur;
  - en avant, à la veine subclavière;
  - en arrière, à la plèvre et au nerf phrénique qui la croise pour côtoyer son bord interne.
- Dans le thorax, elle suit le bord latéral du sternum, en arrière des six cartilages costaux et des muscles

intercostaux internes; elle répond en arrière à la plèvre, dont elle est séparée par le muscle transverse du thorax. Elle est accompagnée de deux veines satellites et de vaisseaux lymphatiques rétrosternaux.

### b) Branches collatérales

- Les branches médiastinales, thymiques, sternales et costales latérales sont constantes.
- L'artère péricardiaco-phrénique accompagne le nerf phrénique jusqu'au diaphragme.
- Les artères intercostales antérieures s'anastomosent avec leurs homonymes postérieures.
- Les rameaux perforants traversent les espaces intercostaux et donnent les branches mammaires médiales.

### c) Branches terminales

- L'artère musculo-phrénique descend latéralement sur la face thoracique du diaphragme, et donne des branches diaphragmatiques et les 7<sup>e</sup>, 8<sup>e</sup> et 9<sup>e</sup> artères intercostales antérieures.
- L'artère épigastrique supérieure traverse les origines sternale et costale du diaphragme pour entrer dans la gaine du muscle droit de l'abdomen. Elle s'anastomose avec l'artère épigastrique inférieure.

10. Ancien : tronc thyro-bicervico-scapulaire.

### 3 | Le tronc thyro-cervical<sup>11</sup> (fig. 15.37)

Long de 9 mm environ, il naît de la partie pré-scalénique de la subclavière.

Il se dirige verticalement et se divise en quatre branches : les artères thyroïdienne inférieure, cervicale ascendante, transverse du cou et supra-scapulaire.

#### a) L'artère thyroïdienne inférieure

Elle se dirige verticalement devant le bord médial du scalène antérieur, jusqu'au niveau du tubercule carotidien.

Puis elle s'infléchit et se porte en dedans et en bas, passant entre la carotide commune et le nerf vague en avant, et l'artère vertébrale et le ganglion cervical moyen en arrière. Enfin, elle se redresse pour gagner

l'extrémité inférieure du lobe de la glande thyroïde où elle se divise en branches glandulaires. Elle donne :

- l'artère laryngée inférieure qui irrigue les muscles et muqueuses du pharynx. Elle accompagne le nerf laryngé récurrent et pénètre dans le larynx au niveau du bord inférieur du muscle constricteur inférieur;
- et des branches pharyngiennes, œsophagiennes, trachéales et musculaires.

#### b) L'artère cervicale ascendante

Elle monte le long des processus transverses des vertèbres cervicales entre les muscles scalène antérieur et long de la tête.

Elle côtoie le bord latéral du nerf phrénique.

Elle donne des branches musculaires et spinales qui irriguent les vertèbres et la moelle spinale.

#### c) L'artère transverse du cou

Elle se dirige latéralement, passe devant le muscle scalène antérieur et à travers le plexus brachial. Au niveau du bord antérieur du muscle élévateur de la scapula, elle se divise en deux branches : l'artère cervicale superficielle et l'artère scapulaire dorsale.

#### d) L'artère supra-scapulaire

Elle passe devant le scalène antérieur puis derrière la clavicule et en avant du plexus brachial. Elle traverse l'incisure scapulaire et rejoint les fosses supra-épineuse et infra-épineuse en contournant le bord latéral de l'épine de la scapula.

### 4 | Le tronc costo-cervical

Il naît de la face postérieure de la partie pré-scalénique de l'artère subclavière, au même niveau que l'artère thoracique interne. Il se dirige en arrière, en contournant la coupole pleurale et latéralement le ganglion cervico-thoracique, pour atteindre le col de la 1<sup>re</sup> côte, où il se divise en deux branches, les artères cervicale profonde et intercostale suprême (voir fig. 15.33).

#### a) L'artère cervicale profonde

Elle se dirige en arrière habituellement entre le processus transverse de la vertèbre C7 et le col de la 1<sup>re</sup> côte. Puis elle monte entre les muscles semi-épineux de la tête et du cou, où elle se termine en s'anastomosant avec la branche descendante de l'artère occipitale.

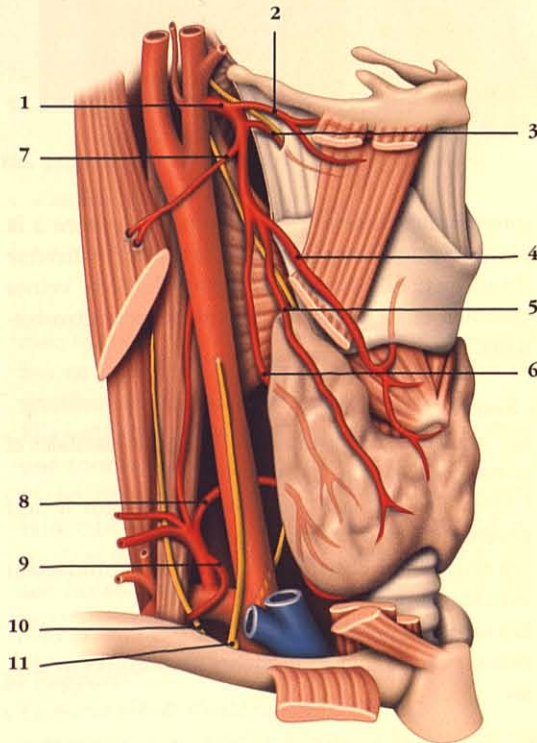


FIG. 15.37. Artères thyroïdiennes droites

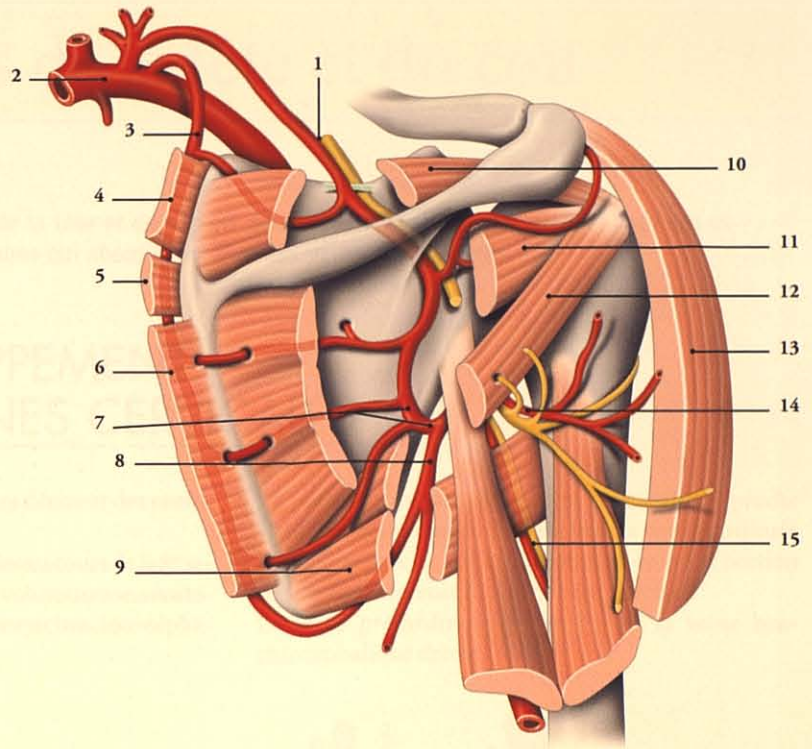
- |  |                                       |
|--|---------------------------------------|
| 1. a. thyroïdienne sup.                          | 6. branche post.                      |
| 2. r. infra-hyoïdien                             | 7. branche sterno-cléido-mastoïdienne |
| 3. a. laryngée sup., n. du m. thyro-hyoïdien     | 8. a. thyroïdienne inf.               |
| 4. branche crico-thyroïdienne                    | 9. tronc thyro-cervical               |
| 5. branche ant., branche ext. du n. laryngé sup. | 10. n. phrénique                      |
|  | 11. n. vague, n. laryngé récurrent    |

11. Ancien : tronc thyro-bicervico-scapulaire.



**FIG. 15.38. Branches de l'artère subclavière (vue postérieure)**

1. a. et n. suprascapulaires
2. a. subclavière
3. a. scapulaire dorsale
4. m. élévateur de la scapula
5. m. petit rhomboïde
6. m. grand rhomboïde
7. a. circonflexe de la scapula
8. a. thoraco-dorsale
9. m. grand rond
10. m. supra-épineux
11. m. infra-épineux
12. m. petit rond
13. m. deltoïde
14. n. axillaire et a. circonflexe post. de l'humérus
15. n. radial et a. profonde du bras



Elle donne une branche spinale pour le canal vertébral cervical et des branches musculaires pour les muscles voisins.

#### b) L'artère intercostale suprême<sup>12</sup>

Elle descend entre la plèvre en avant, et le col des trois premières côtes en arrière, pour se terminer dans le 3<sup>e</sup> espace intercostal.

Elle donne les artères intercostales postérieures des 1<sup>er</sup> et 2<sup>e</sup> espaces intercostaux.

#### 5 | L'artère scapulaire dorsale<sup>13</sup> (fig. 15.38)

Elle naît de la portion post-scalénique de la subclavière<sup>14</sup>. Elle se dirige latéralement et passe entre les troncs du plexus brachial au niveau du muscle scalène moyen.

À la face profonde du muscle élévateur de la scapula, près de l'angle de la scapula, elle descend en compagnie du nerf dorsal de la scapula, le long du bord médial de la scapula.

- Elle donne des branches musculaires aux muscles rhomboïdes, grand dorsal, et trapèze.
- Elle s'anastomose avec les artères suprascapulaire, subscapulaire et les branches postérieures des artères intercostales.

12. Ancien. : a. intercostale supérieure.

13. Syn. : a. scapulaire descendante.

14. Elle peut être la branche profonde de l'artère transverse du cou.

# 16 Veines de la tête et du cou

Le drainage veineux de la tête et du cou est assuré par les veines jugulaires, vertébrales et thyroïdiennes inférieures qui aboutissent dans les veines subclavières.

## 16.1 DÉVELOPPEMENT DES VEINES CERVICALES (fig. 16.1)

Les veines cervicales et céphaliques dérivent des veines précardinales<sup>1</sup>.

Les **veines précardinales** sont unies au cours de la 8<sup>e</sup> semaine du développement par la volumineuse *anastomose précardinale*, futur tronc veineux brachio-céphalique gauche.

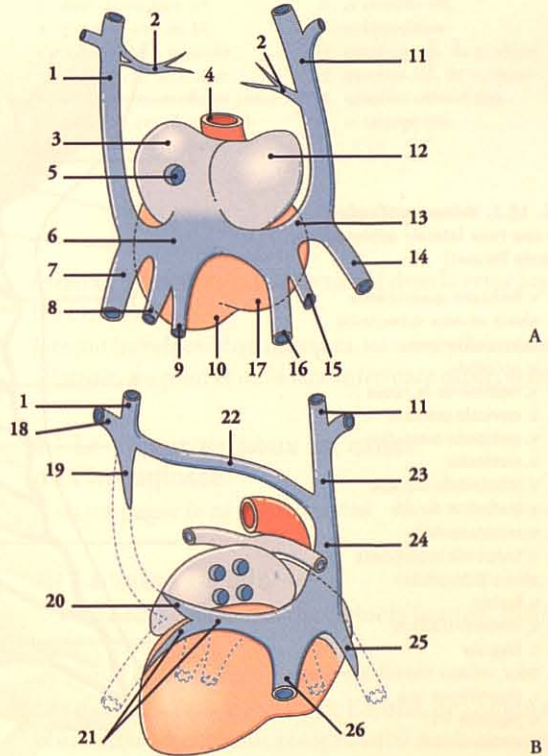
La partie terminale de la *veine précardinale gauche* s'oblitère et perd sa continuité avec la veine cardinale commune gauche. La partie restante forme une portion de la veine intercostale supérieure gauche.

La *veine précardinale droite* donne la veine brachio-céphalique droite.

FIG. 16.1. Développement des veines cervicales (vue postérieure)

Pointillés : parties éphémères

- A. embryon de 24 jours
- B. embryon de 50 jours
- 1. v. précardinale gauche
- 2. vv. thyroïdienne et thymique
- 3. atrium gauche
- 4. tronc artériel
- 5. orifice de la v. pulmonaire
- 6. v. cardinale commune
- 7. v. post-cardinale
- 8. v. ombilicale gauche
- 9. v. vitelline gauche
- 10. ventricule gauche primitif
- 11. v. précardinale droite
- 12. atrium droit
- 13. v. cardinale commune
- 14. v. post-cardinale droite
- 15. v. ombilicale droite
- 16. v. vitelline droite
- 17. ventricule droit primitif
- 18. v. subclavière gauche
- 19. v. intercostale sup. gauche
- 20. v. oblique de l'atrium gauche
- 21. sinus coronaire
- 22. anastomose précardinale
- 23. v. brachio-céphalique droite
- 24. v. cave sup.
- 25. v. azygos (origine)
- 26. v. cave inf.



1. Ancien. : vv. cardinales antérieures.

## 16.2 VEINE JUGULAIRE INTERNE

La veine jugulaire interne est la plus volumineuse veine du cou. Elle draine le sang veineux de l'encéphale, du crâne, de la face et de la majeure partie du cou (fig. 16.2).

Son calibre est d'environ 10 mm, avec deux dilatations, à son origine (*bulbe supérieur*) et à sa terminaison (*bulbe inférieur*). Sa longueur est d'environ 15 cm.

À sa terminaison, elle présente deux valvules ostiales.

### A | ANATOMIE DE SURFACE (fig. 16.3)

La veine jugulaire interne se projette sur une ligne passant par l'extrémité médiale de la clavicule et le milieu d'une droite unissant le gonion et le processus mastoïde.

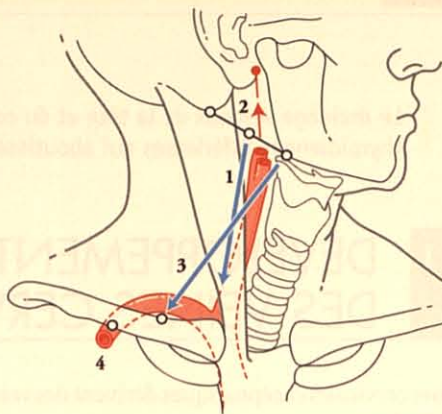
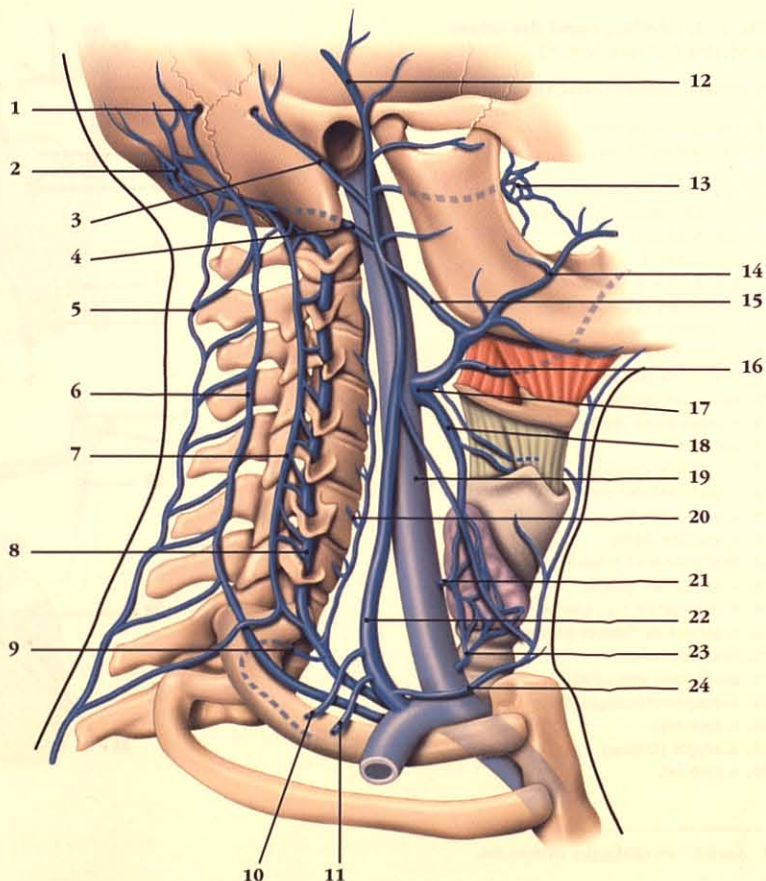


FIG. 16.3. Anatomie de surface : direction des vaisseaux du cou

- |                      |                      |
|----------------------|----------------------|
| 1. v. jugulaire int. | 3. v. jugulaire ext. |
| 2. aa. carotides     | 4. a. sous-clavière  |

FIG. 16.2. Veines profondes du cou (vue latérale schématique, d'après Paturet)

1. v. émissaire mastoïdienne
2. plexus veineux suboccipital
3. v. auriculaire post.
4. v. occipitale
5. v. médiane de la nuque
6. v. cervicale profonde
7. v. vertébrale accessoire
8. v. vertébrale
9. v. intercostale suprême
10. v. transverse du cou
11. v. suprascapulaire
12. v. temporale superficielle
13. plexus ptérygoïdien
14. v. faciale
15. v. rétromandibulaire
16. v. linguale
17. tronc veineux thyro-linguo-facial
18. v. thyroïdienne sup.
19. v. jugulaire int.
20. v. vertébrale ant.
21. v. thyroïdienne moyenne
22. v. jugulaire ext.
23. v. thyroïdienne inf.
24. v. jugulaire ant.



## B | TRAJET

Elle fait suite au sinus sigmoïde dans la partie postérieure du foramen jugulaire. Elle descend dans le cou, à l'intérieur de la gaine carotidienne, jusqu'en arrière de l'extrémité médiale de la clavicule, où elle se termine en s'unissant à la veine subclavière pour former la veine brachio-céphalique.

## C | RAPPORTS

### 1 | Le bulbe supérieur de la veine jugulaire interne

Il est latéral aux nerfs vague et hypoglosse. Il se situe au-dessous de la partie postérieure de la caisse du tympan (fig. 16.4).

### 2 | Dans le cou (fig. 16.5)

a) *En arrière*, elle répond, de haut en bas : au muscle droit latéral de la tête, au processus transverse de l'atlas, au muscle scalène moyen et au plexus cervical ; puis au scalène antérieur, au nerf phrénique, au tronc thyrocervical, à la veine vertébrale et à la partie préscléniqne de l'artère subclavière.

La veine jugulaire gauche répond en plus à la crosse du conduit thoracique.

b) *Médialement*, elle répond à la carotide interne, à la carotide commune et au nerf vague.

c) *En avant et latéralement*, elle est croisée par le ventre postérieur du digastrique et le ventre supérieur de l'omo-hyoïdien, et recouverte par le muscle sterno-cléido-mastoïdien.

- *Au-dessus du muscle digastrique*, elle répond à la glande parotide, au nerf accessoire et aux artères auriculaire postérieure et occipitale.
- *Entre le digastrique et l'omo-hyoïdien*, elle est longée par la racine inférieure de l'anse cervicale.
- *Au-dessous du muscle omo-hyoïdien*, elle répond aux nœuds lymphatiques jugulaires.

## D | VEINES AFFLUENTES

### 1 | Le sinus pétreux inférieur

Il naît dans la partie postéro-inférieure du sinus caverneux et se dirige en arrière dans le sillon de la fissure pétro-occipitale ; puis il traverse la partie antérieure du

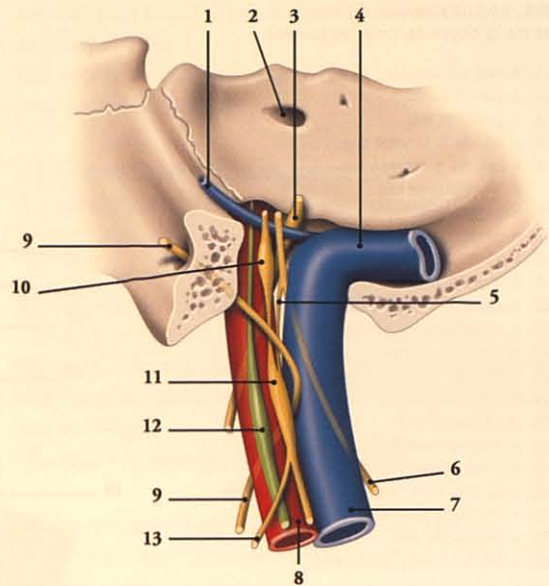


FIG. 16.4. Foramen jugulaire (rapports des vaisseaux et nerfs, vue postérieure)

- |  |                               |
|--|-------------------------------|
| 1. sinus pétreux inf.  | 7. v. jugulaire int.          |
| 2. méat acoustique int.  | 8. a. carotide int.           |
| 3. ganglion sup. du IX   | 9. n. hypoglosse              |
| 4. bulbe de la v. jugulaire  | 10. ganglion sup. du n. vague |
| 5. r. int. du n. accessoire  | 11. ganglion inf. du n. vague |
| 6. r. ext. du n. accessoire (dans 25 % des cas, il est situé derrière la v. jugulaire) | 12. ganglion cervical sup.    |
|  | 13. n. laryngé sup.           |

foramen jugulaire pour se terminer dans la veine jugulaire interne.

Il reçoit les veines labyrinthiques, les veines de la moelle allongée, du pont et de la face inférieure du cervelet.

### 2 | Le plexus veineux du canal de l'hypoglosse

Il accompagne le nerf homonyme.

### 3 | La veine faciale

Volumineuse et sinueuse, elle draine la face (fig. 16.6).

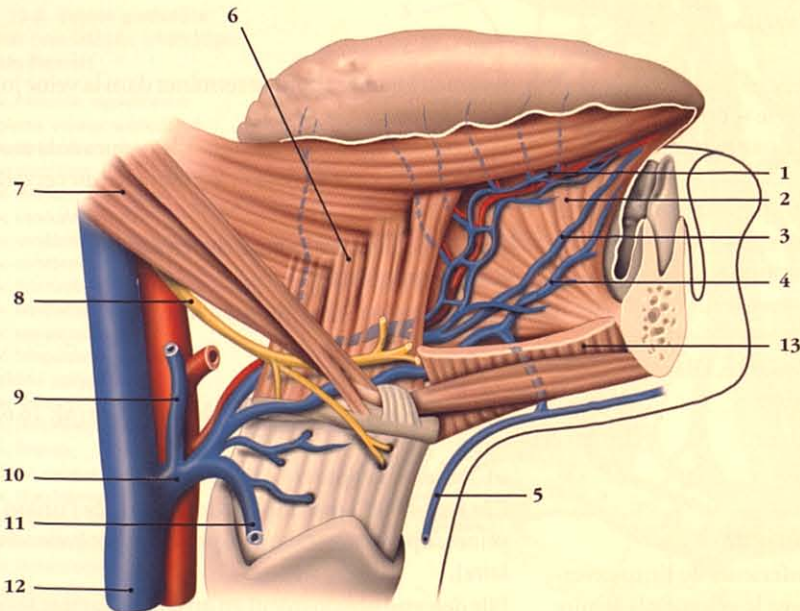
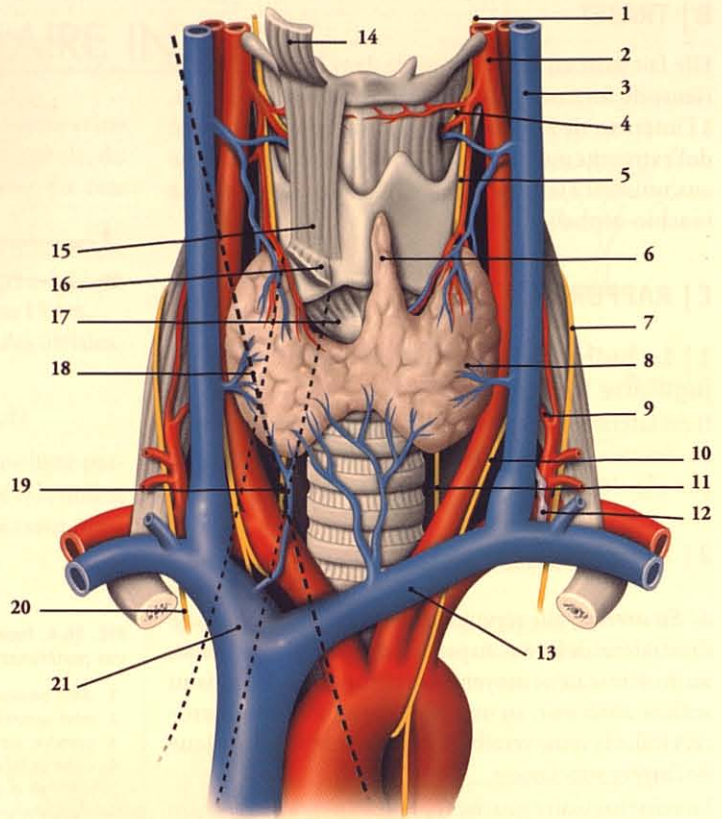
#### a) Trajet et rapports

Elle naît dans l'angle médial de l'orbite, de l'union des veines supra-trochléaire et supra-orbitaire (*veine angulaire*).

Elle descend obliquement en arrière de l'artère faciale, le long du bord orbitaire inférieur. Elle passe sous les

**FIG. 16.5. Vaisseaux du cou et de la thyroïde (vue antérieure)**

1. n. laryngé sup.
2. a. carotide ext.
3. v. jugulaire int.
4. r. int. du n. laryngé sup.
5. r. ext. du n. laryngé sup., a. thyroïdienne sup.
6. lobe pyramidal
7. n. phrénique gauche
8. lobe gauche
9. a. thyroïdienne inf.
10. a. carotide commune et n. vague gauches
11. n. récurrent laryngé gauche
12. conduit thoracique
13. v. brachio-céphalique gauche
14. m. sterno-hyoïdien
15. m. thyro-hyoïdien
16. m. sterno-thyroïdien
17. m. crico-thyroïdien
18. bord ant. du m. sterno-cléido-mastoïdien
19. n. récurrent laryngé droit
20. n. phrénique droit
21. v. brachio-céphalique droite



**FIG. 16.6. Veines linguales (vue latérale)**

1. v. profonde de la langue, a. linguale
2. m. génio-glosse
3. v. sublinguale
4. v. satellite du n. hypoglosse
5. v. jugulaire ant.
6. m. hyoglosse
7. m. digastrique
8. n. hypoglosse
9. v. faciale
10. tronc veineux thyro-linguo-facial
11. v. thyroïdienne sup.
12. v. jugulaire int.
13. m. mylo-hyoïdien

muscles grand zygomatique, risorius et platysma, puis elle longe le bord antérieur du muscle masséter et croise le corps de la mandibule en avant de la glande submandibulaire.

Elle se termine dans la veine jugulaire interne au niveau de la grande corne de l'os hyoïde, ou dans un tronc thyro-linguo-facial.

#### b) Veines affluentes

Elle reçoit les veines palpébrales supérieures, nasales externes, palpébrales inférieures, labiale supérieure, labiales inférieures, faciale profonde, palatine externe, submentonnière, parotidiennes et la *veine rétro-mandibulaire*. Celle-ci traverse la parotide et l'unit à la veine jugulaire externe. Elle draine la veine transverse de la face.

#### 4 | La veine linguale

Elle draine la langue, les glandes sublinguale et submandibulaire.

Elle rejoint la veine jugulaire interne, au niveau de la grande corne de l'os hyoïde, soit avec la veine faciale,

soit dans un tronc thyro-linguo-facial, en cotoyant le nerf hypoglosse.

Elle reçoit les veines dorsales de la langue et la veine profonde de la langue.

#### 5 | Les veines pharyngiennes

Au nombre de deux ou trois, elles drainent le plexus pharyngien.

#### 6 | La veine thyroïdienne supérieure

Elle naît de la partie supérieure du lobe latéral de la thyroïde. Elle accompagne l'artère homonyme et se jette dans la jugulaire interne ou dans un tronc thyro-linguo-facial.

Elle reçoit la veine laryngée supérieure.

#### 7 | La veine thyroïdienne moyenne

Elle naît du lobe latéral de la glande thyroïde, croise la face antérieure de la carotide commune et se termine dans la veine jugulaire interne derrière le ventre supérieur du muscle omo-hyoïdien.

Elle draine des veines du larynx et de la trachée.

## 16.3 VEINE JUGULAIRE EXTERNE (fig. 16.7)

La veine jugulaire externe draine les régions superficielles de la tête, les régions profondes de la face et postérieure et latérale du cou.

Elle naît au niveau du col de la mandibule, de l'union des veines temporale superficielle et maxillaire.

Elle présente un calibre de 5 mm environ, une dilatation à sa terminaison et deux paires de valvules, à sa partie moyenne et à sa terminaison.

### A | ANATOMIE DE SURFACE

Visible sous la peau elle se projette sur une ligne passant par le gonion et le tiers médial de la clavicule.

La veine jugulaire externe est généralement visible sur une courte distance au-dessus de la clavicule. Elle est visible et saillante sur tout son trajet lorsque la pression veineuse augmente.

### B | TRAJET ET RAPPORTS

Elle descend obliquement en bas et en arrière, traversant la parotide, et passant sur la face latérale du muscle sterno-cléido-mastoïdien.

#### 1 | Dans la parotide

Elle répond, médialement, à la carotide externe, et latéralement, au nerf facial qui la croise.

#### 2 | En-dessous de la parotide

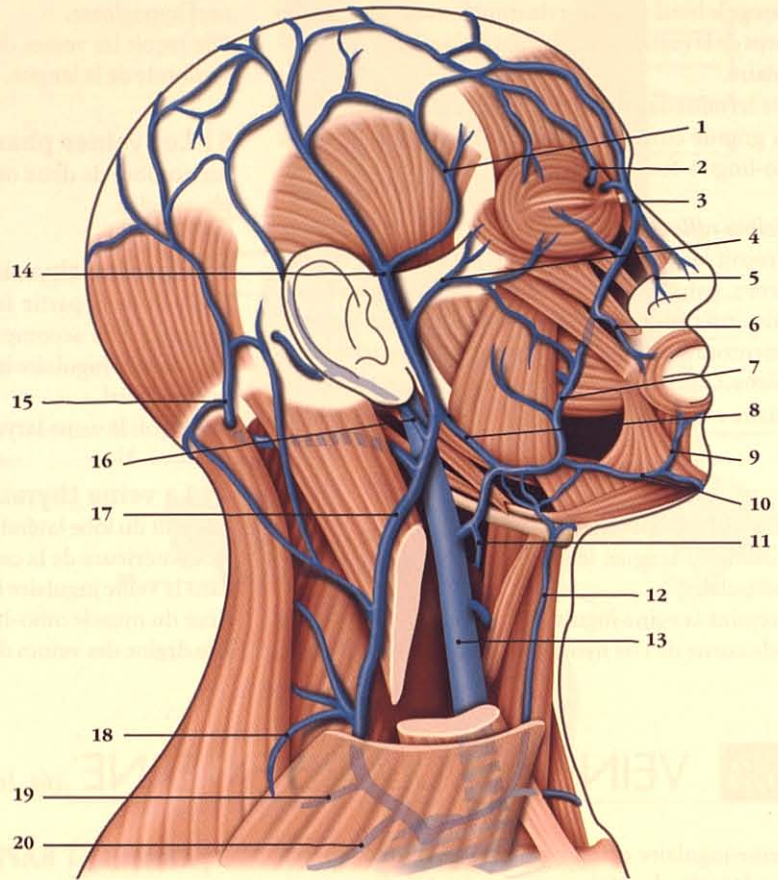
Elle est croisée par les branches du plexus cervical superficiel et recouverte par la peau et les muscles peauciers. Elle est accompagnée des nœuds lymphatiques cervicaux superficiels.

#### 3 | Dans la région supraclaviculaire

Elle traverse la lame superficielle du fascia cervical, avant de rejoindre la veine subclavière.

**FIG. 16.7. Veines superficielles de la tête et du cou**

1. v. temporale moyenne
2. v. supra-orbitaire
3. v. angulaire
4. v. transverse de la face
5. vv. nasales ext.
6. v. labiale sup.
7. v. faciale
8. v. rétro-mandibulaire
9. v. labiale inf.
10. v. submentale
11. v. thyroïdienne sup.
12. v. jugulaire ant.
13. v. jugulaire int.
14. v. temporale superficielle
15. v. occipitale
16. v. auriculaire post.
17. v. jugulaire ext.
18. anastomose avec la v. céphalique
19. v. transverse du cou
20. v. suprascapulaire



## C | VEINES D'ORIGINE

### 1 | La veine temporale superficielle

Satellite de l'artère temporale superficielle, elle descend verticalement en avant du tragus et en arrière de l'articulation temporo-mandibulaire. Elle pénètre dans la glande parotide et s'unit avec la veine maxillaire. Elles reçoivent les veines temporale moyenne, transverse de la face, de l'articulation temporo-mandibulaire et auriculaires antérieures.

### 2 | La veine maxillaire<sup>2</sup>

Elle naît du plexus veineux ptérygoïdien, accompagne l'artère maxillaire et se termine en arrière du col de la mandibule en s'unissant avec la veine temporale superficielle.

Le plexus veineux ptérygoïdien est situé entre le muscle temporal et les muscles ptérygoïdiens latéral et médial.

Il draine les veines méningées moyennes, temporales profondes, du canal ptérygoïdien et stylo-mastoïdienne.

## D | VEINES AFFLUENTES

La veine jugulaire externe reçoit les veines occipitale, auriculaire postérieure, supra-scapulaire, transverse du cou et les veines musculaires.

La veine rétro-mandibulaire l'unit à la veine faciale.

2. Ancien : v. maxillaire interne.

## 16.4 VEINE JUGULAIRE ANTÉRIEURE

La veine jugulaire antérieure naît des veines submentonnières superficielles.

Elle descend à la face antérieure du cou un peu en dehors de la ligne médiane, dans un dédoublement de la lame superficielle du fascia cervical.

Au-dessus de l'incisure jugulaire du sternum, elle se coude à angle droit et se dirige latéralement, perfore le fascia cervical, et croise la face profonde du mus-

cle sterno-cléido-mastoïdien pour se terminer dans la veine subclavière.

Elle reçoit des veines musculaires et cutanées, et l'arcade veineuse jugulaire qui l'unit à son homonyme controlatéral.

*Variations* : elle se termine parfois dans la veine jugulaire externe.

## 16.5 VEINE JUGULAIRE POSTÉRIEURE

Veine profonde, la veine jugulaire postérieure naît du plexus suboccipital. À l'origine, elle croise la face postérieure du muscle oblique inférieur de la tête. Elle descend entre le muscle semi-épineux du cou et le mus-

cle semi-épineux de la tête, puis s'infléchit latéralement pour se terminer dans le confluent veineux jugulo-subclavier.

## 16.6 VEINE VERTÉBRALE (fig. 16.8)

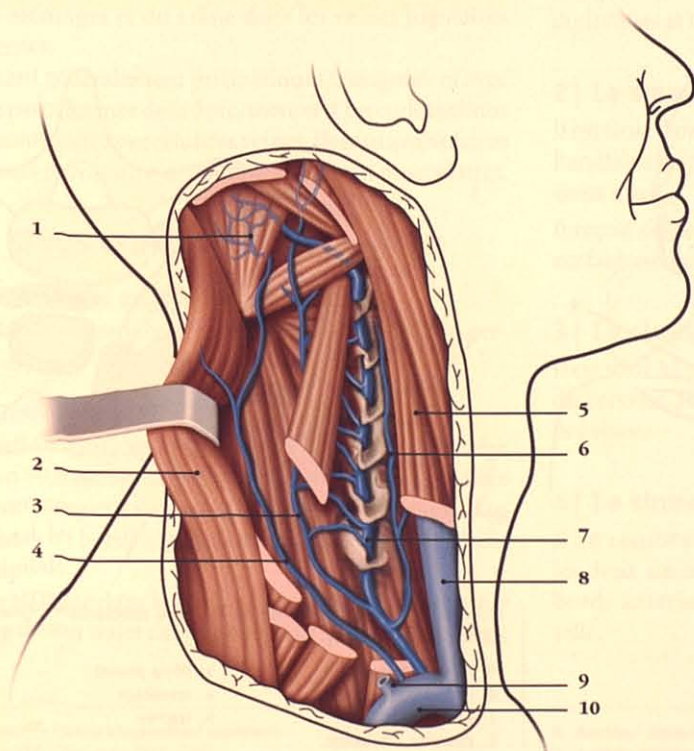


FIG. 16.8. Veines profondes du cou

1. plexus veineux suboccipital
2. m. trapèze
3. v. vertébrale accessoire
4. v. cervicale profonde
5. m. sterno-cléido-mastoïdien
6. v. vertébrale ant.
7. v. vertébrale
8. v. jugulaire int.
9. v. jugulaire ext.
10. v. subclavière



La veine vertébrale s'étend du plexus veineux suboccipital à la veine brachio-céphalique. Elle forme un plexus autour de l'artère vertébrale, avant de se terminer en un tronc unique qui sort du foramen transversaire de la vertèbre cervicale C6.

Elle reçoit la veine vertébrale antérieure, des veines musculaires et la veine cervicale profonde. Elle s'anastomose avec les veines spinales.

## 16.7 VEINE SUBCLAVIÈRE<sup>3</sup>

Gros tronc veineux de la base du cou, la veine subclavière fait suite à la veine axillaire et s'unit à la veine jugulaire interne, pour constituer la veine brachio-céphalique.

Elle présente un calibre d'environ 12 mm, et une paire de valvules à ses extrémités.

La ponction de la veine subclavière est très fréquente. Les voies percutanées d'Aubaniac ou de Motin sont les plus employées (fig. 16.9A et 16.9B) :

- le patient est en décubitus dorsal ;
- le point de ponction se situe à un travers de doigts sous la clavicule, à l'union du tiers médial et du tiers moyen de la clavicule ;
- l'aiguille est dirigée médialement, légèrement en haut et en arrière, à 45° (Aubaniac) ou à 20° (Motin), dans tous les plans. La ponction à 20° évite le dôme pleural ;
- le biseau est orienté vers le bas. Elle pénètre dans la veine à une distance de 20 à 50 mm du plan cutané.

3. Ancien. : v. sous-clavière.

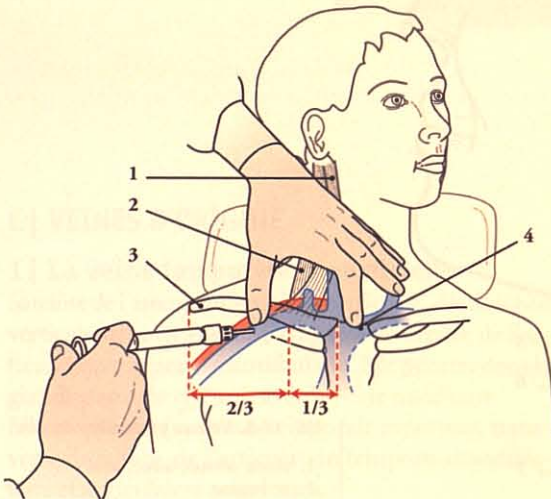


FIG. 16.9A. Ponction de la veine subclavière

1. m. sterno-cléido-mastôïdien
2. m. scalène ant.
3. clavicule
4. index dans l'incisure jugulaire du manubrium

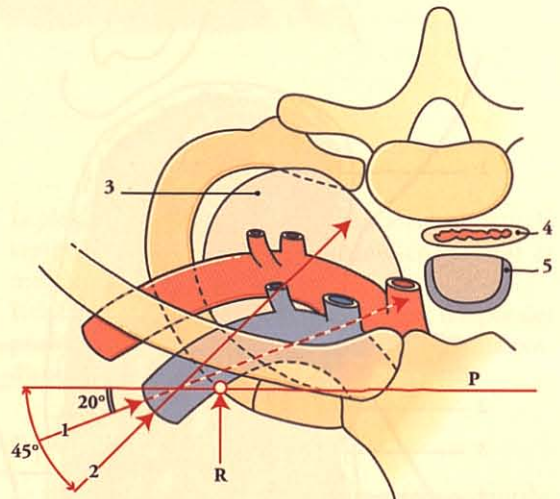


FIG. 16.9B. Abord percutané de la veine subclavière (ouverture supérieure du thorax)

- |                         |                 |
|-------------------------|-----------------|
| P. plans de référence   | 3. dôme pleural |
| R. repaire de ponction  | 4. œsophage     |
| 1. direction de Motin   | 5. trachée      |
| 2. direction d'Aubaniac |                 |

**A | TRAJET**

Elle naît en avant de l'artère subclavière, sous le muscle subclavier. Elle se dirige transversalement et médialement en surcroisant la première côte. Elle se termine en arrière de l'articulation sterno-claviculaire.

**B | RAPPORTS****1 | En avant**

Elle répond au muscle subclavier et à l'extrémité médiale de la clavicule.

**2 | En arrière**

Elle est séparée de l'artère subclavière par le muscle scalène antérieur. Entre la veine et l'artère passent à droite les nerfs vague et phrénique, et à gauche, le nerf phrénique.

**3 | En bas**

Elle repose sur l'apex du poumon recouvert de la plèvre.

**4 | En haut**

Elle répond au plan cutané et à la lame superficielle du fascia cervical.

**C | VAISSEAUX AFFLUENTS**

Elle draine les veines pectorales, scapulaire dorsale, jugulaire antérieure, jugulaire externe et vertébrale. À sa terminaison, elle reçoit à gauche le *conduit thoracique*, et à droite, le *conduit lymphatique droit*.

**16.8 SINUS VEINEUX DE LA DURE-MÈRE**

Situés dans un dédoublement de la dure-mère encéphalique, les sinus veineux drainent les veines de l'encéphale, des méninges et du crâne dans les veines jugulaires internes.

Ils sont généralement prismatiques triangulaires avec une paroi formée de la dure-mère et d'un endothélium en continuité avec celui des veines. Ils sont avalvulaires et leurs parois sont dépourvues de fibres musculaires.

**A | SINUS VEINEUX IMPAIRS** (fig. 16.10)**1 | Le sinus sagittal supérieur**<sup>4</sup>

Il est situé dans le bord périphérique de la faux du cerveau.

**a) Trajet**

Il naît en avant de la crista galli et se dirige en arrière selon un trajet arciforme dans sa gouttière. La gouttière du sinus sagittal supérieur longe la face interne de l'os frontal, les bords sagittaux des os pariétaux et l'écaille occipitale.

Il se termine dans le *confluent des sinus*<sup>5</sup>. Il présente le long de son trajet des granulations arachnoïdiennes.

**b) Veines affluentes**

Il reçoit les veines cérébrales supérieures, les veines diploïques et les veines méningées (fig. 16.11).

**2 | Le sinus sagittal inférieur**<sup>6</sup>

Il est situé dans le bord inférieur de la faux du cerveau. Parallèle au sinus sagittal supérieur, il se draine dans le sinus droit.

Il reçoit des veines de la faux et quelques veines de la surface médiale du cerveau.

**3 | Le sinus droit**

Il est situé à l'union de la faux du cerveau et de la tente du cervelet. Horizontal, il se draine dans le confluent des sinus.

**4 | Le sinus intercaverneux**<sup>7</sup>

Il est constitué d'anastomoses transversales unissant les deux sinus caverneux. Elles sont situées dans les bords antérieur et postérieur du diaphragme de la selle.

4. Ancien. : sinus longitudinal supérieur.

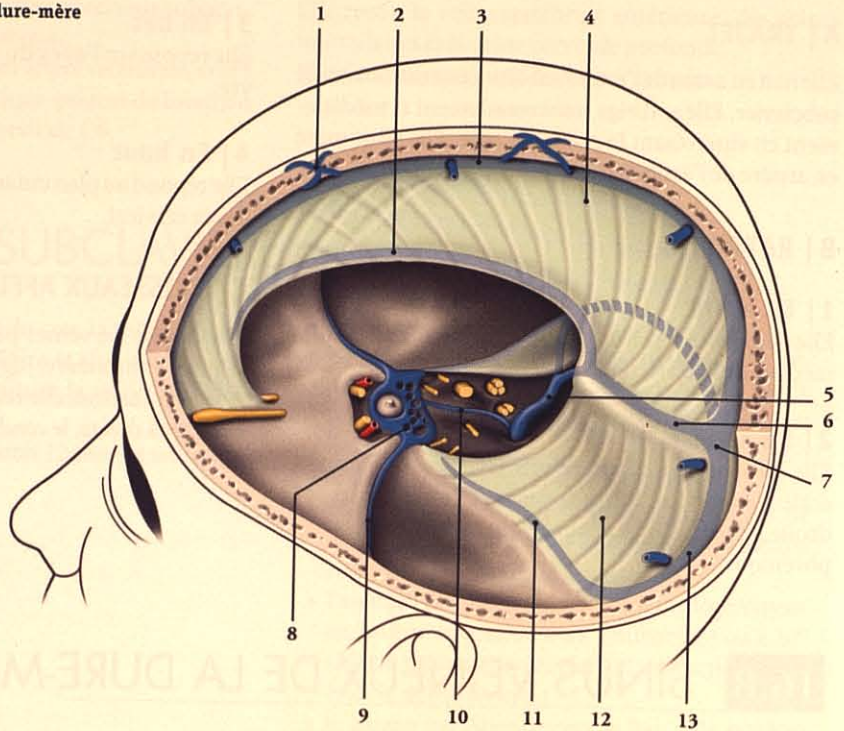
5. Ancien. : pressoir d'Hérophile.

6. Ancien. : sinus longitudinal inférieur.

7. Ancien. : sinus coronaire.

**FIG. 16.10. Sinus veineux de la dure-mère**  
(vue supéro-latérale gauche)

1. v. diploïque
2. sinus sagittal inf.
3. sinus sagittal sup.
4. faux du cerveau
5. sinus sigmoïde
6. sinus droit
7. confluent des sinus
8. sinus caverneux
9. sinus sphéno-pariétal
10. sinus pétreux inf.
11. sinus pétreux sup.
12. tente du cervelet
13. sinus transverse



## 5 | Le plexus basilaire

Situé en regard du clivus, il reçoit les deux sinus pétreux inférieurs et s'anastomose avec les sinus caverneux et le plexus veineux vertébral interne.

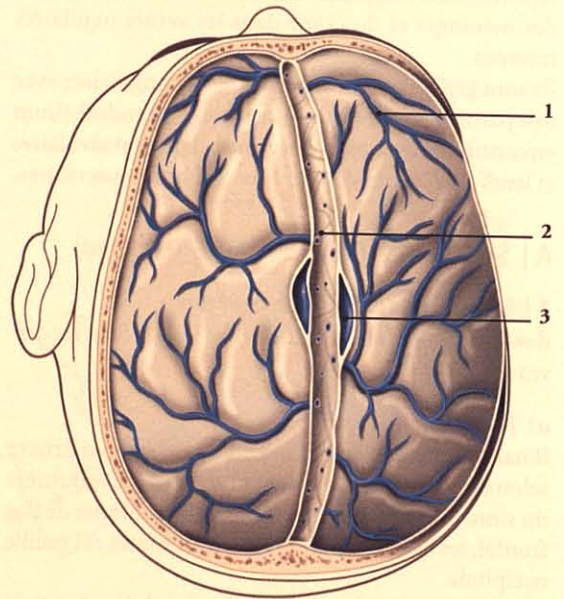
## B | SINUS VEINEUX PAIRS

### 1 | Les sinus transverses<sup>8</sup> (fig. 16.12)

Ils unissent le confluent des sinus au sinus sigmoïde. Ils sont de calibre important et se dirigent latéralement et en avant, puis en bas. Ils sont situés dans l'insertion périphérique de la tente du cervelet. Ils reçoivent les veines cérébrale inférieure, cérébelleuse inférieure, diploïques et la veine anastomotique inférieure.

### 2 | Les sinus sigmoïdes

Chaque sinus est situé sur le processus mastoïde de l'os temporal et le processus jugulaire de l'os occipital. Il prolonge le sinus transverse et se draine dans la veine jugulaire interne. Il reçoit les veines émissaires mastoïdienne et condyloïde.



**FIG. 16.11. Sinus sagittal supérieur**  
(vue supérieure de la dure-mère)

1. vv. méningées
2. sinus sagittal sup.
3. granulations arachnoïdiennes

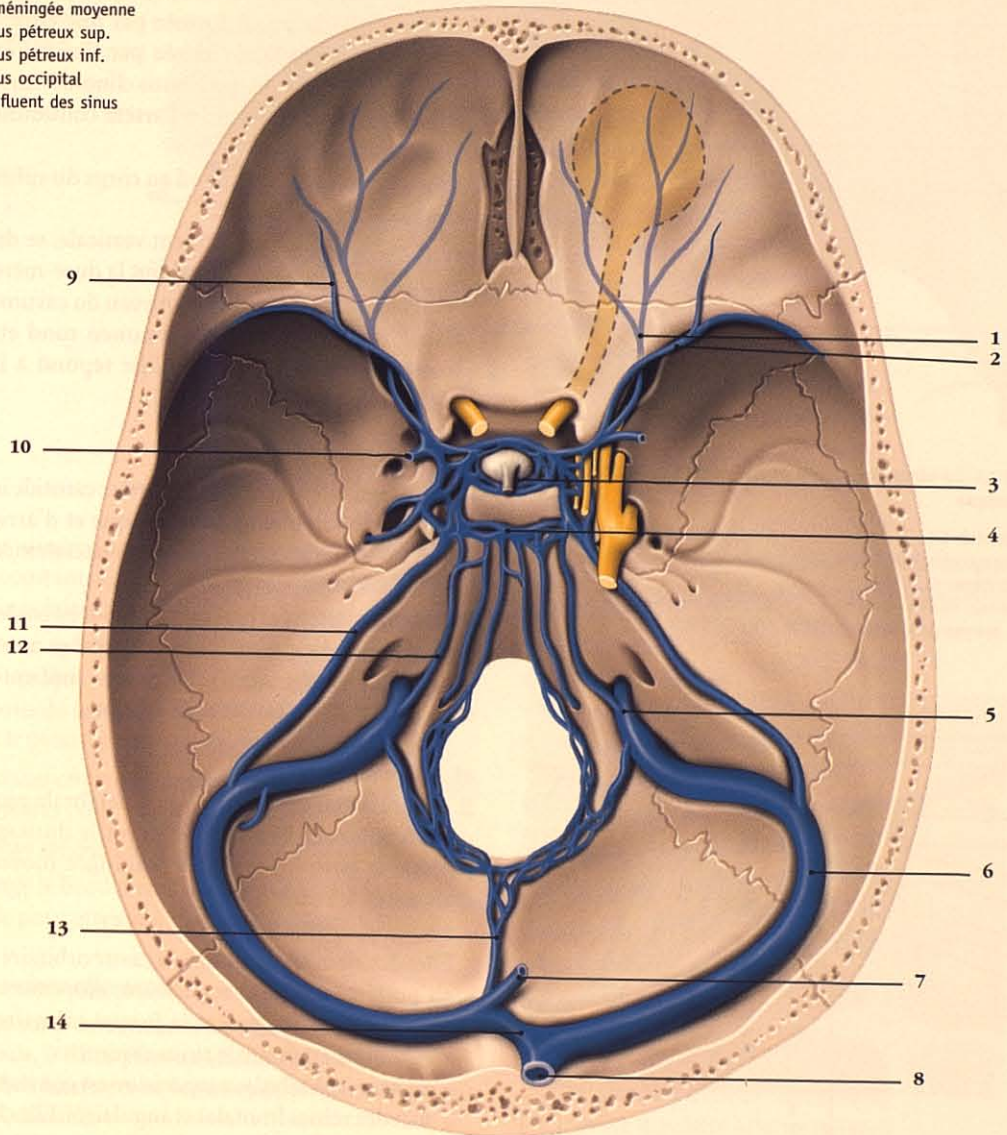
8. Ancien. : sinus latéral.

FIG. 16.12. Sinus de la base du crâne

1. v. ophthalmique sup.
2. sinus sphénoïdal
3. sinus intercaverneux
4. plexus basilaire
5. sinus sigmoïde
6. sinus transverse
7. sinus droit
8. sinus sagittal sup.
9. v. frontale de la dure-mère
10. v. méningée moyenne
11. sinus pétreux sup.
12. sinus pétreux inf.
13. sinus occipital
14. confluent des sinus

### 3 | Les sinus occipitaux

Chaque sinus est adjacent à la crête occipitale interne. Il naît du confluent des sinus, et se dirige en bas dans l'insertion périphérique de la faux du cervelet jusqu'à l'insertion du foramen magnum qu'il cerne. Il s'anastomose avec le sinus sigmoïde et le plexus vertébral interne.



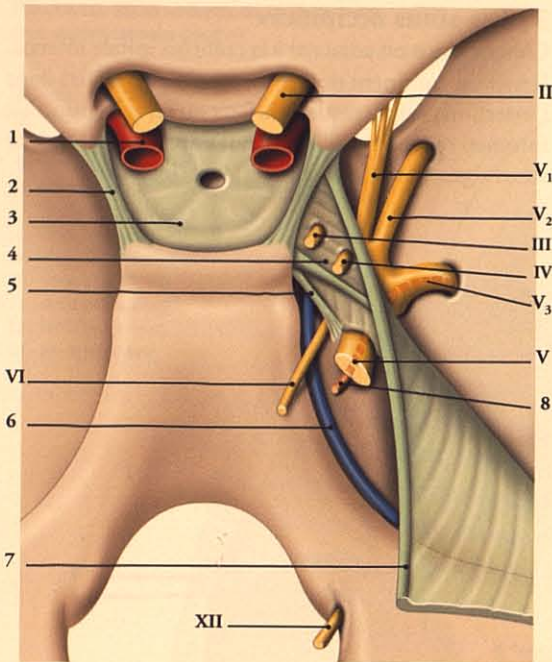


FIG. 16.13. Le sinus caverneux et ses nerfs : constitution schématique

- |                                 |                                     |
|---------------------------------|-------------------------------------|
| 1. a. carotide int.             | 6. sinus pétreux inf.               |
| 2. ligament interclinôidien     | 7. incisure de la tente du cervelet |
| 3. diaphragme de la selle       | 8. racine motrice du V              |
| 4. face sup. du sinus caverneux |                                     |
| 5. lig. ptérygo-sphénoïdal      |                                     |

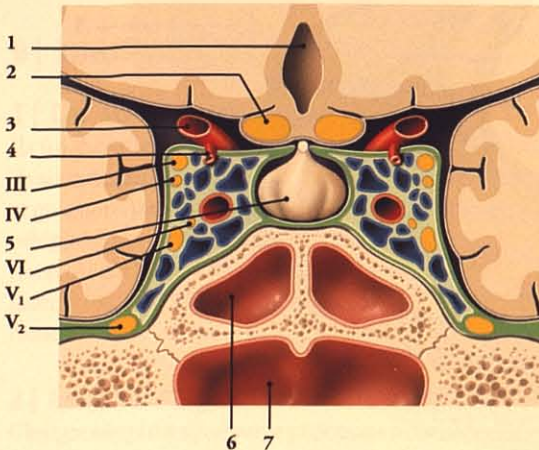


FIG. 16.14. Coupe frontale des sinus caverneux (vue postérieure, d'après Netter)

- |                                |                     |
|--------------------------------|---------------------|
| 1. III <sup>e</sup> ventricule | 5. hypophyse        |
| 2. chiasma optique             | 6. sinus sphénoïdal |
| 3. a. carotide int.            | 7. nasopharynx      |
| 4. a. communicante post.       |                     |

#### 4 | Les sinus caverneux (fig. 16.13 et 16.14)

Chaque sinus est situé de chaque côté du corps du sphénoïde et cloisonné par de nombreuses trabécules fibreuses qui lui donnent un aspect alvéolaire.

##### a) Constitution et rapports

- Sa *paroi inférieure* constituée par la dure-mère de la fosse temporale répond au sinus sphénoïdal.
- Sa *paroi supérieure* est formée par une lame dure-mérienne triangulaire limitée par l'incisure de la tente du cervelet et les processus clinôïdes antérieur et postérieur. Elle répond à l'artère communicante postérieure.
- Sa *paroi médiale* correspond au corps du sphénoïde et répond à l'hypophyse.
- Sa *paroi latérale*, sensiblement verticale, se détache de l'incisure de la tente et rejoint la dure-mère de la fosse crânienne moyenne au niveau du cavum trigéminal, du bord médial du foramen rond et de la fissure orbitaire supérieure. Elle répond à la face médiale du lobe temporal.

##### b) Contenu

Il est traversé de bas en haut par l'artère carotide interne entourée de son plexus sympathique et d'arrière en avant, par le nerf abducens qui croise latéralement l'artère.

Dans la paroi latérale cheminent de haut en bas les nerfs oculomoteur, trochléaire, ophtalmique et maxillaire. Toutes les structures qui le traversent sont entourées d'un endothélium qui les isole du sang.

##### c) Les veines afférentes

Il reçoit les veines ophtalmiques, cérébrale moyenne superficielle et cérébrales inférieures, le sinus sphéno-pariétal et parfois les veines méningée moyenne et centrale de la rétine.

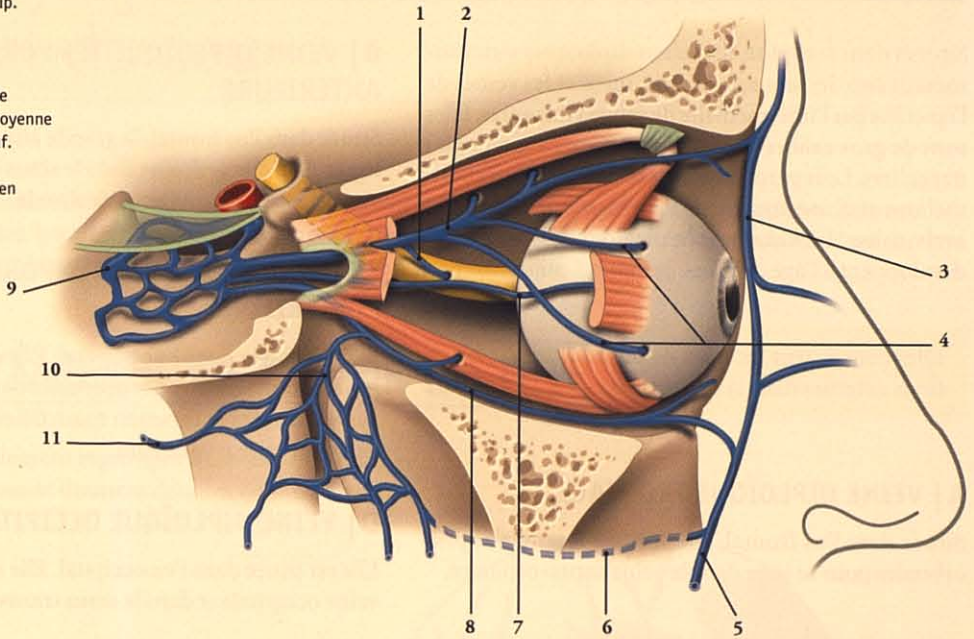
##### • Les veines ophtalmiques (fig. 16.15)

Elles drainent le contenu de la cavité orbitaire et sont au nombre de trois : supérieure, moyenne et inférieure. Toutes traversent la fissure orbitaire supérieure pour atteindre le sinus caverneux.

– La *veine ophtalmique supérieure* est constante. Elle naît des veines frontales et angulaires. Elle chemine sous la trochlée du muscle oblique supérieur, puis entre les muscles oblique supérieur et droit médial, et surcroise le nerf optique. Elle draine les veines de la paupière supérieure, vorticineuse, lacrymale, centrale de la rétine, ethmoïdales et des veines musculaires.

FIG. 16.15. Veines ophtalmiques (vue latérale)

1. v. centrale de la rétine
2. v. ophtalmique sup.
3. v. angulaire
4. vv. vorticeuses
5. v. faciale
6. v. faciale profonde
7. v. ophtalmique moyenne
8. v. ophtalmique inf.
9. sinus carverneux
10. plexus ptérygoïdien
11. v. maxillaire



– Les veines ophtalmiques moyenne et inférieure sont inconstantes et drainent essentiellement des veines musculaires.

La veine ophtalmique moyenne passe au-dessus du nerf optique et la veine ophtalmique inférieure, au-dessous du muscle droit inférieur. Elle s'anastomose avec le plexus ptérygoïdien.

- Les veines cérébrale moyenne superficielle et cérébrales inférieures (voir Tome V).
- Le sinus sphéno-pariétal

Il longe le bord postérieur de la petite aile du sphénoïde pour atteindre le sinus caverneux.

#### d) Les veines efférentes

Chaque sinus caverneux est drainé par le sinus pétreux supérieur, le sinus pétreux inférieur, le plexus veineux carotidien interne et les veines émissaires des forams oval et déchiré.

Leur circulation est influencée par la pression gravitaire et la position de la tête. Elle relève partiellement des pulsations de la carotide interne.

#### e) Les anastomoses

Les deux sinus caverneux sont unis par des sinus intercaverneux et s'anastomosent avec le plexus basilaire.

### 5 | Le sinus pétreux supérieur

Il naît de la partie postéro-supérieure du sinus caverneux, passe sous le nerf trijumeau, et se dirige en arrière et latéralement dans le sillon du bord supérieur de la partie pétreuse de l'os temporal. Il se termine dans le sinus transverse.

Il reçoit les veines cérébelleuses, cérébrales inférieures et les veines de la caisse du tympan.

### 6 | Le sinus pétreux inférieur

(Voir veine jugulaire interne p. 246.)

## 16.9 VEINES DIPLOÏQUES *(fig. 16.16)*

Situées dans le diploé, les veines diploïques s'anastomosent avec les sinus de la dure-mère et les veines de l'épicrâne par l'intermédiaire de veines émissaires. Elles sont de gros calibre avec des dilatations à intervalles irréguliers. Leur paroi mince est constituée d'un endothélium et d'une couche de tissu élastique. Elles sont avalvulaires. Inexistantes chez le nouveau-né, elles se développent à l'âge de 2 ans.

Elles constituent les voies de diffusion des infections externes dans la cavité crânienne.

### A | VEINE DIPLOÏQUE FRONTALE

Située dans l'os frontal, elle sort du foramen supra-orbitaire pour se jeter dans la veine supra-orbitaire.

### B | VEINE DIPLOÏQUE TEMPORALE ANTÉRIEURE

Située dans l'os frontal, la grande aile du sphénoïde et le pariétal, elle se draine dans le sinus sphéno-pariétal et dans la veine temporale profonde.

### C | VEINE DIPLOÏQUE TEMPORALE POSTÉRIEURE

Elle est située dans l'os pariétal. Elle descend dans le processus mastoïde pour se drainer dans le sinus transverse à travers le foramen mastoïdien et dans la veine auriculaire postérieure.

### D | VEINE DIPLOÏQUE OCCIPITALE

Elle est située dans l'os occipital. Elle se draine dans la veine occipitale et dans le sinus transverse.

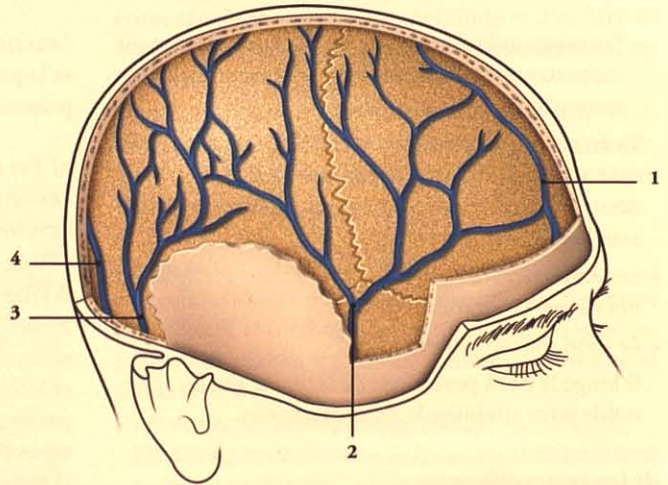


FIG. 16.16. Veines diploïques (la lame externe de la calvaria a été enlevée)

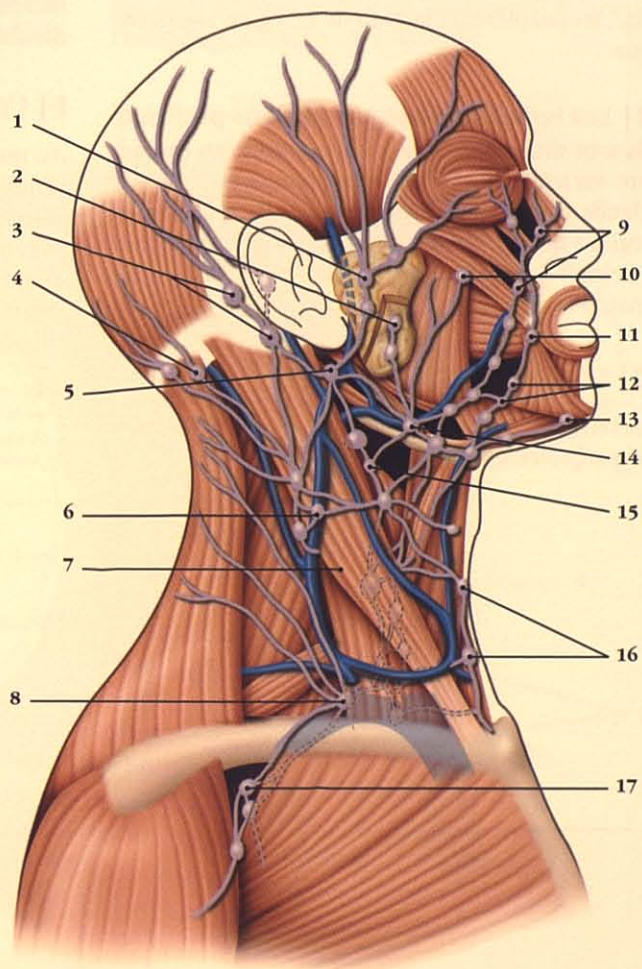
1. v. diploïque frontale
2. v. diploïque temporale ant.
3. v. diploïque temporale post.
4. v. diploïque occipitale

# 17 Lymphocentres de la tête et du cou

Les vaisseaux lymphatiques de la tête rejoignent les lymphocentres de la tête qui se drainent dans les lymphocentres du cou. Ceux-ci sont in fine évacués par les troncs jugulaires dans le conduit lymphatique à droite, et dans le conduit thoracique à gauche.

## 17.1 LYMPHOCENTRE DE LA TÊTE (fig. 17.1)

Ils sont essentiellement regroupés à la jonction de la tête et du cou. Tous se drainent dans les nœuds cervicaux profonds.



**FIG. 17.1. Nœuds lymphatiques superficiels du cou et de la face**

1. nœuds parotidiens superf.
2. nœuds infra-auriculaires
3. nœud rétro-auriculaire
4. nœud occipital
5. nœud cervical superficiel sup.
6. nœuds cervicaux superficiels moyens, v. jugulaire ext.
7. m. sterno-cléido-mastoïdien
8. nœuds supra-claviculaires
9. nœuds naso-labiaux
10. nœud zygomatique
11. nœud buccinateur
12. nœuds mandibulaires
13. nœuds submentaux
14. nœuds submandibulaires
15. nœud jugulo-digastrique
16. nœuds cervicaux ant. superficiels, v. jugulaire ant.
17. nœuds axillaires apicaux



**A | LYMPHONŒUDS OCCIPITAUX<sup>1</sup>**

Souvent doubles, ils sont adjacents à l'insertion du muscle trapèze et drainent la région occipitale.

**B | LYMPHONŒUDS MASTOÏDIENS (OU RÉTRO-AURICULAIRES)**

Ils sont situés sur le processus mastoïde, près de l'insertion du muscle sterno-cléido-mastoïdien. Au nombre de deux, ils drainent la région temporo-pariétale et l'auricule.

**C | LYMPHONŒUDS PAROTIDIENS****1 | Les lymphonœuds parotidiens superficiels**

Ils sont placés en avant du tragus, sur le fascia parotidien. Ils drainent l'auricule, le plan cutané latéral de la tête, les paupières et la peau de la région zygomatique.

**2 | Les lymphonœuds parotidiens profonds**

Ils sont situés, soit sous le fascia parotidien (nœuds pré-auriculaires et infra-auriculaires), soit dans la glande (nœuds intraglandulaires). Ils drainent les régions temporale et orbitaire, le méat acoustique externe, l'oreille moyenne, la trompe auditive, le palais mou et la cavité nasale.

**D | LYMPHONŒUDS FACIAUX**

Inconstants et satellites de l'artère faciale, ils drainent les paupières, le nez et la muqueuse buccale.

**1 | Le lymphonœud buccinateur<sup>2</sup>**

Il est situé sur le muscle buccinateur.

**2 | Le lymphonœud naso-labial**

Il est situé sous le sillon naso-labial.

**3 | Le lymphonœud zygomatique**

Il siège dans la pommette.

**4 | Le lymphonœud mandibulaire**

Il est situé sur la face externe de la mandibule.

**E | LYMPHONŒUDS SUBMENTONNIERS**

Ils sont situés sur la face superficielle du muscle mylo-hyoïdien, entre les ventres antérieurs des muscles digastriques. Ils drainent la lèvre inférieure, le menton et l'apex de la langue.

Ils s'évacuent dans les nœuds lymphatiques submandibulaires et jugulo-omo-hyoïdiens.

**F | LYMPHONŒUDS SUBMANDIBULAIRES<sup>3</sup>**

Au nombre de quatre à cinq, ils sont adjacents à la glande submandibulaire et au bord inférieur de la mandibule.

D'autres nœuds peuvent être intraglandulaires. Ils drainent la région infra-orbitaire, la joue, la langue et la gencive. Ils s'évacuent dans les nœuds jugulo-digastriques.

1. Des nœuds occipitaux profonds peuvent siéger sous le m. splénius de la tête (Rouvière).

2. Ancien. : ganglions géniens.

3. Ancien. : ganglions sous-maxillaires.

## 17.2 LYMPHOCENTRE DU COU (fig. 17.2)

Il est formé de nœuds lymphatiques cervicaux antérieurs, latéraux superficiels et profonds.

### A | LYMPHONŒUDS CERVICAUX ANTÉRIEURS SUPERFICIELS

Ils sont situés sous la peau le long de la veine jugulaire antérieure.

Ils drainent la peau antérieure du cou vers les nœuds jugulaires internes et cervicaux transverses.

### B | LYMPHONŒUDS CERVICAUX ANTÉRIEURS PROFONDS

Ils s'évacuent dans les nœuds jugulaires internes. Ils comprennent quatre groupes, préaryngés, thyroïdiens, prétrachéaux et paratrachéaux.

#### 1 | Les lymphonœuds préaryngés

Ils sont situés en avant du ligament crico-thyroïdien et drainent le larynx.

#### 2 | Les lymphonœuds thyroïdiens

Ils sont situés sur la thyroïde qu'ils drainent.

#### 3 | Les lymphonœuds prétrachéaux

Ils sont situés devant la trachée et drainent le larynx, la trachée et la glande thyroïde.

#### 4 | Les lymphonœuds para-trachéaux<sup>4</sup>

Ils sont placés en arrière des bords de la trachée, près des nerfs laryngés récurrents. Ils drainent le larynx, l'œsophage, la trachée et la thyroïde.

4. Ancien. : ganglions de la chaîne récurrentielle.

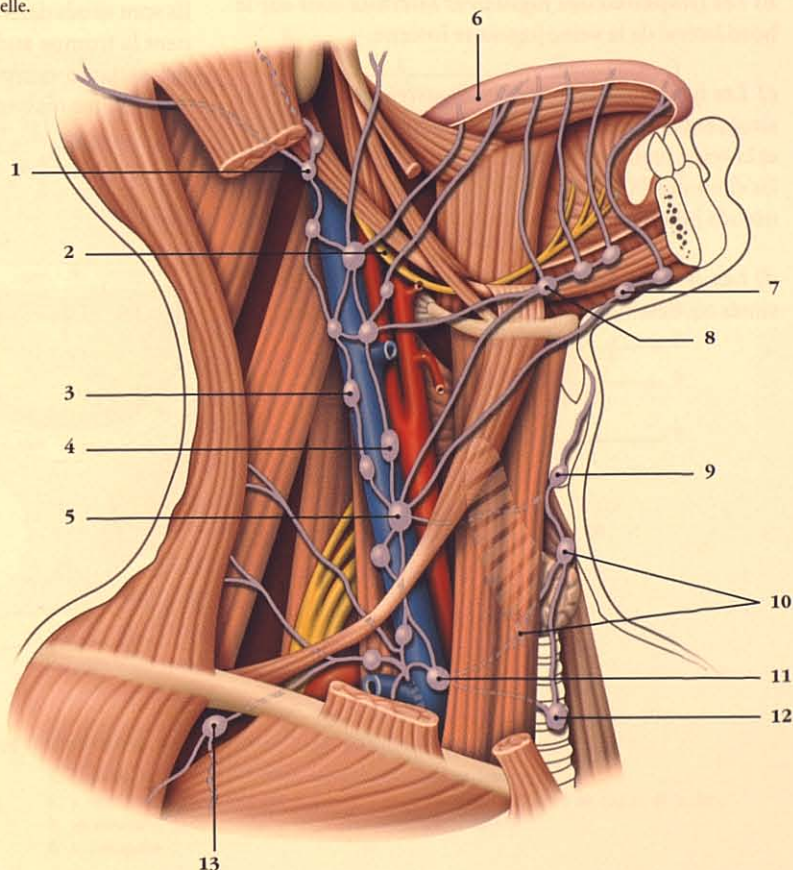


FIG. 17.2. Nœuds lymphatiques profonds du cou

1. nœuds jugulo-digastriques
2. n. hypoglosse
3. nœud jugulaire latéral
4. nœud jugulaire ant.
5. nœuds jugulo-omo-hyoïdiens
6. langue
7. nœuds submentaux
8. nœuds submandibulaires
9. nœuds préaryngés
10. nœuds thyroïdiens
11. nœuds supra-claviculaires
12. nœuds prétrachéaux
13. nœuds axillaires apicaux

## C | LYMPHONŒUDS CERVICAUX LATÉRAUX SUPERFICIELS<sup>5</sup>

Ils sont situés le long de la veine jugulaire externe sur le muscle sterno-cléido-mastoïdien.

Ils drainent la parotide, l'auricule et la peau cervicale latérale. Ils s'évacuent dans les nœuds latéraux profonds.

## D | LYMPHONŒUDS CERVICAUX LATÉRAUX PROFONDS

### 1 | Les lymphonœuds jugulaires

Ils sont situés le long de la veine jugulaire interne. Ils se drainent dans les troncs jugulaires droit ou gauche. Le tronc jugulaire droit s'ouvre dans le conduit lymphatique droit, et le gauche, dans le conduit thoracique.

*a) Les lymphonœuds jugulaires antérieurs* sont situés en avant de la veine jugulaire interne.

*b) Les lymphonœuds jugulaires latéraux* sont sur le bord latéral de la veine jugulaire interne.

*c) Les lymphonœuds jugulo-digastriques* sont haut situés entre le ventre postérieur du muscle digastrique et la veine jugulaire interne.

Ils drainent la langue et la tonsille palatine vers les nœuds jugulo-omo-hyoïdiens.

*d) Les lymphonœuds jugulo-omo-hyoïdiens* sont situés au-dessous du tendon intermédiaire du muscle

omo-hyoïdien. Ils drainent la langue et les nœuds submentonniers.

### 2 | Les lymphonœuds spinaux

Ils accompagnent le rameau musculaire du nerf accessoire. Ils se drainent dans les nœuds cervicaux transverses et jugulaires internes.

### 3 | Les lymphonœuds cervicaux transverses

Ils sont satellites de la veine cervicale transverse. Ils se drainent dans le tronc subclavier.

### 4 | Les lymphonœuds supra-claviculaires

Ils sont situés au-dessus de la clavicule, contre la veine subclavière. Ils drainent les nœuds apicaux axillaires dans le tronc subclavier qui s'ouvre à droite dans le conduit lymphatique droit, et à gauche, dans le confluent jugulo-subclavier.

## E | LYMPHONŒUDS RÉTRO-PHARYNGIENS

Ils sont situés dans l'espace rétro-pharyngien. Ils drainent la trompe auditive, le nasopharynx, les articulations atlanto-occipitale et atlanto-axiale. Ils s'évacuent dans les nœuds lymphatiques jugulo-digastriques.

5. Ancien. : ganglions jugulaires externes.

# 18 Nerfs spinaux cervicaux

Les nerfs spinaux cervicaux sont des nerfs mixtes destinés à l'innervation somatique de la tête, du cou, des membres supérieurs et du diaphragme. Ils contiennent des neurofibres sympathiques. Au nombre de huit, ils se dirigent horizontalement, croisant en arrière l'artère vertébrale.

- **Le premier nerf spinal cervical (C1)** chemine dans le sillon de l'artère vertébrale situé sur l'arc postérieur de l'atlas.
- **Le deuxième nerf spinal cervical (C2)** passe en arrière du processus articulaire supérieur de l'axis.
- **Les nerfs spinaux cervicaux C3 à C8** passent en avant des articulations zygapophysaires. Chaque nerf, recouvert de l'épinièvre qui prolonge la dure-mère spinale, donne un rameau méningé spinal; celui-ci, après un trajet récurrent à travers le canal intervertébral, se termine en rameaux discaux, ligamentaires, et méningés. Chaque nerf spinal cervical se divise à la sortie du foramen intervertébral en rameaux dorsal et ventral plus volumineux. Des rameaux dorsaux dérivent les nerfs cervicaux dorsaux; les rameaux ventraux constituent les plexus cervical et brachial<sup>1</sup> (fig. 18.1).

1. Pour le plexus brachial, voir Tome I.

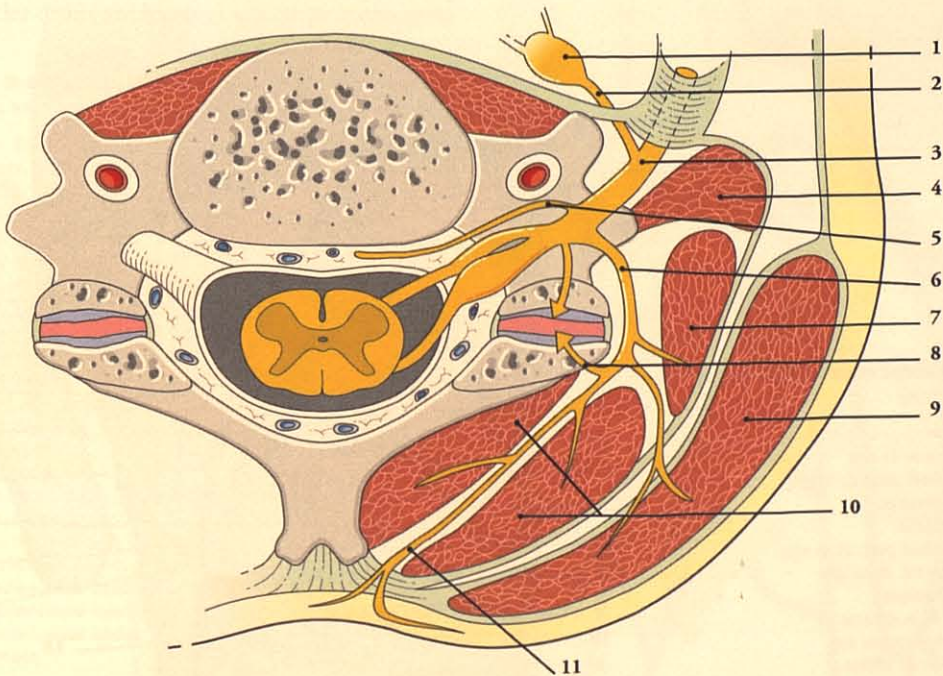


FIG. 18.1. Branches du nerf spinal (coupe schématique en C4)

1. ganglion sympathique
2. r. communicant gris
3. r. ventral
4. mm. scalènes moyen et post.

5. r. méningé
6. r. dorsal
7. m. élévateur de la scapula
8. r. artriculaire

9. m. trapèze
10. mm. extenseurs du cou et de la tête
11. r. cutané

## 18.1 NERFS CERVICAUX DORSAUX

Ils innervent la peau de la nuque, les muscles érecteurs et les articulations du rachis cervical.

### A | NERF SUBOCCIPITAL<sup>2</sup> OU PREMIER RAMEAU CERVICAL DORSAL (C1) (fig. 18.2)

Il contourne en arrière l'artère vertébrale, entre dans le trigone suboccipital, et innerve les muscles grand droit postérieur de la tête, obliques supérieur et inférieur de la tête, petit droit postérieur de la tête et semi-épineux de la tête.

Près de son origine, il émet une branche qui s'anastomose avec le nerf grand occipital.

Il donne une branche cutanée inconstante, qui accompagne l'artère occipitale jusqu'au cuir chevelu.

2. Ancien. : n. sous-occipital.

3. Ancien. : grand n. occipital d'Arnold.

### B | NERF GRAND OCCIPITAL<sup>3</sup> OU DEUXIÈME RAMEAU CERVICAL DORSAL (C2)

Il est volumineux. Il se dirige en arrière, contourne le bord inférieur du muscle oblique inférieur de la tête pour monter obliquement entre les muscles oblique inférieur et semi-épineux de la tête, puis perfore successivement le muscle semi-épineux de la tête et le muscle trapèze près de son insertion sur l'os occipital. Dans son trajet, il répond médialement au 3<sup>e</sup> nerf occipital.

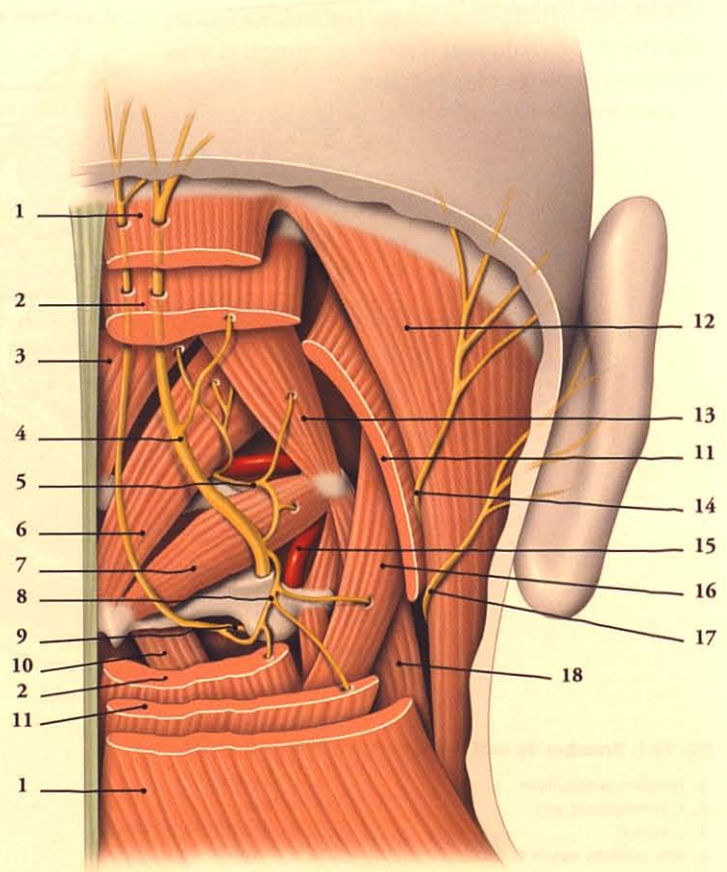
Il se termine en de nombreuses branches qui innervent le cuir chevelu de la région occipitale.

Il innerve les muscles splénius de la tête, longissimus de la tête et semi-épineux de la tête.

Il s'anastomose avec le nerf suboccipital et le 3<sup>e</sup> nerf occipital.

FIG. 18.2. Muscles et nerfs de la nuque (vue postérieure)

1. m. trapèze
2. m. épineux de la tête
3. m. petit droit post. de la tête
4. n. grand occipital
5. n. suboccipital
6. m. grand droit post. de la tête
7. m. oblique inf. de la tête
8. r. anastomotique
9. r. dorsal du n. cervical C3
10. m. semi-épineux du cou
11. m. splénius de la tête
12. m. sterno-cléido-mastoïdien
13. m. oblique sup. de la tête
14. n. petit occipital
15. a. vertébrale
16. m. longissimus de la tête
17. n. grand auriculaire
18. m. élévateur de la scapula



## C | TROISIÈME NERF OCCIPITAL OU TROISIÈME RAMEAU CERVICAL DORSAL (C3)

Il traverse le muscle semi-épineux de la tête et le muscle trapèze pour innervé la peau de la nuque.

## D | LES RAMEAUX DORSAUX DES NERFS CERVICAUX C4, C5, C6, C7 ET C8

Ils innervent les muscles érecteurs du rachis cervical. Seuls les nerfs cervicaux C4, C5 et C6 présentent une branche cutanée.

## 18.2 PLEXUS CERVICAL (fig. 18.3)

Le plexus cervical est destiné aux muscles antéro-latéraux du cou, au diaphragme, à la peau des régions cervicale et supéro-latérale du thorax.

### A | CONSTITUTION

Il est constitué des rameaux ventraux des nerfs cervicaux C1 à C4 et des arcades anastomotiques qui les unissent.

#### 1 | Le rameau ventral de C1

Il contourne la masse latérale de l'atlas, émerge entre les muscles droits antérieur et latéral de la tête pour

s'anastomoser avec le rameau ventral de C2 et former l'anse de l'atlas.

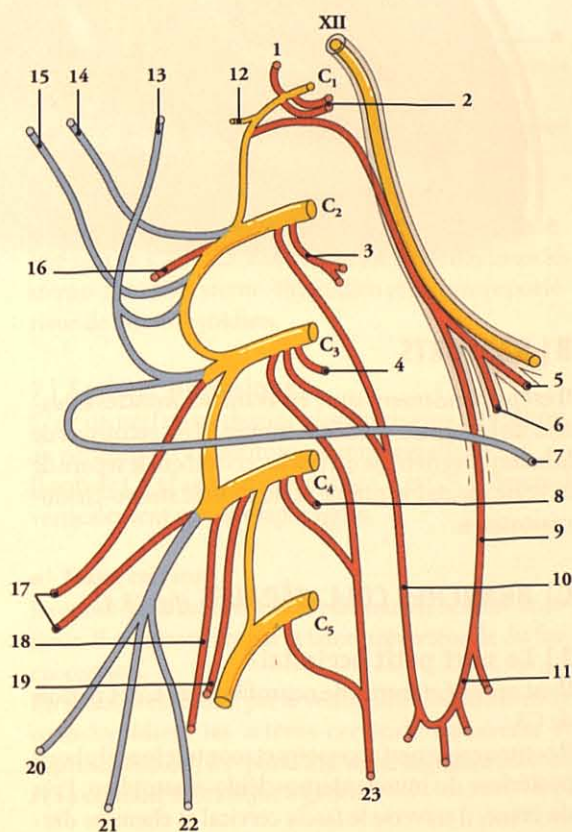
#### 2 | Les rameaux ventraux de C2, C3 et C4

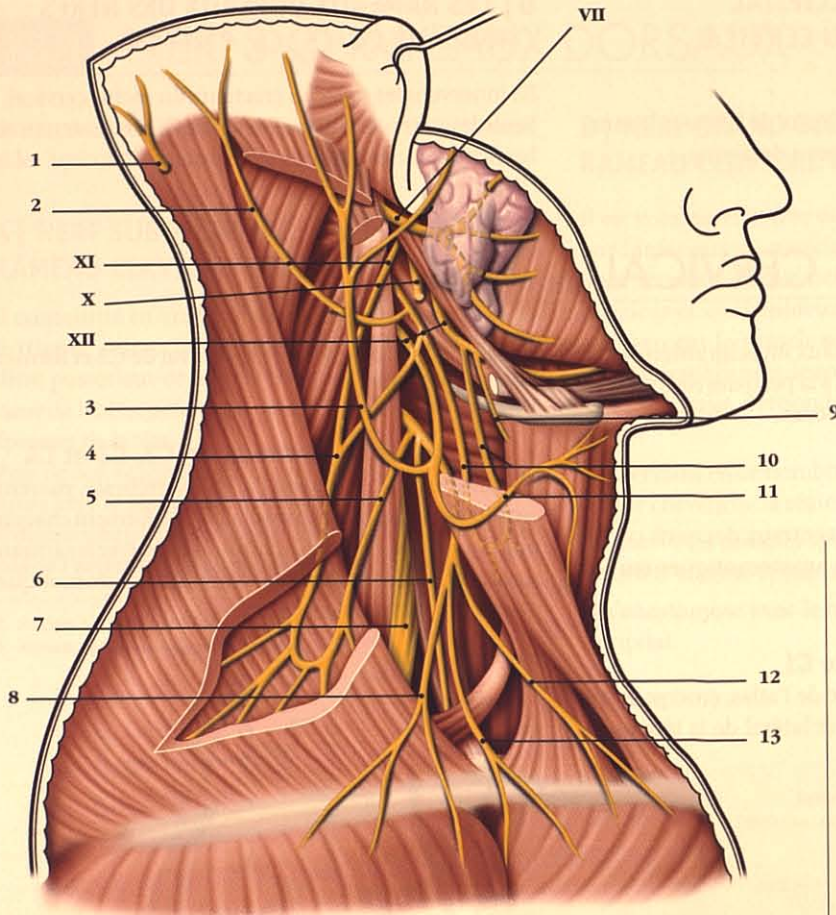
Ils contournent en arrière l'artère vertébrale, passent entre les muscles intertransversaires et donnent chacun une branche ascendante, anastomotique avec le rameau susjacent, et une branche descendante, anastomotique avec le rameau sous-jacent<sup>4</sup>.

FIG. 18.3. Branches du plexus cervical  
(en rouge : nn. moteurs, en bleu : nn. sensitifs)

1. n. du m. droit latéral
2. n. des mm. droit de la tête et long de la tête
3. n. des mm. long de la tête et long du cou
4. n. des mm. long de la tête, long du cou et scalène moyen
5. n. du m. génio-hyoïdien
6. n. du m. thyro-hyoïdien
7. n. transverse du cou
8. n. du m. long du cou
9. racine sup. de l'anse cervicale
10. racine inf. de l'anse cervicale
11. anse cervicale
12. r. destiné au n. vague
13. n. grand auriculaire
14. n. petit occipital
15. n. grand occipital
16. n. du m. sterno-cléido-mastoïdien
17. n. du m. trapèze
18. n. du m. élévateur de la scapula
19. n. du m. scalène moyen
20. n. supraclaviculaire latéral
21. n. supraclaviculaire intermédiaire
22. n. supraclaviculaire médial
23. n. phrénique

4. L'anastomose unissant C2 et C3 est dénommée parfois anse de l'axis.





**FIG. 18.4. Plexus cervical et ses branches principales (vue latérale, sans les vaisseaux)**

1. n. grand occipital
2. n. petit occipital
3. n. grand auriculaire
4. r. ext. du XI
5. r. int. du XI
6. n. phrénique
7. plexus brachial
8. n. supraclaviculaire latéral
9. n. du m. thyro-hyoïdien
10. anse cervicale
11. n. transverse du cou
12. n. supraclaviculaire médial
13. n. supraclaviculaire intermédiaire

## B | RAPPORTS

Il est profondément situé en avant des muscles élévateur de la scapula et scalène moyen. Il est recouvert de la lame prévertébrale du fascia cervical qui le sépare de la veine jugulaire interne et du muscle sterno-cléido-mastoïdien.

## C | BRANCHES COLLATÉRALES (fig. 18.4)

### 1 | Le nerf petit occipital<sup>5</sup>

Il est sensitif et formé de neurofibres de C2 et parfois de C3.

Il contourne le nerf accessoire et monte le long du bord postérieur du muscle sterno-cléido-mastoïdien. Près du crâne, il traverse le fascia cervical et chemine derrière l'auricule. Il innerve la peau de la région mastoïdienne et celle adjacente de l'auricule.

### 2 | Le nerf grand auriculaire<sup>6</sup>

Il est sensitif et formé de neurofibres de C3. Il contourne le bord postérieur du muscle sterno-cléido-mastoïdien, perfore le fascia cervical et monte sur la face antérieure du muscle sterno-cléido-mastoïdien, en compagnie de la veine jugulaire externe. Près de l'auricule, il se divise en deux rameaux :

- un rameau antérieur pour innover les téguments recouvrant la glande parotide ;
- et un rameau postérieur pour les téguments mastoïdiens et la partie adjacente de l'auricule.

### 3 | Le nerf transverse du cou

Il est sensitif et formé de neurofibres de C2 et C3.

5. Ancien. : branche mastoïdienne du plexus cervical superficiel.  
6. Ancien. : branche auriculaire du plexus cervical superficiel.

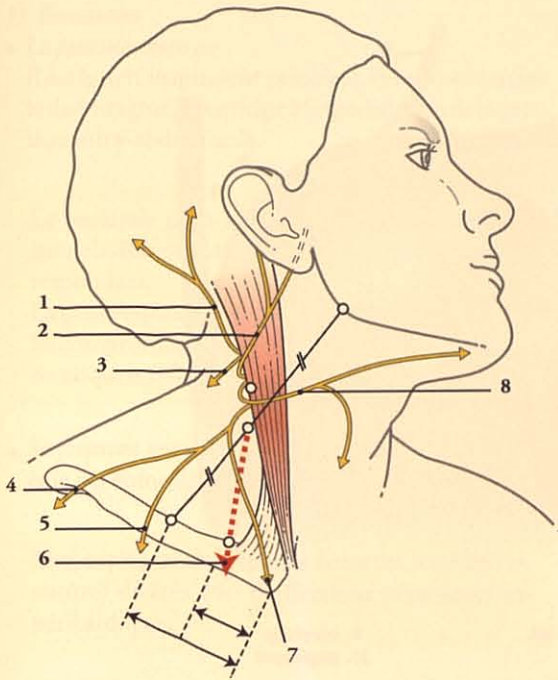


FIG. 18.5. Anatomie de surface des branches du plexus cervical

1. n. petit occipital
2. n. grand auriculaire
3. direction du n. accessoire (XI)
4. n. supraclaviculaire latéral
5. n. supraclaviculaire intermédiaire
6. direction du n. phrénique (d'après Zeki-Zeren)
7. n. supraclaviculaire médial
8. n. transverse du cou

Il contourne le bord postérieur du muscle sterno-cléido-mastoïdien, perfore le fascia cervical et se dirige en avant sous le muscle platysma en croisant la veine jugulaire externe.

Il se divise en rameaux supérieurs et inférieurs :

- les *rameaux supérieurs* innervent la peau du trigone submandibulaire et s'anastomosent avec le nerf facial ;
- les *rameaux inférieurs* traversent le muscle platysma et innervent la peau de la région antéro-inférieure du cou.

#### 4 | Les nerfs supraclaviculaires<sup>7</sup> (fig. 18.5)

Ils sont sensitifs et formés de neurofibres de C3 et C4. Ils naissent par un tronc commun qui contourne le

bord postérieur du muscle sterno-cléido-mastoïdien et perfore le fascia cervical. Il se divise en trois groupes de nerfs supraclaviculaires qui descendent en divergeant. Recouverts par le muscle platysma, ils le traversent dans la région supraclaviculaire.

##### a) Les nerfs supraclaviculaires médiaux

Ils croisent la veine jugulaire externe et l'insertion sternale du muscle sterno-cléido-mastoïdien, pour innover les téguments des régions présternale et mammaire, au-dessus de la 2<sup>e</sup> côte.

##### b) Les nerfs supraclaviculaires intermédiaires

Ils surcroisent la clavicule pour innover la peau de la région infra-claviculaire.

##### c) Les nerfs supraclaviculaires latéraux

Ils surcroisent le muscle trapèze et l'acromion pour innover la peau de la région deltoïdienne.

### 5 | Les branches musculaires

Elles sont destinées :

- aux muscles intertransversaires ;
- aux muscles droit latéral, droit antérieur, long de la tête et long du cou (C2 à C4) ;
- aux muscles élévateur de la scapula, scalène moyen et antérieur (C3, C4).

### 6 | La racine inférieure de l'anse cervicale

Elle naît de C2 et C3. Elle donne les nerfs des muscles sterno-hyoïdien, sterno-thyroïdien et du ventre postérieur de l'omo-hyoïdien.

### 7 | Le nerf phrénique

C'est un nerf mixte destiné au diaphragme, à la plèvre, au péricarde et au péritoine diaphragmatique.

Il naît de C4 et accessoirement de C3 et C5. Il descend verticalement vers le diaphragme.

#### a) Trajet cervical

Il repose sur la face antérieure du muscle scalène antérieur. Il est recouvert par la lame prévertébrale du fascia cervical.

En avant, il est croisé par le ventre inférieur du muscle omo-hyoïdien, les artères cervicale transverse et suprascapulaire ; il répond à la veine jugulaire interne et au conduit thoracique à gauche.

7. Ancien : branche sus-claviculaire du plexus cervical.



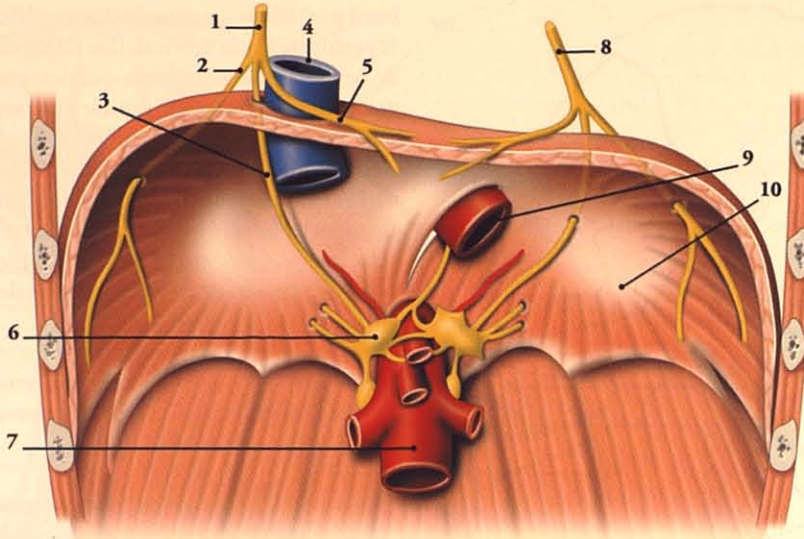


FIG. 18.6. Nerfs phréniques : branches terminales

- |                                  |                               |                |
|----------------------------------|-------------------------------|----------------|
| 1. n. phrénique droit            | 5. r. phrénico-abdominal ant. | 9. œsophage    |
| 2. r. phrénico-abdominal latéral | 6. ganglion cœliaque          | 10. diaphragme |
| 3. r. phrénico-abdominal post.   | 7. aorte abdominale           |                |
| 4. v. cave inf.                  | 8. n. phrénique gauche        |                |

Il quitte le cou, en passant entre l'artère subclavière en arrière et la veine subclavière en avant. L'anse subclavière, le nerf vague, les veines jugulaires interne et vertébrale sont médiaux.

En position opératoire, tête tournée du côté opposé, le nerf phrénique se projette sur une ligne unissant le quart médial de la clavicule et le milieu de la distance séparant le gonion et le milieu de la clavicule (Zeki-Zeren).

Le point cervical de la névralgie du phrénique se situe dans la petite fosse supra-claviculaire.

#### b) Trajet thoracique

Il descend en avant de la racine du poumon contre la plèvre médiastinale, accompagné des vaisseaux phréniques supérieurs.

- Le *nerf phrénique droit*, plus court, passe devant la veine brachio-céphalique droite et la veine cave supérieure. Il répond en avant au péricarde recouvrant la face droite de l'atrium droit, et à la veine cave inférieure.

Il traverse le diaphragme soit dans le foramen de la veine cave inférieure, soit à côté de celui-ci.

- Le *nerf phrénique gauche* descend obliquement en avant, répondant : médialement, à la crosse de l'aorte, en arrière, au nerf vague gauche et en avant, au péricarde recouvrant le ventricule gauche.

Il traverse le diaphragme près du bord médial de l'apex du cœur, en un point plus antérieur que le nerf phrénique droit.

#### c) Branches terminales (fig. 18.6)

Il se termine en rameaux phrénico-abdominaux antérieur, latéral et postérieur qui rejoignent le ganglion cœliaque homolatéral.

Ils innervent le péritoine diaphragmatique et hépatique, la veine cave inférieure et la glande surrénale.

#### d) Branches collatérales

Le nerf phrénique donne des rameaux thymiques, pleuraux, péricardiques, et pour la veine cave supérieure.

#### e) Connexions

Il s'anastomose avec :

- le nerf phrénique controlatéral, par une anastomose rétro-xyphoïdienne ;
- le nerf hypoglosse, par l'intermédiaire de C1 et la racine inférieure de l'anse cervicale ;
- et les ganglions cœliaques.

### f) Fonctions

#### • La fonction motrice

Il est le nerf inspirateur principal. Par son action sur le diaphragme, il participe à la modulation de la pression intra-abdominale.

La paralysie d'un nerf phrénique entraîne une immobilisation totale de l'hémi-diaphragme correspondant.

La gêne respiratoire est modérée.

Sa compression durant son trajet est responsable de hoquets réflexes.

#### • Sa fonction sensitive concerne la plèvre, le péricarde et le péritoine diaphragmatique.

Ceci expliquerait certaines douleurs scapulaires, surtout droites, lors d'affections hépatiques ou péricardiques.

### g) Variation (fig. 18.7)

Un nerf phrénique accessoire existe dans un tiers des cas environ. Il correspond à une partie des neurofibres du phrénique ayant un trajet initial différent.

Il se détache habituellement du nerf subclavier, parfois de la racine inférieure de l'anse cervicale.

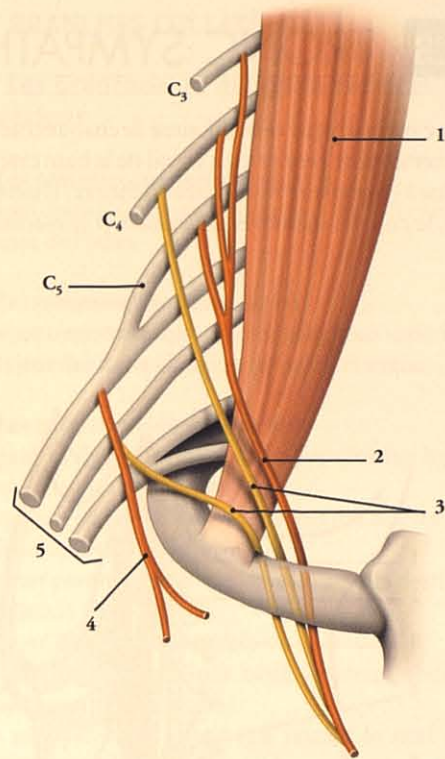


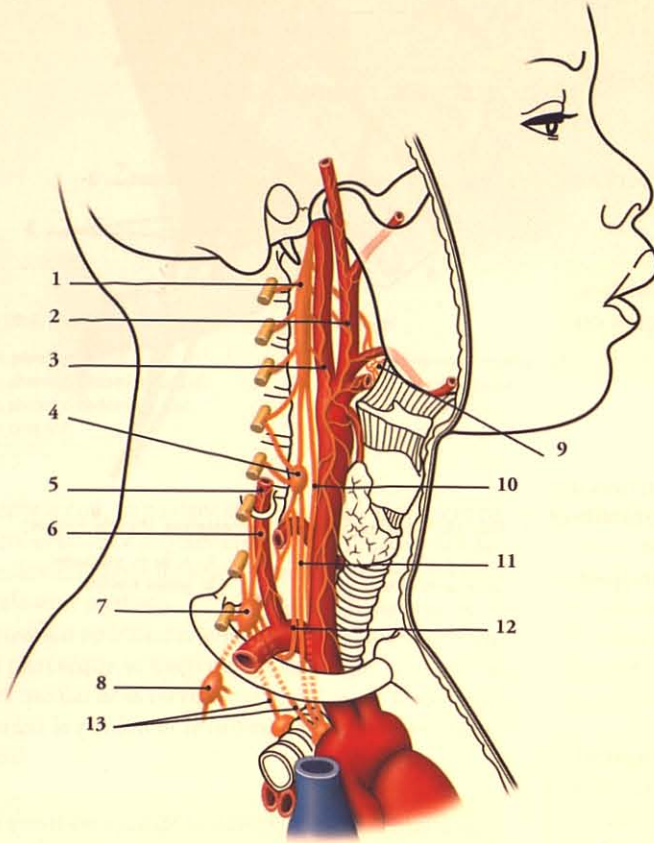
FIG. 18.7. Nerfs phréniques accessoires (d'après Paturet)

- |                               |                        |
|-------------------------------|------------------------|
| 1. m. scalène ant.            | 4. n. du m. subclavier |
| 2. n. phrénique               | 5. plexus brachial     |
| 3. nn. phréniques accessoires |                        |

## 18.3 TRONC SYMPATHIQUE CERVICAL

Le tronc sympathique cervical, situé de chaque côté des corps vertébraux cervicaux, s'étend de la base externe du crâne à l'ouverture supérieure du thorax. Il innerve la tête, le cou, les membres supérieurs et le médiastin

supérieur. Il est constitué de trois ganglions, supérieur, moyen et cervico-thoracique, reliés entre eux par des rameaux interganglionnaires.



**FIG. 18.8. Tronc sympathique cervical : constitution schématique**

1. ganglion cervical sup.
2. n. et plexus carotidiens ext.
3. n. et plexus carotidiens int.
4. ganglion cervical moyen
5. plexus vertébral
6. ganglion vertébral
7. ganglion cervico-thoracique (stellaire)
8. ganglion thoracique
9. plexus pharyngien
10. n. cardiaque sup.
11. n. cardiaque moyen
12. anse subclavière
13. n. cardiaque inf.

### A | GANGLIONS CERVICAUX

#### 1 | Le ganglion cervical supérieur (fig. 18.8)

Volumineux et fusiforme, il mesure environ 40 mm de long et 5 mm de diamètre. Il correspond à la fusion des quatre ganglions segmentaires cervicaux.

Il s'étend d'un point situé à 2 cm en-dessous du foramen carotidien à la quatrième vertèbre cervicale.

Il est situé dans la région rétro-stylienne de l'espace latéro-pharyngien et répond :

- en arrière, à la lame prévertébrale recouvrant le muscle long du cou et les quatre premiers nerfs cervicaux ;
- en avant, à l'artère carotide interne et à la veine jugulaire interne.

#### 2 | Le ganglion cervical moyen

Inconstant et petit, il est variable dans sa forme et dans sa situation.

Il se situe au-dessus ou en dessous de l'artère thyroïdienne inférieure et en avant du processus transverse de la vertèbre cervicale C6.

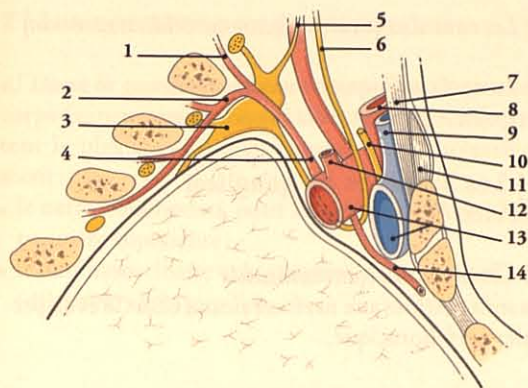


FIG. 18.9. Rapports de l'anse cervicale (coupe sagittale schématisée de l'ouverture supérieure du thorax)

- |                                |                                 |
|--------------------------------|---------------------------------|
| 1. a. cervicale profonde       | 8. a. carotide commune          |
| 2. a. intercostale suprême     | 9. v. jugulaire int.            |
| 3. ganglion cervico-thoracique | 10. n. vague                    |
| 4. tronc costo-cervical        | 11. m. sterno-cléido-mastoïdien |
| 5. a. et n. vertébraux         | 12. tronc thyro-cervical        |
| 6. anse cervicale              | 13. a. et v. subclavières       |
| 7. m. sterno-cléido-hyoïdien   | 14. a. thoracique int.          |

### 3 | Le ganglion cervico-thoracique (ou stellaire)

Large et d'aspect étoilé, il résulte de la fusion de quatre ganglions cervicaux et du premier ganglion thoracique.

Il peut être constitué de deux parties, antérieure et postérieure, séparées par l'artère vertébrale.

**a) Il est situé dans la fosse rétro-pleurale<sup>8</sup> (fig. 18.9)**

Elle est limitée :

- en avant, par la coupole pleurale;
- en arrière, par le processus transverse de la vertèbre C7 et le col de la première côte;
- latéralement, par le ligament costo-pleural;
- médialement, par le ligament vertébro-pleural.

**b) Il répond :**

- en avant, à l'artère subclavière, à l'origine des artères vertébrales et cervicales;
- en arrière et latéralement, aux nerfs spinaux C8 et T1;
- médialement, au conduit thoracique à gauche, et au conduit lymphatique à droite.

8. Ancien. : fossette de Sébilleau.

## B | BRANCHES COLLATÉRALES

### 1 | Les branches du ganglion cervical supérieur

**a) Les rameaux communicants gris**

Ils sont destinés aux quatre premiers nerfs cervicaux et à l'anse de l'atlas.

**b) Les rameaux anastomotiques**

Des connexions se font avec les ganglions supérieur et inférieur des nerfs glossopharyngien et vague.

**c) Les nerfs carotidiens internes**

Ils partent de l'apex du ganglion pour former le *plexus carotidien interne* qui donne :

- le *nerf ophtalmique* et les plexus des artères hypophysaires et cérébrales;
- le *nerf pinéal* qui accompagne les artères destinées à la glande pinéale;
- le *nerf du sinus sphénoïdal*;
- des rameaux aux nerfs oculo-moteur, abducens, trijumeau et trochléaire;
- le *nerf pétreux profond* qui rejoint le nerf grand pétreux pour former le nerf du canal ptérygoïde qui rejoint le ganglion ptérygo-palatin;
- le *nerf carotico-tympanique* qui gagne la caisse du tympan avec le nerf tympanique (IX).

**d) Les nerfs carotidiens externes**

Ils forment le plexus carotidien externe qui donne les plexus maxillaire, facial, lingual et thyroïdien supérieur.

**e) Les nerfs laryngo-pharyngiens**

Ils rejoignent le plexus pharyngien.

**f) Le nerf cardiaque cervical supérieur**

Il descend en arrière de la gaine carotidienne et rejoint le nerf cardiaque cervical moyen. Ils passent ensemble en arrière de l'artère subclavière à droite, et de l'artère carotide commune, à gauche.

Il se termine dans le thorax, en arrière de l'aorte, dans le plexus cardiaque postérieur.

## 2 | Les branches du ganglion cervical moyen

### a) Les rameaux communicants gris

Inconstants, ils sont destinés aux nerfs spinaux cervicaux C4 et C5.

### b) L'anse subclavière<sup>9</sup>

Elle rejoint le ganglion cervico-thoracique en contournant en avant et en bas l'artère subclavière.

L'anse subclavière peut naître du ganglion cervical supérieur ou du ganglion vertébral (fig. 18.10).

### c) Le plexus thyroïdien inférieur

Il donne des rameaux aux nerfs récurrent et laryngé externe.

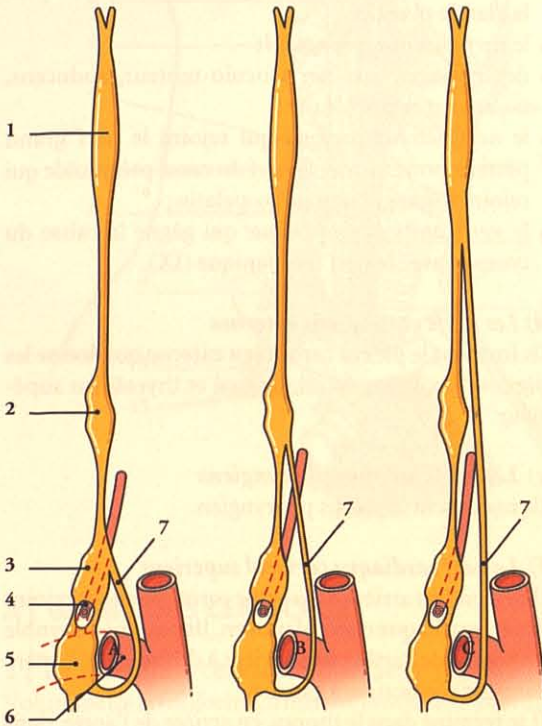


FIG. 18.10. Variations de l'anse subclavière

- |                            |                           |
|----------------------------|---------------------------|
| A. type court              | 3. ganglion vertébral     |
| B. type moyen              | 4. a. vertébrale          |
| C. type long               | 5. ganglion cervical inf. |
| 1. ganglion cervical sup.  | 6. a. subclavière         |
| 2. ganglion cervical moyen | 7. anse subclavière       |

### d) Les rameaux pour le plexus carotidien commun

### e) Le nerf cardiaque cervical moyen

Il rejoint le plexus cardiaque postérieur.

## 3 | Les branches du ganglion cervico-thoracique

### a) Les rameaux communicants

Ils sont destinés aux nerfs cervicaux C5 à C8 et au premier nerf thoracique.

### b) Le rameau pour le nerf phrénique

### c) Les rameaux pour le plexus subclavier

### d) Le nerf vertébral

Il rejoint le plexus vertébral. Il présente près du foramen transversaire de la vertèbre C6 un ganglion accessoire, le ganglion vertébral. Ce nerf donne un rameau communicant aux nerfs spinaux C5, C6 et C7.

### e) Le nerf cardiaque inférieur

Il rejoint le plexus cardiaque postérieur.

### f) Les rameaux œsophagiens et trachéaux

## C | SYSTÉMATISATION (fig. 18.11)

Tous les rameaux communicants sont gris<sup>10</sup>. Le ganglion cervico-thoracique est donc le passage obligé de toutes les fibres préganglionnaires venant du centre sympathique cervical situé dans la colonne intermédio-latérale des myélomères thoraciques T1-T5.

### 1 | Les neurones préganglionnaires

Ils ont leur corps situé dans les segments médullaires :

- T1 et T2<sup>11</sup>, pour l'œil (iris, muscles, glandes lacrymales) ;
- T1 à T3, pour les glandes salivaires ;
- T1 à T3, pour les glandes sudoripares de la tête et du cou ;
- T1 à T5, pour le cœur (accélérateur cardiaque) ;
- T3 à T5, pour les bronches et les poumons ;
- T2 à T5, pour les membres supérieurs et les seins.

9. Ancien : anse de Vieussens.

10. Quelques fibres myélinisées existent, en particulier dans les rameaux communicants unissant le nerf vertébral aux nerfs spinaux cervicaux.

11. Ancien : centre cilio-spinal de Budge.

## 2 | Les neurones postganglionnaires

a) Dans le ganglion cervical supérieur siègent les corps des neurones destinés à l'œil. Les fibres empruntent le plexus carotidien interne puis, successivement :

- le nerf oculomoteur, pour le muscle élévateur de la paupière supérieure;
- le nerf naso-ciliaire et le ganglion ciliaire, pour l'iris (dilatateur de la pupille);

- le nerf du canal ptérygoïde, le ganglion ptérygo-palatin, la branche zygomatique du nerf maxillaire et le nerf lacrymal, pour la glande lacrymale.

L'interruption ou l'anesthésie des ganglions cervicaux (infiltration directe ou par diffusion) provoque le syndrome de Claude Bernard-Horner. Il est caractérisé par un myosis, un ptosis de la paupière supérieure et une enophtalmie.

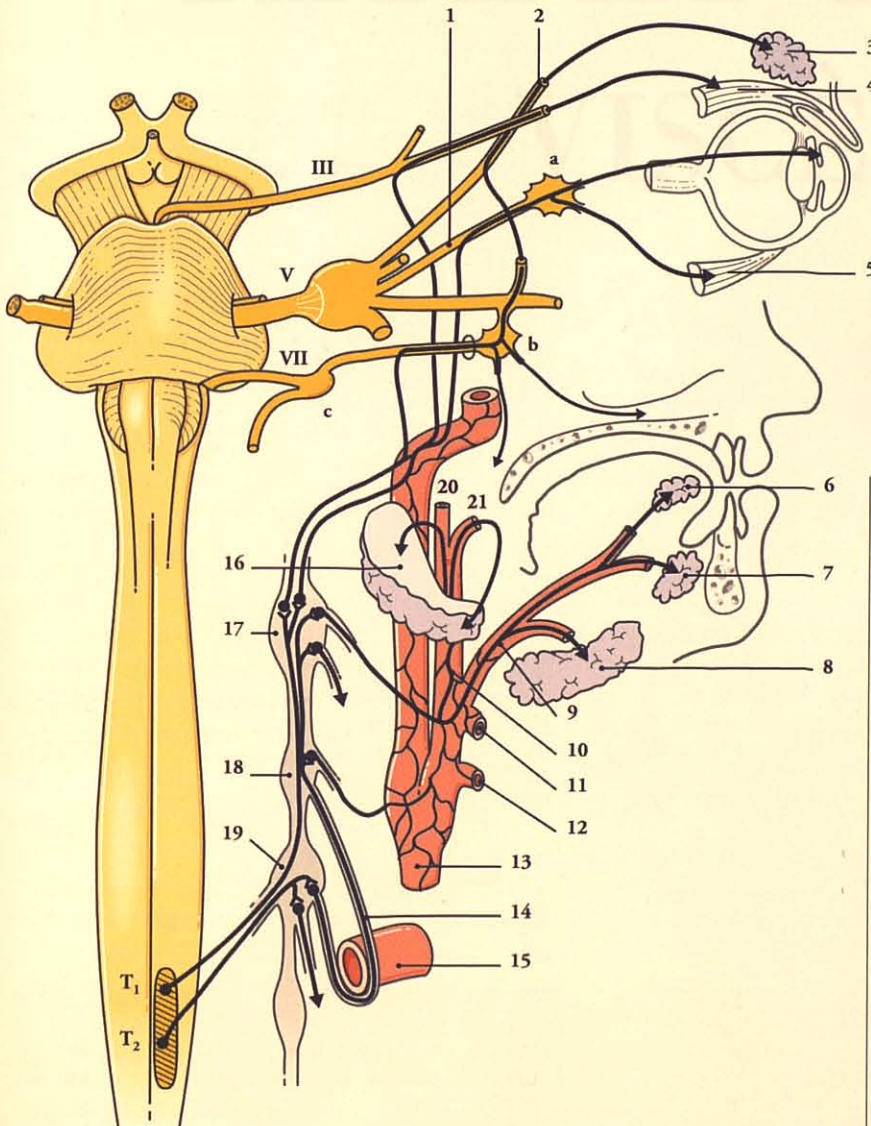


FIG. 18.11. Systématisation du sympathique cervical

- a. ganglion ciliaire  
b. ganglion ptérygo-palatin  
c. ganglion géniculé
1. n. naso-ciliaire
  2. n. lacrymal
  3. glande lacrymale
  4. m. élévateur de la paupière sup.
  5. m. de l'œil
  6. glande linguale
  7. glande sublinguale
  8. glande submandibulaire
  9. a. linguale
  10. a. carotide ext.
  11. a. faciale
  12. a. thyroïdienne sup.
  13. a. carotide commune
  14. anse cervicale
  15. a. subclaviculaire
  16. parotide
  17. ganglion cervical sup.
  18. ganglion cervical moyen
  19. ganglion cervico-thoracique
  20. a. temporale superficielle
  21. a. maxillaire

**b) Dans les ganglions cervicaux supérieur et moyen** siègent les corps des neurones destinés aux glandes salivaires. Les fibres empruntent le plexus carotidien externe puis, successivement :

- les plexus facial et lingual, pour les glandes submandibulaire, sublinguale et linguale ;
- les plexus maxillaire et temporal, pour la glande parotide.

**c) Dans les trois ganglions cervicaux** sont localisés les corps des neurones destinés au cœur, aux glandes sébacées de la tête et du cou.

Les fibres parcourent les nerfs cardiaques cervicaux pour atteindre le plexus cardiaque postérieur.

**d) Dans le ganglion cervico-thoracique** siègent les corps des neurones destinés :

- aux bronches et aux poumons. Ces fibres gagnent le plexus pulmonaire ;
- aux artères des membres supérieurs et aux seins.




19 Développement  
de l'appareil branchial

# TÊTE ET COU VISCÈRES

Fig. 19.1. Développement de l'appareil  
branchial d'un embryon de 28 jours (d'après  
A. Gross et T. Gross)

1. 2. 3. 4. 5. 6. 7. 8. 9. 10. 11. 12. 13. 14. 15. 16. 17. 18. 19. 20. 21. 22. 23. 24. 25. 26. 27. 28. 29. 30. 31. 32. 33. 34. 35. 36. 37. 38. 39. 40. 41. 42. 43. 44. 45. 46. 47. 48. 49. 50. 51. 52. 53. 54. 55. 56. 57. 58. 59. 60. 61. 62. 63. 64. 65. 66. 67. 68. 69. 70. 71. 72. 73. 74. 75. 76. 77. 78. 79. 80. 81. 82. 83. 84. 85. 86. 87. 88. 89. 90. 91. 92. 93. 94. 95. 96. 97. 98. 99. 100.





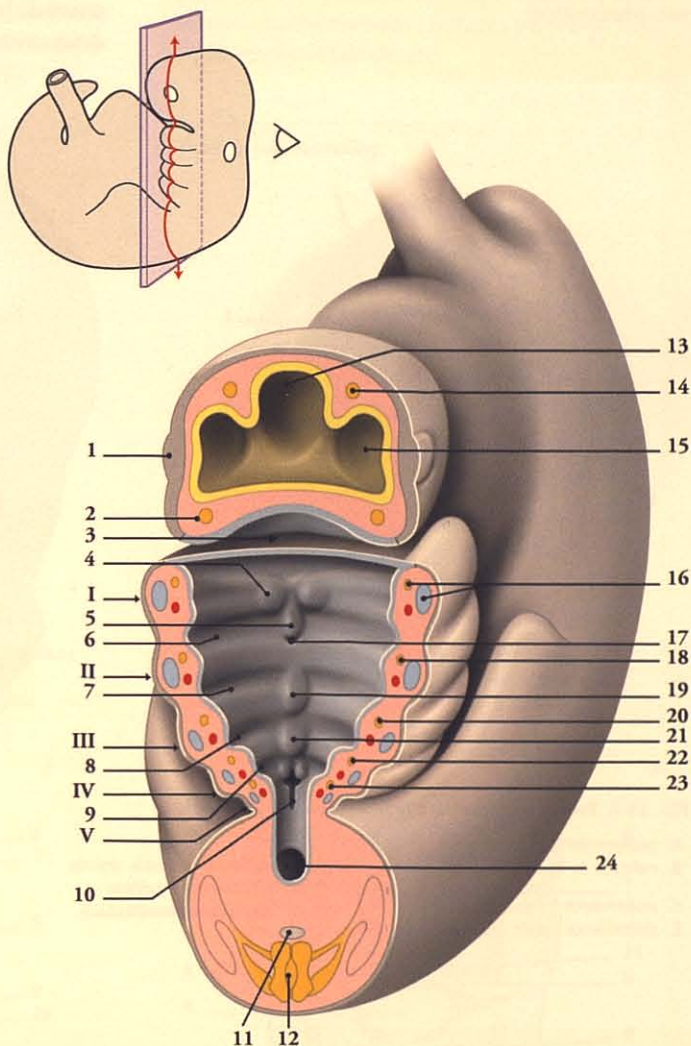
# 19 Développement de l'appareil branchial

Le développement des viscères de la tête et du cou débute par la formation du stomatodéum<sup>1</sup> et de l'appareil branchial (fig. 19.1).

FIG. 19.1. Coupe transversale de l'extrémité crâniale d'un embryon de 28 jours (d'après R. Warwick et P. Williams)

I, II, III, IV, V : arcs branchiaux

1. placode optique
2. proéminence maxillaire et n. maxillaire
3. stomatodéum
4. tubercule lingual distal
5. tubercule lingual médian
6. 1<sup>er</sup> sac pharyngien
7. 2<sup>e</sup> sac pharyngien
8. 3<sup>e</sup> sac pharyngien
9. 4<sup>e</sup> sac pharyngien
10. sillon laryngo-trachéal
11. notochorde
12. tube neural
13. proencéphale
14. n. optique
15. vésicule optique
16. n. mandibulaire et cartilage branchial
17. foramen caecum
18. n. facial
19. copula
20. n. glosso-pharyngien
21. tubercule épiglottique
22. n. laryngé sup. (n. vague)
23. n. récurrent laryngé
24. œsophage primitif



1. Syn. : stomodéum.

## 19.1 STRUCTURES PRIMORDIALES (fig. 19.2)

À la fin de la 3<sup>e</sup> semaine du développement apparaît sur la face ventrale de la région céphalique, en arrière de la proéminence fronto-nasale, une dépression transversale de l'épiblaste, le *stomatodéum*. Simultanément, de chaque côté se forment six crêtes arrondies, les *arcs branchiaux*, le *cinquième arc étant éphémère chez l'homme*. Ces arcs sont séparés les uns des autres, à la surface de l'embryon par les *sillons branchiaux*, et à l'intérieur par des invaginations du pré-entéron, les *sacs pharyngiens*.

Du premier arc branchial, situé de chaque côté du stomatodéum, se développent deux bourgeons, la *proéminence maxillaire* et la *proéminence mandibulaire*. Simultanément, son cartilage éphémère se scinde pour chaque proéminence; sa partie crâniale donne le cartilage maxillaire, et sa partie caudale le cartilage mandibulaire de Meckel.

Le fundus du stomatodéum est limité par la *membrane stomato-pharyngienne* qui le sépare du pré-entéron. Au cours de la 4<sup>e</sup> semaine cette membrane disparaît et les deux cavités communiquent.

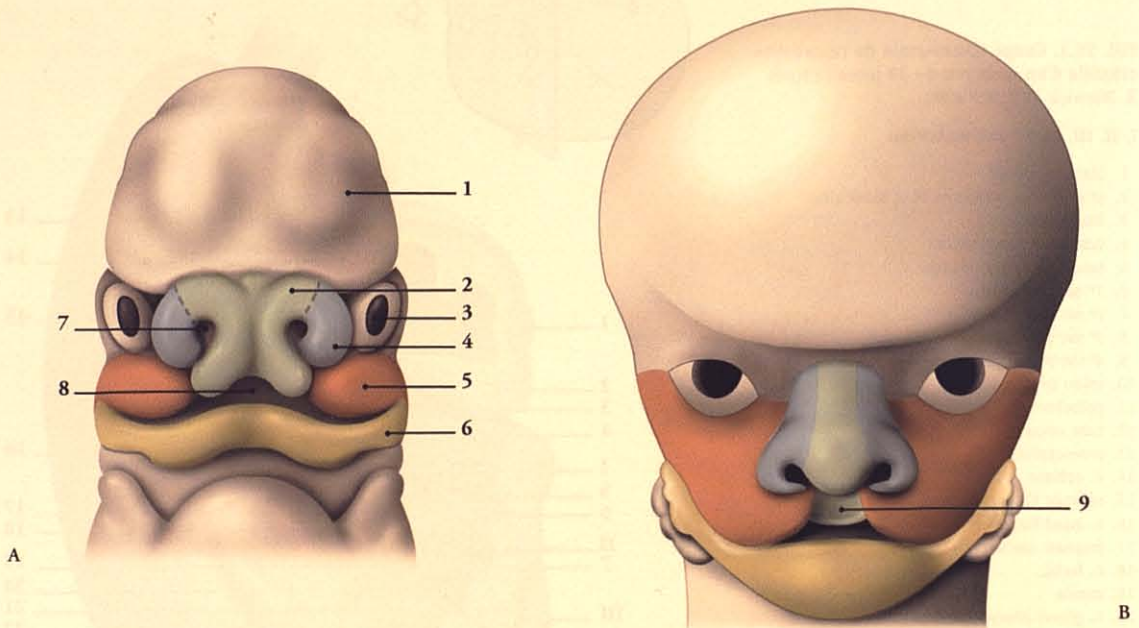


FIG. 19.2. Faces embryonnaires (vue frontale)

- A. embryon de 7 semaines  
 B. embryon de 10 semaines
1. proéminence fronto-nasale
  2. proéminence nasale médiale

3. œil
4. proéminence nasale latérale
5. proéminence maxillaire
6. proéminence mandibulaire

7. fosse nasale
8. stomatodéum
9. philtrum

## 19.2 DÉVELOPPEMENT NASO-BUCCAL

À la fin de la 4<sup>e</sup> semaine, de la proéminence fronto-nasale se différencient les proéminences frontale, nasales médiales et nasales latérales.

- Le **stomatodéum** est entouré des proéminences frontale, nasales médiales, maxillaires et mandibulaires.
- De chaque côté, les **proéminences nasales** latérale et médiale cernent le *sac nasal*. Les proéminences nasales médiales fusionnent pour former le *philtrum* de la lèvre supérieure, la gencive des quatre incisives supérieures et le *processus palatin médian* qui deviendra le palais primaire<sup>2</sup> (fig. 19.3).

- De la **face interne de chaque proéminence maxillaire** se développe un *processus palatin latéral*. D'abord verticaux de chaque côté de la langue, ils deviennent horizontaux pour fusionner, et former le palais propre<sup>3</sup> (fig. 19.4).

### Malformations

L'absence de fusion des proéminences nasales et des processus palatins est responsable de nombreuses malformations : fissures palatines, béc-de-lièvre, fente labiale, etc.

2. Ou prémaxillaire.

3. Ancien. : palais secondaire.

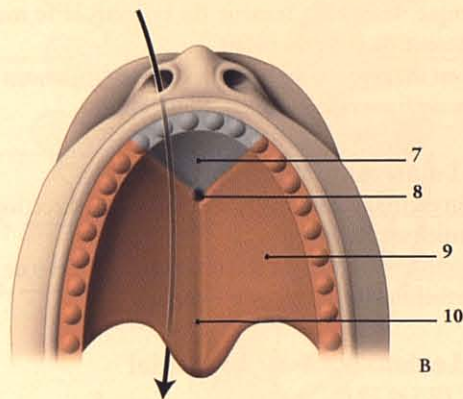
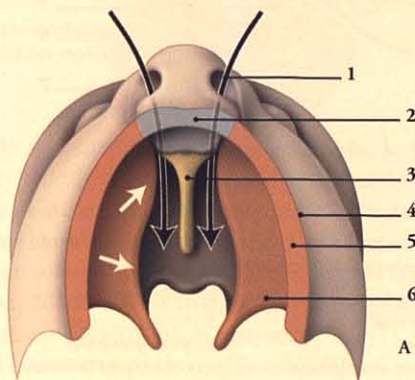


FIG. 19.3. Développement du palais (vues inférieures)

- |                            |                             |
|----------------------------|-----------------------------|
| A. embryon de 7 semaines   | 2. processus palatin médian |
| B. embryon de 9 semaines   | 3. septum nasal             |
| 1. narine et cavité nasale | 4. sillon labio-gingival    |

- |                              |                      |
|------------------------------|----------------------|
| 5. gencive                   | 8. foramen incisif   |
| 6. processus palatin latéral | 9. palais secondaire |
| 7. palais primaire           | 10. raphé palatin    |

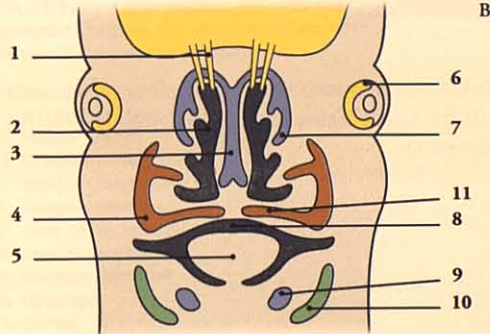



FIG. 19.4. Développement du palais (coupes frontales)

- |                  |                         |
|------------------|-------------------------|
| 1. nn. olfactifs | 4. cartilage maxillaire |
| 2. cavité nasale | 5. langue               |
| 3. septum nasal  | 6. œil                  |

- |                           |                               |
|---------------------------|-------------------------------|
| 7. cornet nasal           | 10. ébauche mandibulaire      |
| 8. cavité orale           | 11. processus palatin latéral |
| 9. cartilage mandibulaire |                               |

## 19.3 DESTINÉE DES STRUCTURES BRANCHIALES

### A | ARCS ET SILLONS BRANCHIAUX

Chaque arc branchial est constitué d'un axe mésenchymateux recouvert extérieurement par l'épiblaste et intérieurement par l'entoblaste. Chacun est caractérisé par ses muscles, son artère et son nerf spécifiques.

#### 1 | Le premier arc branchial

- Du cartilage de la proéminence maxillaire dérive le maxillaire.
- Le cartilage de la proéminence mandibulaire<sup>4</sup> donne la mandibule, le malléus et l'incus.
- De son mésenchyme dérivent le ligament sphéno-mandibulaire, les muscles masticateurs, le muscle mylo-hyoïdien, le ventre antérieur du muscle digastrique, le muscle tenseur du tympan et le muscle tenseur du voile du palais.
- Il est innervé par les branches du *nerf trijumeau* (V), les *nerfs maxillaire* et *mandibulaire*.

#### 2 | Le premier sillon branchial<sup>5</sup>

Il s'invagine au cours de la 5<sup>e</sup> semaine, en direction du premier sac pharyngien.

Il donne naissance au méat acoustique externe et à l'épithélium de la caisse du tympan.

#### 3 | Le deuxième arc branchial

(fig. 19.5 et 19.6)

Il se développe caudalement et recouvre les troisième et quatrième arcs branchiaux. Puis il fusionne avec la proéminence cardiaque qui marque la limite inférieure du cou. Le *sinus cervical*, qui sépare le deuxième arc des troisième et quatrième arcs branchiaux, disparaît secondairement.

Il peut persister sous forme de kyste cervical ou de fistules branchiales internes et préauriculaires (fig. 19.7).

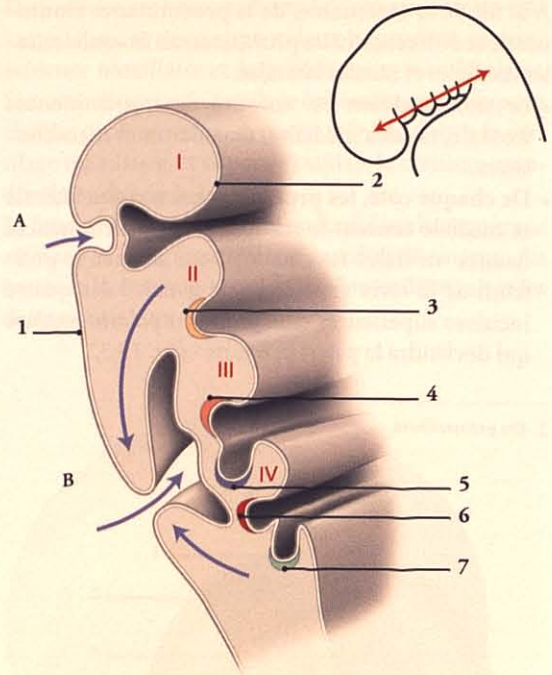


FIG. 19.5. Évolution du 2<sup>e</sup> arc branchial. Formation du sinus cervical (embryon de 5 semaines)

- |                                  |                           |
|----------------------------------|---------------------------|
| A. méat acoustique ext. primitif | 4. parathyroïde inf.      |
| B. sinus cervical                | 5. thymus                 |
| 1. épiblaste                     | 6. parathyroïde sup.      |
| 2. épithélium endoblastique      | 7. corps ultimo-branchial |
| 3. tonsille                      |                           |

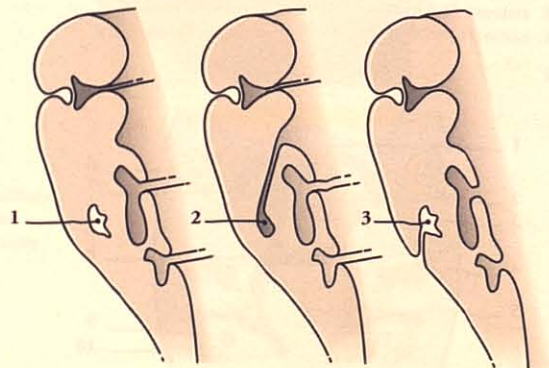


FIG. 19.6. Malformations congénitales

1. kyste
2. kyste et fistule int.
3. kyste et fistule ext.

4. Ancien : cartilage de Meckel.

5. Les autres sillons branchiaux disparaissent.

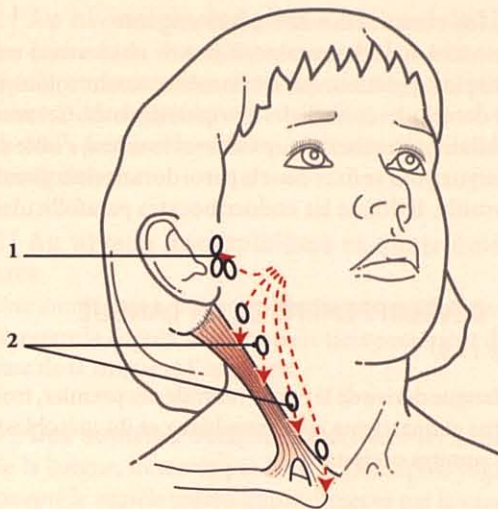


FIG. 19.7. Situations potentielles des kystes branchiaux et des fistules branchiales (en rouge : trajet des fistules)

1. aire des fistules pré-auriculaires
2. fistules cervicales

- De son cartilage<sup>6</sup> dérivent le stapès, le processus styloïde de l'os temporal, le ligament stylo-hyoïdien, la petite corne et la partie supérieure du corps de l'os hyoïde.
- Son mésenchyme donne les muscles de la mimique, stapédien, stylo-hyoïdien, le ventre postérieur du muscle digastrique, le platysma.
- Il est innervé par le *nerf facial* (VII).

#### 4 | Le troisième arc branchial

- De son cartilage dérivent la grande corne de l'os hyoïde et la partie inférieure du corps de l'os hyoïde.
- De son mésenchyme, le muscle stylo-pharyngien.
- Il est innervé par le *nerf glosso-pharyngien* (IX).

#### 5 | Les quatrième et sixième arcs branchiaux

- Leurs cartilages donnent les cartilages thyroïde, cricoïde et aryénoïdes.
- Du quatrième arc dérivent les muscles constricteurs du pharynx, tenseur et élévateur du voile du palais et crico-thyroïdien, innervés par le *nerf laryngé supérieur* (X).

- Du sixième arc dérivent les muscles intrinsèques du larynx innervés par le *nerf laryngé récurrent* (X).

## B | SACS PHARYNGIENS

Du revêtement entoblastique des sacs pharyngiens dérivent de nombreux organes du cou (fig. 19.8).

### 1 | Le premier sac pharyngien

Il s'invagine pour donner le récessus tubo-tympanique qui constitue la muqueuse de la caisse du tympan et de la trompe auditive.

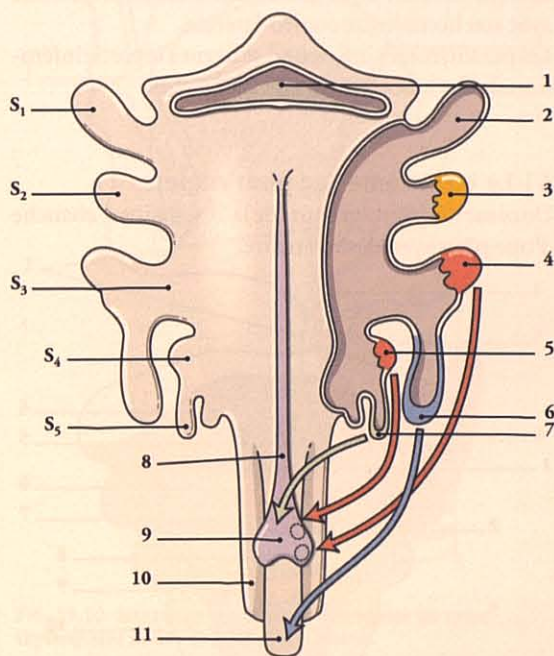


FIG. 19.8. Sacs pharyngiens (S). Vue ventrale schématique montrant l'origine des glandes endocrines (d'après W.J. Hamilton modifié)

1. bouche primitive
2. récessus tubo-tympanique
3. tonsille palatine
4. bourgeon parathyroïde inf.
5. bourgeon parathyroïde sup.
6. bourgeon thymique
7. corps ultimo-branchial
8. canal thyroglosse
9. bourgeon thyroïdien
10. œsophage
11. trachée

6. Ancien. : cartilage de Reichert.

## 2 | Le deuxième sac pharyngien

De ce sac dérive la tonsille palatine et la fosse supratonsillaire.

## 3 | Le troisième sac pharyngien

- Dans sa partie ventrale, au cours de la 4<sup>e</sup> semaine, apparaît l'ébauche du thymus.
- Dans sa partie dorsale, au cours de la 5<sup>e</sup> semaine, apparaît l'ébauche d'une parathyroïde inférieure.
- À la 6<sup>e</sup> semaine, ces ébauches s'isolent de la muqueuse pharyngienne et migrent en direction médio-caudale.

Chaque ébauche thymique atteint le thorax et fusionne avec son homologue contro-latérale.

Les parathyroïdes inférieures se fixent à la partie inféro-dorsale des lobes latéraux de la thyroïde.

## 4 | Le quatrième sac pharyngien

De ce sac dérivent, au cours de la 5<sup>e</sup> semaine, l'ébauche d'une parathyroïde supérieure.

## 5 | Le cinquième sac pharyngien

Au cours de la 5<sup>e</sup> semaine, il donne naissance à une petite invagination, qui est immédiatement colonisée par des cellules épithéliales d'origine discutée. Cet amas cellulaire, ébauche du *corps ultimobranchial*, s'isole du pharynx pour se fixer dans la paroi dorsale de la glande thyroïde. Il donne les endocrinocytes parafolliculaires.

## C | DÉVELOPPEMENT DE LA LANGUE

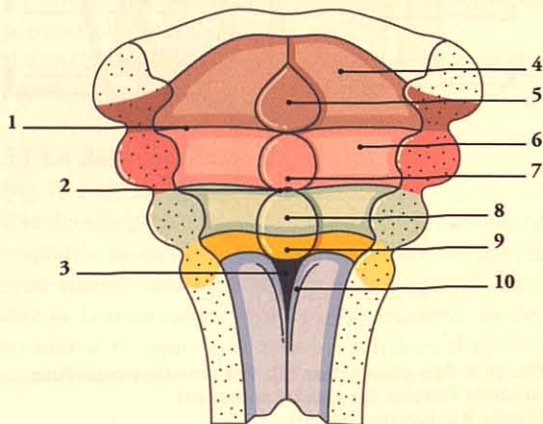
(fig. 19.9)

La langue dérive de la partie ventrale des premier, troisième et quatrième arcs branchiaux et du mésoblaste des somites occipitaux.

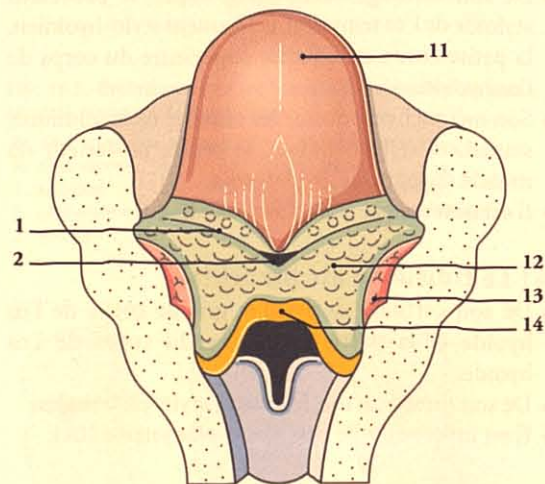
### 1 | Au niveau du premier arc branchial

À la 4<sup>e</sup> semaine, le *bourgeon lingual médian* (tubercule impair) apparaît.

À la 5<sup>e</sup> semaine, les deux bourgeons linguaux distaux se développent en avant du bourgeon lingual médian.



Embryon de 4 semaines



Embryon de 12 semaines

FIG. 19.9. Développement de la langue. Coupe frontale du pharynx (vue dorsale)

1. sillón terminal
2. foramen caecum
3. aditus laryngé
4. tubercule lingual distal
5. bourgeon lingual médian

6. bourgeon lingual proximal
7. copula
8. éminence du 3<sup>e</sup> arc
9. tubercule épiglottique
10. bourgeon aryénoïdien

11. corps de la langue
12. base de la langue
13. tonsille palatine
14. épiglotte primitive

## 2 | Au niveau du deuxième arc branchial

Au cours de la 4<sup>e</sup> semaine, une saillie médiane, la *copula*, et deux saillies, les *tubercules linguaux proximaux* se développent.

Le sillon terminal sépare les structures du premier et deuxième arc.

## 3 | Au niveau des troisième et quatrième arcs

Une *éminence médiane* se développe rapidement et recouvre la *copula*. Elle donne le tiers postérieur de la base de la langue et l'épiglotte.

4 | Des **somites occipitaux** dérivent les muscles de la langue, innervés par le nerf glossopharyngien, excepté le muscle palato-glosse, innervé par la vague.

## D | DÉVELOPPEMENT DES GLANDES SALIVAIRES

Les bourgeons des glandes parotides naissent, au cours de la 6<sup>e</sup> semaine, de la prolifération du revêtement ectoblastique du sillon séparant les proéminences maxillaire et mandibulaire. Ce sillon se tubulise et s'enfonce dans le mésenchyme. Les bourgeons des glandes submandibulaires et sublinguales naissent, au cours de la 7<sup>e</sup> semaine, du revêtement entoblastique du sillon linguo-gingival.

## E | DÉVELOPPEMENT DE LA THYRÔÏDE

Au cours de la 3<sup>e</sup> semaine apparaît, entre le bourgeon lingual médian et la *copula*, le *diverticule thyroïdien*.

Il se développe dans le sens ventro-caudal et présente une ouverture, futur *foramen caecum* prolongé par le *canal thyroïdoglosse* qui se termine par la glande thyroïde.

À la 7<sup>e</sup> semaine, la thyroïde atteint sa position prétrachéale, tandis que le canal thyroïdoglosse régresse.

Elle s'étale latéralement en deux lobes et devient fonctionnelle à la fin du 3<sup>e</sup> mois.

Les endocrinocytes parafolliculaires (cellules c), sécrétteurs de la calcitonine, dérivent du corps ultimo-branchial.

Il peut persister, le long du trajet du canal thyroïdoglosse, entre la base de la langue et le lobe pyramidal, des lobules thyroïdiens vestigiaux ou thyroïdes accessoires et des kystes thyroïdoglosses (fig. 19.10).

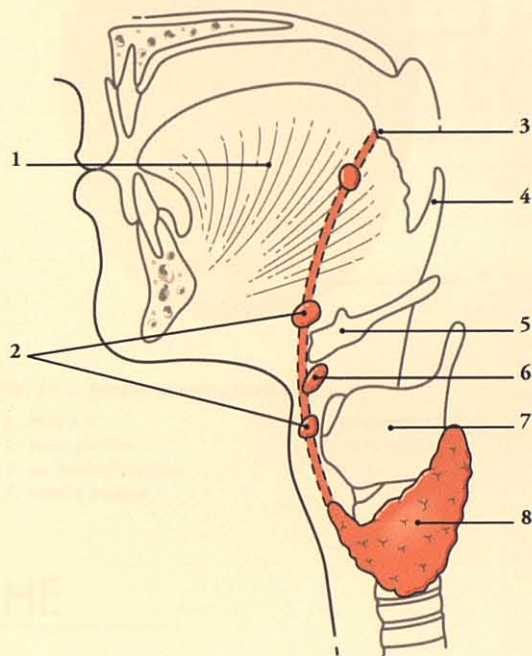


FIG. 19.10. Situations potentielles des kystes du canal thyroïdoglosse et des thyroïdes accessoires

1. langue
2. kystes thyroïdoglosses
3. foramen caecum
4. épiglotte
5. os hyoïde
6. thyroïde accessoire
7. cartilage thyroïdien
8. thyroïde

# 20 Bouche (et organe du goût)

La bouche constitue la portion initiale de l'appareil digestif. Elle est destinée d'une part à la mastication, à la gustation et à l'insalivation des aliments, et d'autre part, à l'articulation des sons.

Lorsqu'elle est fermée, elle se présente alors sous la forme d'une fente, la fente orale, délimitée par les lèvres. Ouverte, elle découvre une cavité irrégulière, la cavité orale<sup>1</sup>. La cavité orale est divisée par les arcades dentaires<sup>2</sup> en deux parties, le vestibule oral et la cavité orale propre. Elle s'ouvre en arrière par l'isthme du gosier. Elle est limitée en haut par le palais, et en bas par la langue (fig. 20.1).

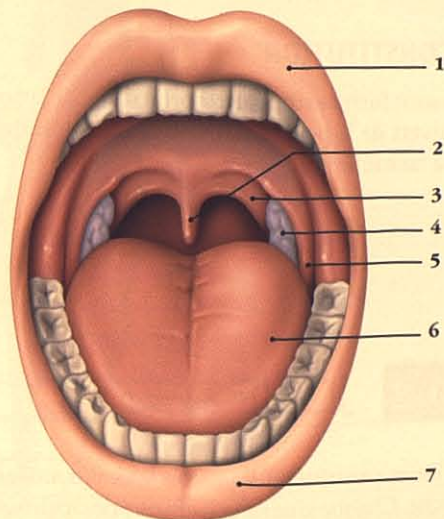


FIG. 20.1. Bouche ouverte. Cavité orale

- |                         |                     |
|-------------------------|---------------------|
| 1. lèvre sup.           | 5. arc palatoglosse |
| 2. uvule palatine       | 6. dos de la langue |
| 3. arc palatopharyngien | 7. lèvre inf.       |
| 4. tonsille palatine    |                     |

La prise de température du corps est contrôlée parfois par la prise de la température orale qui est voisine de 36,6°.

## 20.1 LÈVRES DE LA BOUCHE

Les lèvres sont des replis mobiles musculo-membraneux limitant la fente orale. Elles sont unies à leur extrémité par les commissures labiales (fig. 20.2).

### A | FACE EXTERNE

La lèvre supérieure est séparée de la joue par le sillon naso-labial. Elle présente un sillon médian vertical, le philtrum, limité, en bas, par le tubercule de la lèvre supérieure.

La lèvre inférieure est séparée du menton par le sillon mento-labial. Chaque lèvre présente une ligne de transition cutanéomuqueuse propre à l'homme, le limbus labial. Elle est rose sur les peaux claires, et habituellement brunâtre sur les peaux noires.

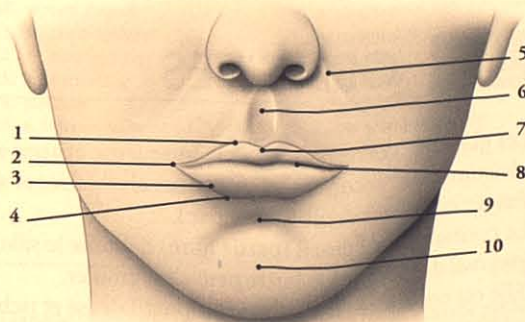


FIG. 20.2. Bouche fermée

- |                       |                        |
|-----------------------|------------------------|
| 1. lèvre sup.         | 6. philtrum            |
| 2. commissure labiale | 7. tubercule labial    |
| 3. limbus labial      | 8. fente orale         |
| 4. lèvre inf.         | 9. sillon mento-labial |
| 5. sillon naso-labial | 10. menton             |

1. Syn. : cavité buccale.

2. Voir fascicule tête osseuse.



**B | FACE INTERNE**

La face interne de chaque lèvre répond au vestibule. Elle est unie à la gencive correspondante par un repli muqueux médian, le *frein labial*.

**C | CONSTITUTION**

Elles sont formées du muscle orbiculaire de la bouche recouvert de la peau et d'une muqueuse glandulaire, sur sa face interne.

**D | VASCULARISATION – INNERVATION**

**1 | Les artères labiales supérieures et inférieures** sont des branches de l'artère faciale.

**2 | Les veines labiales** se drainent dans la veine faciale.

**3 | Les lymphatiques labiaux** rejoignent les nœuds lymphatiques mandibulaires et submentaux.

**4 | Les nerfs moteurs** émanent du nerf facial, et les nerfs sensitifs, du nerf trijumeau.

**20.2 JOUE** (fig. 20.3)

Les joues constituent les parois latérales molles de la bouche. Chaque joue est constituée principalement par le muscle buccinateur recouvert du fascia bucco-pharyngien.

- Sur ce fascia repose le *corps adipeux de la joue*<sup>3</sup>, les vaisseaux et nerfs faciaux. Le conduit parotidien traverse le corps adipeux.

Chez le nourrisson, le corps adipeux de la joue est particulièrement développé et parfois dénommé « graisse de suçon ».

- Dans sa couche sous-cutanée, se situent les muscles élévateur de l'angle de la bouche, élévateur de la lèvre supérieure, petit et grand zygomatiques, risorius, platysma et abaisseur de l'angle de la bouche.
- Sa face interne est recouverte de la muqueuse buccale.

3. Ancien. : boule graisseuse de Bichat.

**20.3 GENCIVES**

Les gencives correspondent à la muqueuse épaisse et résistante qui recouvre les processus alvéolaires et se fixe au collet des dents (partie fixe).

Le contact avec l'émail (partie libre) délimite le *sillon gingival* dans lequel le tartre peut s'accumuler.

Elle est constituée d'un tissu conjonctif dense et riche en fibres multidirectionnelles. Le chorion, adhérent au

périoste, est en continuité avec le périodonte d'insertion des dents. Son épithélium pavimenteux stratifié se continue avec les muqueuses labiales.

Les gencives, partie du périodonte, assurent la protection et le maintien des dents (voir chapitre 6).

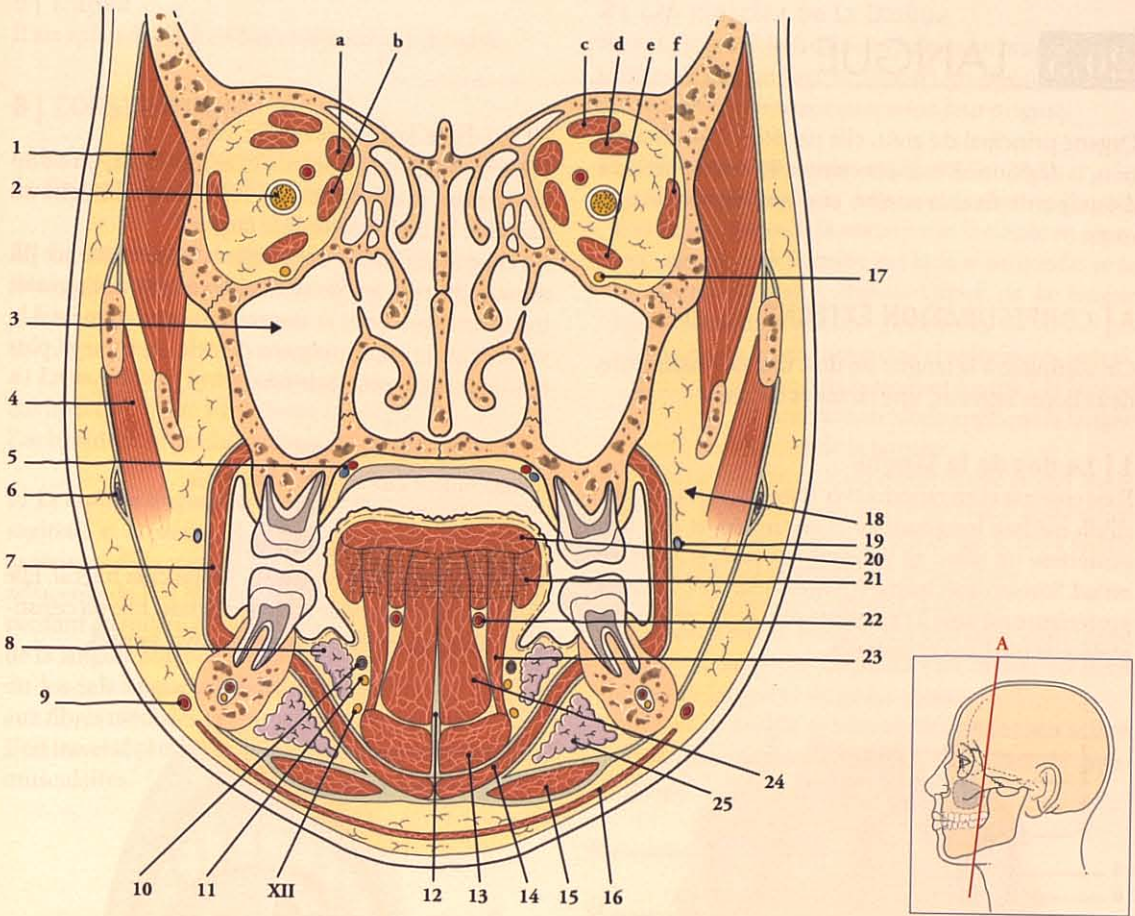


FIG. 20.3. Coupe coronale de la tête

- |                                     |                                  |                             |                            |
|-------------------------------------|----------------------------------|-----------------------------|----------------------------|
| a. m. oblique sup.                  | 2. n. optique                    | 10. conduit submandibulaire | 18. corps adipeux buccal   |
| b. m. droit médial                  | 3. sinus maxillaire              | 11. n. lingual              | 19. v. faciale             |
| c. m. élévateur de la paupière sup. | 4. m. masséter                   | 12. septum lingual          | 20. m. longitudinal sup.   |
| d. m. droit sup.                    | 5. rr. de l'a. et du n. palatins | 13. m. génio-hyoïdien       | 21. m. styloglosse         |
| e. m. droit inf.                    | 6. conduit parotidien            | 14. m. mylo-hyoïdien        | 22. a. linguale            |
| f. m. droit latéral                 | 7. m. buccinateur                | 15. m. digastrique          | 23. m. hyoglosse           |
| 1. m. temporal                      | 8. glande sublinguale            | 16. platysma                | 24. m. génioglosse         |
|                                     | 9. a. faciale                    | 17. n. infra-orbitaire      | 25. glande submandibulaire |

## 20.4 VESTIBULE ORAL

Le vestibule oral est un espace curviligne virtuel tapissé par la muqueuse buccale et comprenant deux gouttières vestibulaires, supérieure et inférieure.

Chaque gouttière présente un repli muqueux médian, le *frein de la lèvre*. Le vestibule communique avec la cavité propre de la bouche par les espaces interdentaires, et par un large *espace rétro-molaire*.

Dans le vestibule se déverse la salive de la glande parotidienne et des glandes labiales; la *papille du conduit parotidien* étant située en regard de la 2<sup>e</sup> molaire supérieure.

La rougeur de la papille du conduit parotidien est un signe essentiel des parotidites ourliennes en phase d'incubation.

## 20.5 LANGUE

Organe principal du goût, elle participe à la mastication, la déglutition et la phonation. Elle est constituée d'une partie fixe, *la racine*, et d'une partie libre, *le corps*.

### A | CONFIGURATION EXTERNE (fig. 20.4)

On distingue à la langue un dos, une face inférieure, deux bords latéraux, une racine et un apex.

#### 1 | Le dos de la langue

Il est convexe et en rapport avec le palais. Il présente un sillon médian longitudinal et au niveau de son tiers postérieur un sillon en V ouvert en avant, le *sillon terminal*. Son sommet forme le *foramen caecum*. Sa partie postérieure est unie à l'épiglotte par les *plis glosso-épiglottiques* médiaux et latéraux.

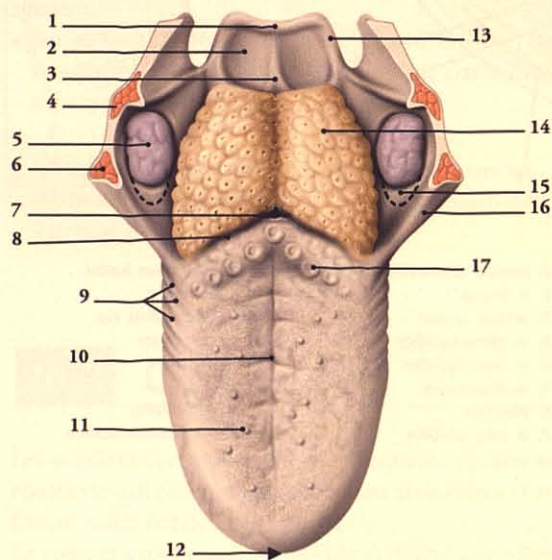


FIG. 20.4. Dos de la langue

- |                                   |   |
|-----------------------------------|---|
| 1. épiglotte                      | 10. sillon médian                         |
| 2. vallécule épiglottique         | 11. corps et papilles filiformes          |
| 3. pli glosso-épiglottique médian | 12. apex                                  |
| 4. m. palato-pharyngien           | 13. pli glosso-épiglottique latéral       |
| 5. tonsille palatine              | 14. racine (jaune) et tonsilles linguales |
| 6. m. palato-glosse               | 15. pli triangulaire                      |
| 7. foramen caecum                 | 16. arc palato-glosse                     |
| 8. sillon terminal                | 17. papilles circumvallées                |
| 9. bord et papilles foliées       |   |

#### 2 | La face inférieure (fig. 20.5)

Elle présente sur la ligne médiane, en avant, un sillon inconstant, et en arrière, un repli muqueux relié au plancher buccal, *le frein de la langue*.

De chaque côté de ce frein saille la large éminence du muscle *génio-glosse*. Sur celle-ci, les veines *sublinguales* transparaissent sous la muqueuse. Latéralement à la veine existe un repli muqueux dentelé, *le pli frangé*, plus marqué chez le nouveau-né.

#### 3 | Les bords latéraux

Ils répondent aux arcades dentaires.

#### 4 | La racine de la langue

Large et épaisse, elle repose sur le plancher buccal. Elle est fixée sur l'os hyoïde et la mandibule. Elle est constituée des muscles *génio-glosses* et *hyo-glosses*.

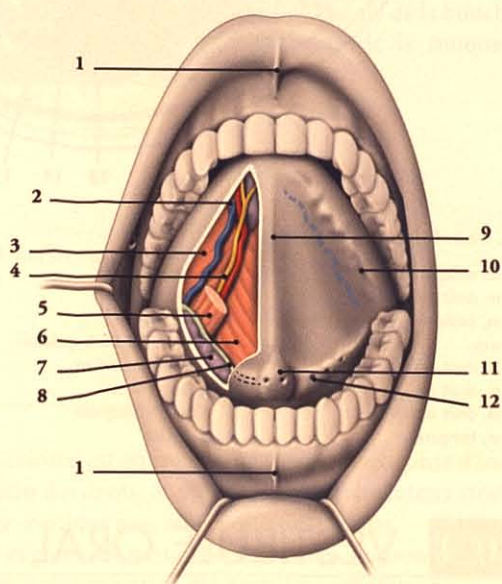


FIG. 20.5. Langue (vue inférieure avec résection partielle de la muqueuse)

- |   |                            |
|---|----------------------------|
| 1. freins labiaux sup. et inf.              | 7. glande sublinguale      |
| 2. glande linguale ant.                     | 8. conduit submandibulaire |
| 3. m. hyoglosse                             | 9. frein de la langue      |
| 4. a. et v. linguales profondes, n. lingual | 10. pli frangé             |
| 5. m. longitudinal inf.                     | 11. caroncule sublinguale  |
| 6. m. génio-glosse                          | 12. pli sublingual         |

## 5 | L'apex

Il est aplati de haut en bas et répond aux incisives.

## B | CONSTITUTION

La langue est constituée d'un squelette ostéo-fibreux, de dix-sept muscles et d'une muqueuse.

### 1 | Le squelette ostéo-fibreux (fig. 20.6)

Il comprend : l'os hyoïde, la membrane hyo-glossienne et le septum lingual.

**a) La membrane hyo-glossienne** est une lame de 1 cm environ qui se fixe sur le bord supérieur du corps de l'os hyoïde et se perd dans l'épaisseur de la langue.

**b) Le septum lingual** est une lame fibreuse falciforme, sagittale et médiane. Il se fixe par sa base sur la face antérieure de la membrane hyo-glossienne et la partie adjacente de l'os hyoïde. Il se termine en avant en se perdant au milieu des faisceaux musculaires de l'apex de la langue. Son bord supérieur, convexe, est proche du dos de la langue; son bord inférieur, concave, répond aux fibres médiales des muscles génio-glosses.

Il est traversé çà et là par l'entrecroisement des faisceaux musculaires.

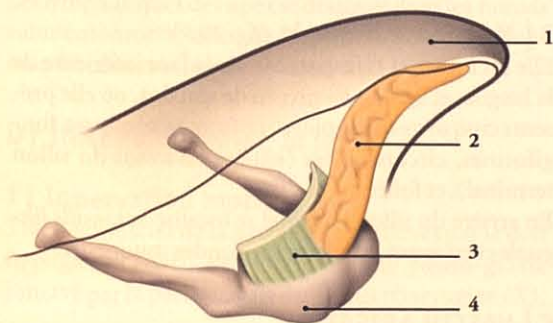


FIG. 20.6. Septum lingual (schématique)

1. langue
2. septum lingual
3. membrane hyo-glossienne
4. os hyoïde

## 2 | Les muscles de la langue

Ils comprennent huit muscles pairs et un muscle impair (le muscle longitudinal supérieur), groupés en muscles extrinsèques et intrinsèques selon leur origine.

### a) Les muscles extrinsèques (fig. 20.7 et 20.8)

- **Le muscle génio-glosse.** Adjacent au septum lingual, il naît sur l'épine de la mandibule. Il s'étale en éventail sagittal et se termine sur la face profonde de la muqueuse linguale, depuis l'apex de la langue jusqu'à la membrane hyo-glossienne.

– **Action :** ses fibres moyennes et inférieures entraînent la protrusion de la langue (il « tire » la langue en avant). Sa contraction totale applique la langue contre le plancher de la bouche.

- **Le muscle hyo-glosse.** Il est quadrilatère et naît sur le corps et la grande corne de l'os hyoïde. Il se dirige en haut et en avant pour se terminer sur le bord latéral de la langue en se mêlant au stylo-glosse.

– **Action :** il abaisse et rétracte la langue.

- **Le muscle chondro-glosse.** C'est une lame musculaire tendue de la petite corne de l'os hyoïde au bord latéral de langue et du génio-glosse.

– **Action :** il abaisse et rétracte la langue; son action est complémentaire de celle du muscle hyo-glosse.

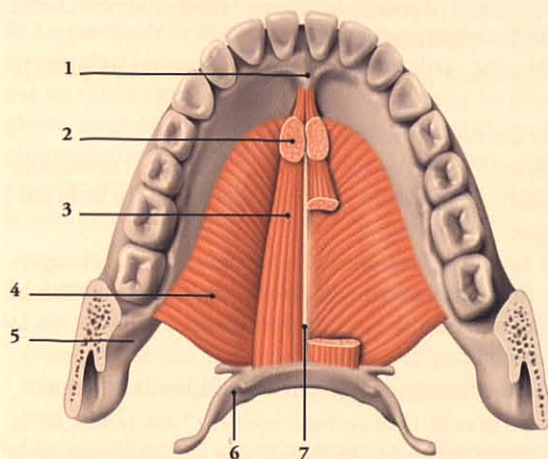


FIG. 20.7. Muscles du plancher de la bouche (vue supérieure)

1. épine mentonnière
2. m. génio-glosse
3. m. génio-hyoïdien
4. m. mylo-hyoïdien
5. mandibule
6. os hyoïde
7. raphé médian

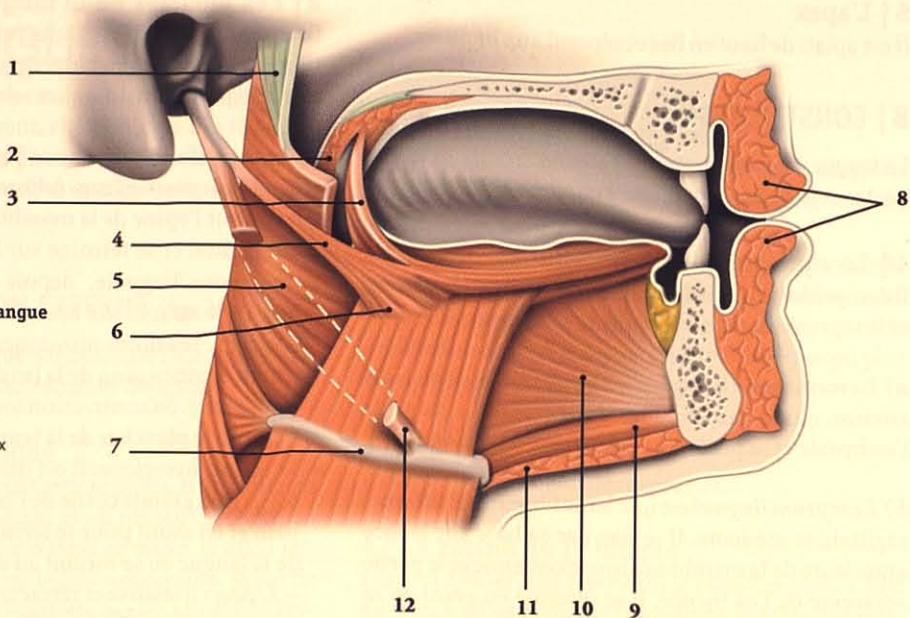


FIG. 20.8. Muscles de la langue

1. fascia pharyngo-basilaire
2. m. palato-pharyngien
3. m. palato-glosse
4. m. stylo-glosse
5. m. constricteur du pharynx
6. m. hyoglosse
7. os hyoïde
8. m. orbiculaire
9. m. génio-hyoïdien
10. m. génio-glosse
11. m. mylo-hyoïdien
12. mm. stylo-hyoïdien

- *Le muscle stylo-glosse.* Long et grêle, il naît sur la partie antéro-latérale du processus styloïde de l'os temporal et la partie adjacente du ligament stylo-mandibulaire. Il se termine dans le bord latéral de la langue jusqu'à l'apex.  
– *Action :* il porte la langue en haut et en arrière contre le voile du palais.
- *Le muscle palato-glosse* (voir les muscles du palais).

#### b) Les muscles intrinsèques

Ils sont situés dans la langue et constituent sa majeure partie. Leur action modifie l'aspect pointu de la langue.

- *Le muscle longitudinal supérieur*<sup>4</sup>, médian et superficiel, est tendu du pli glosso-épiglottique médian et des petites cornes de l'os hyoïde, à l'apex de la langue.  
Il est élévateur et rétracteur de l'apex de la langue.
- *Le muscle longitudinal inférieur*<sup>5</sup> est tendu de la petite corne de l'os hyoïde à la face profonde de la muqueuse de l'apex. Il est situé entre les muscles génio-glosse et hyo-glosse.  
Il est abaisseur et rétracteur de la langue.

- *Le muscle transverse* de la langue est tendu du septum lingual à la muqueuse des bords de la langue.  
Il rétrécit et allonge la langue.
- *Le muscle vertical de la langue* est constitué de faisceaux disséminés verticaux.  
Il aplatit la langue.

### 3 | Muqueuse linguale (fig. 20.9)

Elle est mince et transparente sur la face inférieure de la langue, et épaisse au niveau de son dos, où elle présente cinq sortes de papilles : filiformes, coniques, fungiformes, circumvallées (situées en avant du sillon terminal), et foliées.

En arrière du sillon terminal se localise la *tonsille linguale* et en avant du sillon, les glandes muqueuses.

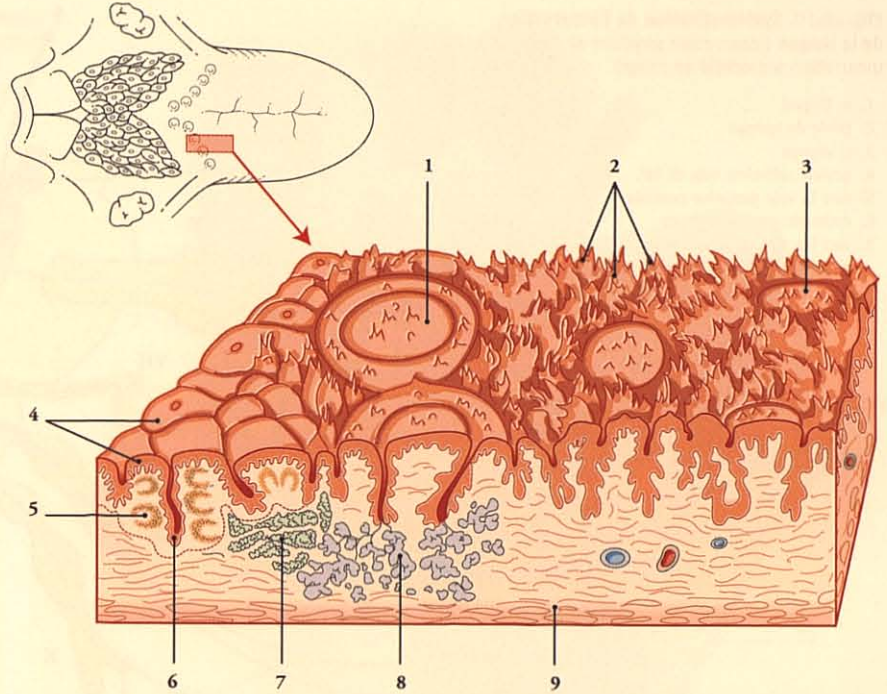
## C | VASCULARISATION

### 1 | Les artères

Elles proviennent principalement de l'artère linguale, accessoirement des artères palatine ascendante et pharyngienne inférieure.

4. Ancien. : m. lingual sup.

5. Ancien. : m. lingual inf.



**FIG. 20.9. Muqueuse de la langue**

1. papilles circumvallées
2. papilles filiformes
3. papilles fungiformes
4. tonsille palatine
5. follicule lymphatique
6. conduit glandulaire
7. glandes muqueuses
8. glandes linguales sup.
9. mm. de la langue

## 2 | Les veines

Elles se drainent dans la veine linguale profonde qui rejoint la veine sublinguale.

## 3 | Les lymphatiques

Les lymphatiques de l'apex se drainent dans les nœuds submentonniers ; ceux du corps dans les nœuds submandibulaires et jugulaires internes.

## D | INNERVATION (fig. 20.10)

### 1 | Innervation motrice

Tous les muscles de la langue sont innervés par le nerf hypoglosse (XII), excepté le muscle palato-glosse innervé par la partie vagale du plexus pharyngien (X).

### 2 | Innervation sensitive

**a) La partie de la langue située en avant du sillon terminal** est innervée par le nerf lingual. Les neurofibres

du nerf lingual sont en connexion, dans le noyau trigéminal, avec les noyaux salivaires supérieur et inférieur, le thalamus et les centres corticaux.

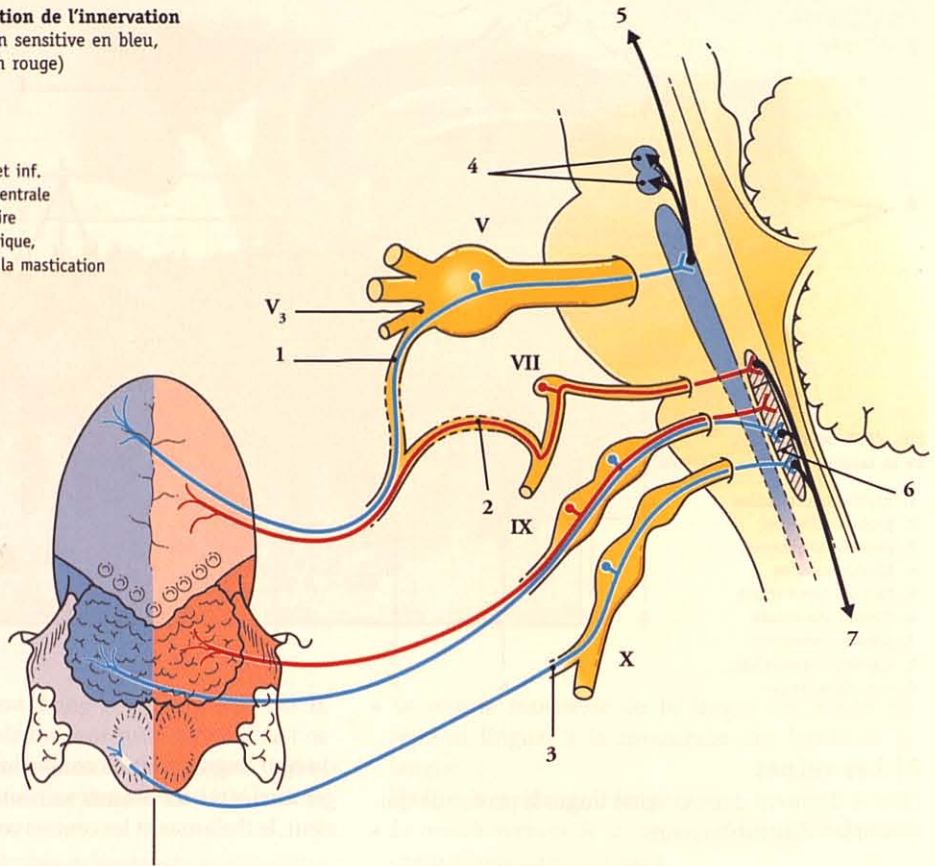
**b) La partie de la langue située en arrière du sillon terminal** est innervée par le nerf glosso-pharyngien et par les rameaux laryngés du nerf vague, pour les plis glosso-épiglottiques. Les neurofibres des nerfs glosso-pharyngien et vague sont en connexion, dans le noyau solitaire, avec les neurofibres motrices des muscles de la mimique, de la déglutition et de la mastication.

### 3 | Innervation sensorielle (gustative)

- La région linguale située en avant du sillon terminal a une sensibilité sensorielle véhiculée successivement par le nerf lingual, la corde du tympan et le nerf facial.
- La région linguale située en arrière du sillon a une sensibilité sensorielle transmise par le nerf glosso-pharyngien.

**FIG. 20.10. Systématisation de l'innervation de la langue** (innervation sensitive en bleu, innervation sensorielle en rouge)

1. n. lingual
2. corde du tympan
3. r. laryngé
4. noyaux salivaires sup. et inf.
5. vers la voie gustative centrale
6. noyau du tractus solitaire
7. vers les mm. de la mimique, de la déglutition et de la mastication



## 20.6 PALAIS

Paroi supérieure de la cavité propre de la bouche, le palais est constitué du *palais dur*, osseux, prolongé en arrière par le *palais mou*, fibro-musculaire, qui se termine par l'*uvule palatine*<sup>6</sup> (fig. 20.11).

### A | PALAIS DUR

Situé à hauteur de l'axis, il sépare les cavités orales et nasales. Il est circonscrit en avant et latéralement par l'arcade dentaire supérieure et présente une concavité inférieure.

Il est constitué du processus palatin du maxillaire et de la lame horizontale du palatin, recouverts sur sa face supérieure par la muqueuse nasale, et sur sa face inférieure, par la muqueuse buccale.

Sa face inférieure présente une saillie longitudinale médiane, le *raphé du palais*.

De la partie antérieure du raphé se détachent de chaque côté des crêtes, les *plis palatins transverses*. Le raphé et les plis palatins contribuent au maintien des aliments pendant la mastication.

### B | PALAIS MOU (OU VOILE DU PALAIS)

Il sépare l'oro-pharynx du naso-pharynx. Il participe à la déglutition et à la modulation des sons. Il est constitué d'une muqueuse, de l'aponévrose palatine et de muscles.

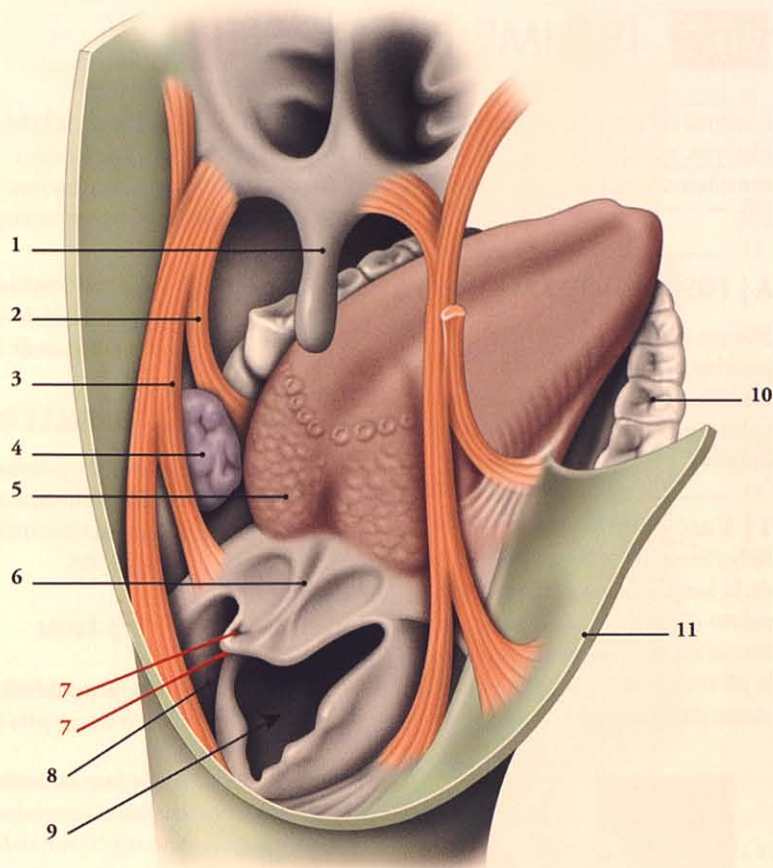
#### 1 | La muqueuse

Elle est pourvue d'un épithélium squameux stratifié, de follicules lymphoïdes, des glandes palatines et de bourgeons du goût, en arrière.

6. Ancien. : lulette.

**FIG. 20.11. Vue postéro-latérale du pharynx (d'après Perlemuter)**

1. uvule palatine
2. m. palato-glosse
3. m. palato-pharyngien
4. tonsille palatine gauche
5. base de la langue
6. pli glosso-épiglottique médian
7. épiglotte tirée
8. récessus piriforme
9. aditus laryngé
10. mandibule
11. m. constricteur moyen



## 2 | L'aponévrose palatine

C'est une lame fibreuse, résistante, fixée sur le bord postérieur du palais dur et le hamulus ptérygoïdien. Elle donne insertion aux muscles du palais,

## 3 | Les muscles (voir p. 296)

## C | VASCULARISATION – INNERVATION

### 1 | Les artères

Elles proviennent essentiellement de l'artère grande palatine et accessoirement des artères petite palatine et sphéno-palatine.

### 2 | Les veines

Elles sont homologues des artères.

### 3 | Les lymphatiques

Les lymphatiques du palais dur se drainent dans les nœuds submandibulaires et ceux du palais mou, dans les nœuds rétropharyngiens.

### 4 | Les nerfs

L'innervation sensitive est assurée par les nerfs naso-palatin, grand et petits palatins (V).



## 20.7 ISTHME DU GOSIER

L'isthme du gosier, ouverture entre la cavité orale et le pharynx, est limité par le palais mou, en haut, la fosse tonsillaire, latéralement, et la racine de la langue, en bas.

### A | FOSSE TONSILLAIRE<sup>7</sup> (fig. 20.12)

Elle est presque entièrement occupée par la tonsille palatine. Sa partie supérieure libre forme la fosse supra-tonsillaire. La fosse tonsillaire est limitée par les arcs palato-glosse et palato-pharyngien, et le pli semi-lunaire.

### 1 | L'arc palato-glosse<sup>8</sup>

Relief antérieur, il est tendu du voile du palais à la racine de la langue. Il est constitué par le trajet du muscle palato-glosse.

De cet arc se détache chez le fœtus un repli muqueux, le *pli triangulaire*, qui recouvre la partie antéro-inférieure de la tonsille.

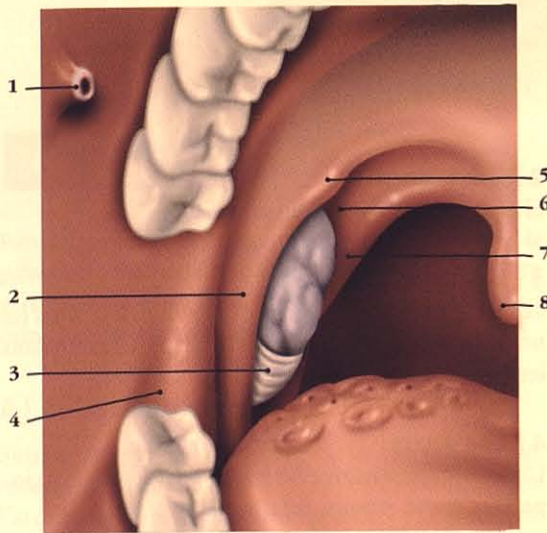


FIG. 20.12. Tonsille palatine

1. papille parotidienne
2. arc. palato-glosse
3. pli triangulaire
4. trigone rétro-molaire
5. pli semi-lunaire
6. fosse supra-tonsillaire
7. arc. palato-pharyngien
8. luette

### 2 | L'arc palato-pharyngien<sup>9</sup>

Relief postérieur, il est tendu du voile du palais à la paroi du pharynx. Il est constitué par le trajet du muscle palato-pharyngien.

### 3 | Le pli semi-lunaire

Il unit, en haut, les arcs palato-glosse et palato-pharyngien au-dessus de la fosse supra-tonsillaire.

### B | TONSILLE PALATINE<sup>10</sup> (fig. 20.13)

La tonsille palatine est un amas de tissu lymphoïde ovoïde, adhérent à la fosse tonsillaire.

Elle grossit durant les six premières années puis involue à la puberté.

### 1 | Les faces

a) *Sa face médiale* présente de nombreux replis séparés par les cryptes tonsillaires.

b) *Sa face latérale* qui repose sur le fascia pharyngobasilaire, répond successivement au muscle constricteur supérieur, au fascia bucco-pharyngien et à l'espace latéro-pharyngien.

### 2 | Les vaisseaux

a) *Les artères tonsillaires* sont nombreuses et naissent des artères faciale, pharyngienne ascendante, palatine ascendante, palatine descendante et dorsale de la langue.

D'où l'importance des hémorragies qui peuvent accompagner une tonsillectomie.

b) *Ses veines* se rendent aux plexus pharyngiens et ptérygoïdiens.

c) *Ses lymphatiques* aboutissent aux nœuds cervicaux profonds (jugulo-digastriques).

7. Ancien. : fosse amygdalienne.

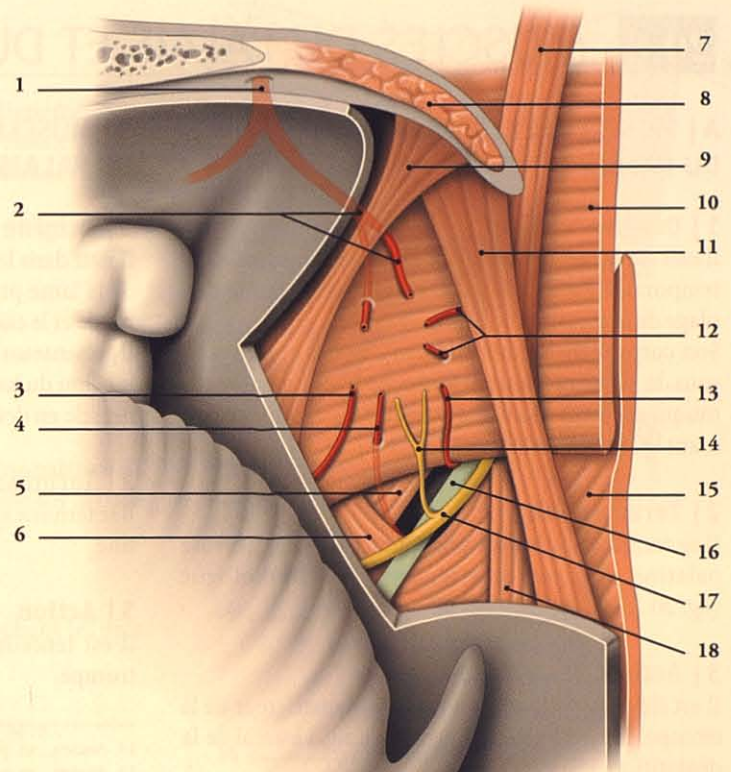
8. Ancien. : pilier antérieur du voile du palais.

9. Ancien. : pilier postérieur du voile du palais.

10. Ancien. : amygdale.

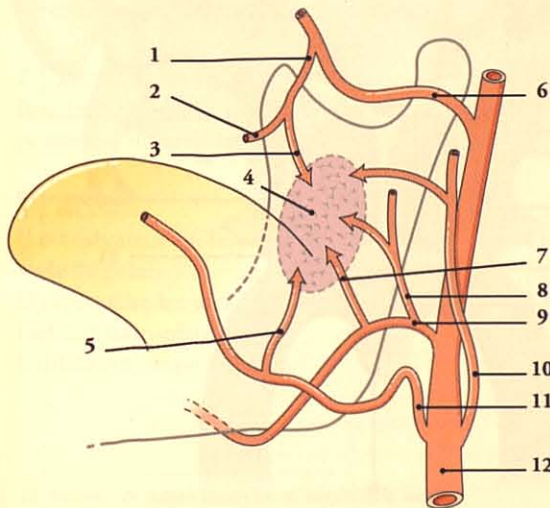
**FIG. 20.13. Loge de la tonsille palatine (vue interne)**

1. a. palatine descendante
2. a. petite palatine et ses branches tonsillaires
3. branche de l'a. dorsale de la langue
4. branche tonsillaire de l'a. faciale
5. m. stylo-glosse
6. m. hyo-glosse
7. m. salpingo-pharyngien
8. palais mou
9. m. palato-glosse
10. m. constricteur sup. du pharynx
11. m. palato-pharyngien
12. branches de l'a. pharyngienne ascendante
13. a. palatine ascendante
14. r. tonsillaire du IX
15. m. constricteur moyen du pharynx
16. lig. stylo-hyoïdien
17. n. glosso-pharyngien
18. m. stylo-pharyngien



### 3 | L'innervation

Ses nerfs proviennent essentiellement du glosso-pharyngien (IX) et du ganglion ptérygo-palatin (fig. 20.14).



**FIG. 20.14. Artères de la tonsille palatine (vue médiale schématique)**

1. a. palatine descendante
2. a. petite palatine
3. a. grande palatine
4. projection de la tonsille palatine
5. branche tonsillaire de l'a. linguale
6. a. maxillaire
7. branche tonsillaire de l'a. faciale
8. a. palatine ascendante
9. a. faciale
10. a. pharyngienne ascendante
11. a. linguale
12. a. carotide ext.

## 20.8 MUSCLES DU PALAIS ET DU GOSIER

### A | MUSCLE ÉLEVATEUR DU VOILE DU PALAIS<sup>11</sup>

#### 1 | Origine – Trajet

Il naît sur la face inférieure de la partie pétreuse de l'os temporal, en avant du canal carotidien, et sur le cartilage de la trompe auditive.

Son corps se dirige médialement, en bas et en avant, sous la face inférieure de trompe. Elle soulève la muqueuse de l'ostium pharyngien de la trompe en formant le *torus de l'élevateur*.

#### 2 | Terminaison

Il se termine sur la face postérieure de l'aponévrose palatine et s'entrecroise avec son homologue (*fig. 20.15*).

#### 3 | Action

Il est élévateur du voile du palais et constricteur de la trompe. Il isole ainsi, au cours du temps buccal de la déglutition, le nasopharynx (*fig. 20.16*).

### B | MUSCLE TENSEUR DU VOILE DU PALAIS<sup>12</sup>

#### 1 | Origine – Trajet

Il naît dans la fosse scaphoïde, sur la partie adjacente de la lame ptérygoïdienne médiale, l'épine du sphénoïde et le cartilage de la trompe auditive.

Il présente un tendon intermédiaire qui se réfléchit dans le sillon du hamulus ptérygoïdien. Ce tendon divise le muscle en deux segments, vertical et horizontal.

#### 2 | Terminaison

Il se termine sur la face antérieure de l'aponévrose palatine.

#### 3 | Action

Il est tenseur du voile du palais et dilatateur de la trompe.

11. Ancien : m. péristaphylin int.

12. Ancien : m. péristaphylin ext.

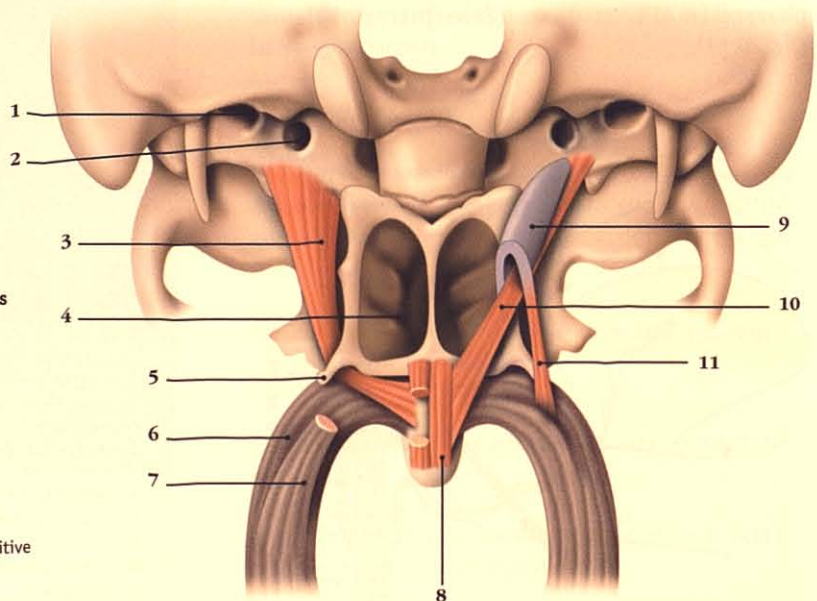


FIG. 20.15. Muscles du voile du palais (vue postéro-inférieure)

1. foramen jugulaire
2. canal carotidien
3. m. tenseur du voile du palais
4. choanes
5. hamulus ptérygoïdien
6. m. palato-glosse
7. m. palato-pharyngien
8. m. uvulaire
9. lames cartilagineuses de la trompe auditive
10. m. élévateur du voile du palais
11. m. salpingo-pharyngien

## C | MUSCLE UVULAIRE<sup>13</sup>

### 1 | Origine – Terminaison

Cylindrique et mince, il est contigu sur la ligne médiane avec son homonyme. Il naît de l'épine nasale postérieure et de l'aponévrose palatine. Il se termine dans le stroma de l'uvule palatine.

### 2 | Action

Il élève l'uvule palatine.

## D | MUSCLE PALATO-GLOSSE<sup>14</sup>

### 1 | Origine – Terminaison

Il naît de la face inférieure de l'aponévrose palatine. Il détermine l'arc palato-glosse et se termine sur la base et le bord de la langue.

### 2 | Action

Il rétrécit l'isthme du gosier en rapprochant les arcs palato-glosses.

## E | MUSCLE PALATO-PHARYNGIEN<sup>15</sup>

### 1 | Origine – Trajet

Il naît sur la face postérieure de l'aponévrose palatine, sur le hamulus ptérygoïdien et le cartilage de la trompe auditive. Il forme deux faisceaux, médial et latéral, séparés par le muscle élévateur du voile du palais. Il détermine l'arc palato-pharyngien.

### 2 | Terminaison

Il se termine sur la paroi du pharynx et sur le bord postérieur du cartilage thyroïde.

### 3 | Action

Il est élévateur du larynx et du pharynx. Il abaisse le voile du palais.

Il rapproche les arcs palato-pharyngiens et rétrécit l'isthme naso-pharyngien.

Il dilate la trompe auditive.

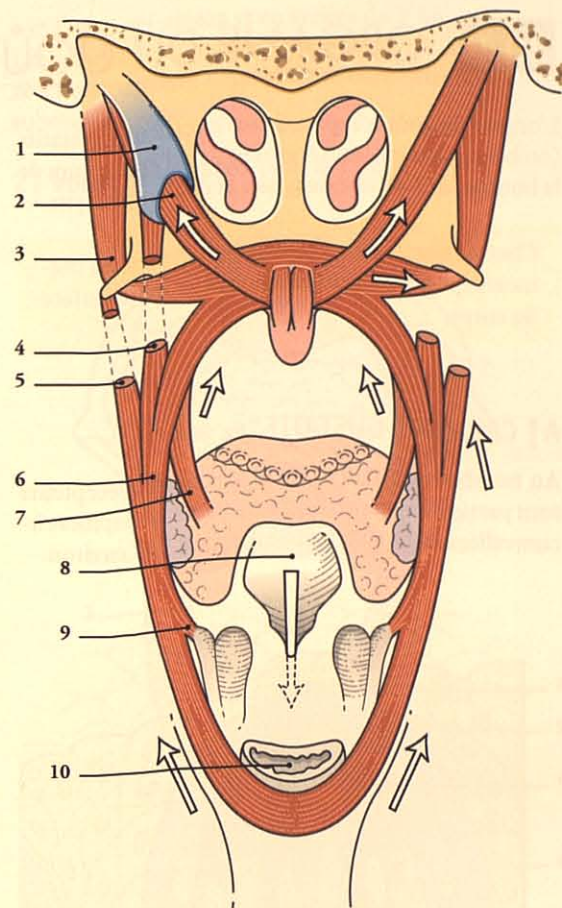


FIG. 20.16. Fonction des muscles du palais et du gosier

1. cartilage de la trompe auditive
2. m. élévateur du voile du palais
3. m. tenseur du voile du palais
4. faisceau tubaire
5. faisceau ptérygoïdien
6. m. palato-pharyngien
7. m. palato-glosse
8. épiglotte
9. faisceau thyroïdien
10. œsophage

## F | INNERVATION

À l'exception du muscle tenseur du voile du palais, innervé par le *nerf mandibulaire* (V), tous les muscles du palais sont innervés par le *nerf vague* (X). Il s'agit de neurofibres de la partie crâniale du nerf accessoire qui empruntent le trajet du nerf vague pour rejoindre le plexus pharyngien.

13. Ancien. : m. palato-staphylin, m. azygos de la luette.

14. Ancien. : m. glosso-staphylin.

15. Ancien. : m. staphylo-pharyngien, pharyngo-staphylin.

## 20.9 ORGANE DU GOÛT

L'organe du goût comprend tous les calicules gustatifs (ou bourgeons gustatifs) répartis dans l'épithélium de la bouche, de l'isthme du gosier et de l'oropharynx.

Chez de nombreux vertébrés aquatiques, les chémorécepteurs gustatifs sont répartis sur la surface du corps.

### A | CALICULE GUSTATIF (fig. 20.17)

Au nombre de 2 000 environ, ces chémorécepteurs sont particulièrement concentrés dans les papilles circumvallées où ils sont au nombre de 1 000 environ.

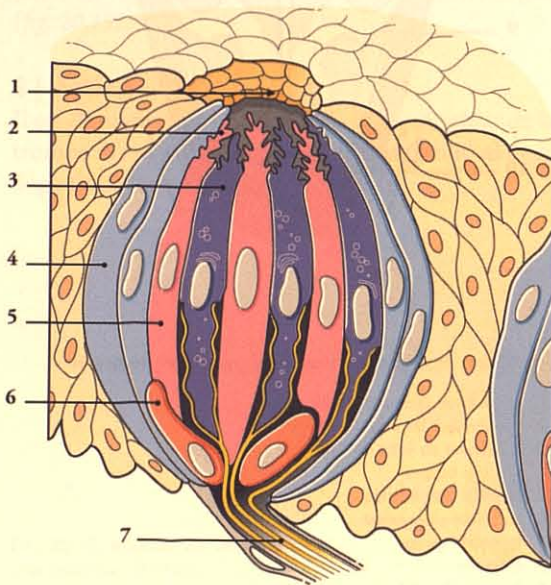


FIG. 20.17. Reconstitution d'un calicule gustatif (d'après R. Warwick et P. Williams)

1. pore gustatif
2. microvillosités
3. cellule gustative sombre (violet)
4. cellule de soutien (bleu ciel)
5. cellule gustative claire (rose)
6. cellule basale (marron)
7. fibres nerveuses

### 1 | Forme et dimension

Ovoïde ou sphéroïde, chaque calicule gustatif mesure environ 80  $\mu$  de hauteur et 40  $\mu$  de diamètre. Il repose sur la lamina propria de l'épithélium et s'ouvre à la surface de l'épithélium par un pore gustatif de 4  $\mu$  de diamètre environ. Près du pore, il renferme une substance amorphe et dense.

### 2 | Structure

Il est composé de cellules gustatives, de soutien et basales, et d'un plexus nerveux subcaliculaire.

*a) Les cellules gustatives* occupent le centre du calicule sur toute sa hauteur. Fusiformes, leurs extrémités supérieures présentent une microvillosité de 3 à 5  $\mu$  de long qui ne dépasse jamais le pore gustatif, et baigne dans la substance amorphe. Leur surface est en rapport intime avec les filets nerveux. La richesse en organelles confère à ces cellules leur caractère sombre. Le renouvellement des cellules gustatives est rapide, 24 à 36 heures.

*b) Les cellules de soutien* occupent la périphérie du calicule. Fusiformes et arciformes, elles possèdent un noyau ovoïde clair et peu d'organelles; d'où leur aspect clair. Elles représenteraient des cellules sensorielles en voie d'involution.

*c) Les cellules basales*, situées dans le fond du calicule, sont plates et appartiennent au chorion.

*d) Le plexus nerveux subcaliculaire* est constitué de fibres non myélinisées qui s'insinuent entre les cellules basales pour atteindre les faces des cellules gustatives.

### B | ANATOMIE FONCTIONNELLE

Le sens du goût est très étroitement associé à l'olfaction (voir chapitre 28).

### 1 | Topographie des saveurs

Les calicules gustatifs peuvent identifier quatre types de saveurs primaires, le sucré, le salé, l'acide et l'amer (fig. 20.18). Les saveurs secondaires résultent de la combinaison harmonieuse de ces saveurs primaires.

Certaines zones de la langue ont une perception d'une saveur spécifique. Ainsi, est mieux perçu :

- *le sucré*, au niveau de l'apex;
- *le salé*, au niveau de l'apex et de l'extrémité antérieure des bords latéraux;
- *l'acide*, sur les bords latéraux;

- et *l'amer*, au niveau et en arrière du V lingual.
- Les cellules gustatives ont une spécificité faible. Leur réaction gustative dépend de la concentration de la substance à tester.

## 2 | Voies gustatives (voir le Tome V)

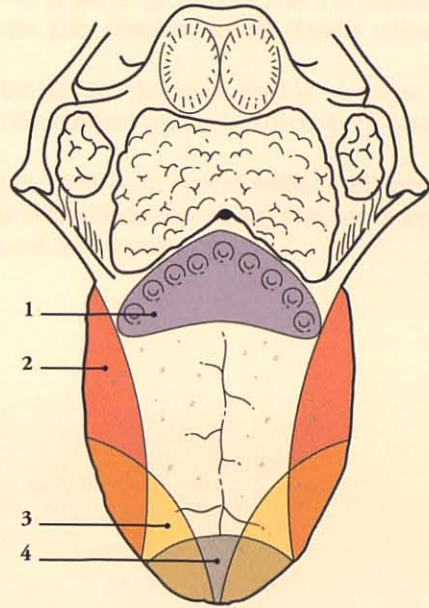


FIG. 20.18. Topographie de la sensibilité gustative

1. sensibilité amère
2. sensibilité acide
3. sensibilité salée
4. sensibilité sucrée

# 21

## Glandes salivaires

Les glandes salivaires sont destinées à la sécrétion de la salive qui est une aide à la mastication, à la digestion et à la protection de la muqueuse orale. Elles comprennent les glandes salivaires mineures et majeures.

- **Les glandes salivaires mineures**<sup>1</sup> sont des petites glandes dispersées dans la muqueuse et la sous-muqueuse de la cavité orale. Elles s'ouvrent directement par de courts conduits dans la cavité orale.
- **Les glandes salivaires majeures** siègent loin de la cavité orale et sont reliées à elle par un conduit excréteur propre. Elles sont au nombre de trois glandes paires, qui sont par ordre de grosseur : les glandes parotides, submandibulaires et sublinguales (fig. 21.1).

1. Ancien. : glandes orales.

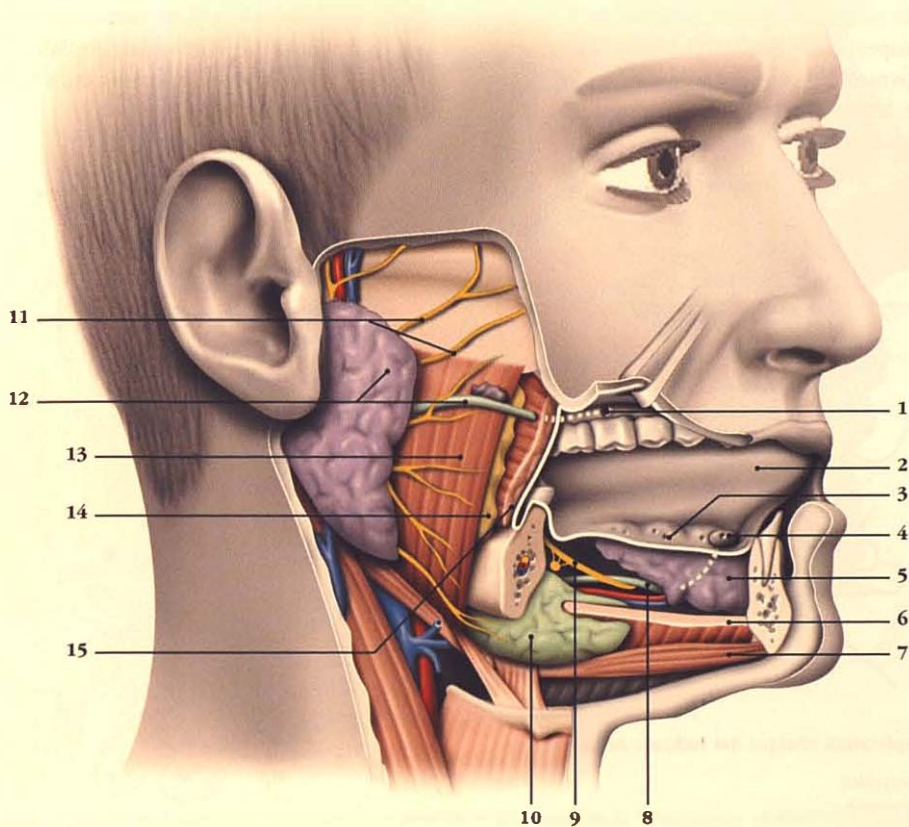


FIG. 21.1. Glandes salivaires

1. papille parotidienne  
2. langue  
3. caroncule sublinguale  
et ostiums des conduits  
sublingaux

4. ostium du conduit  
submandibulaire  
5. glande sublinguale  
6. m. mylo-hyoïdien  
7. m. digastrique

8. conduit submandibulaire  
9. n. lingual et ganglion  
submandibulaire  
10. glande submandibulaire  
11. rr. du n. facial

12. glande parotide et conduit  
parotidien  
13. m. masséter  
14. corps adipeux de la bouche  
15. m. buccinateur

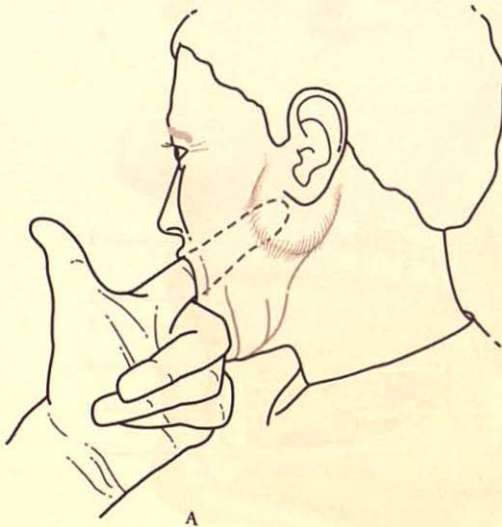## 21.1 GLANDE PAROTIDE

La glande parotide est la plus volumineuse des glandes salivaires. Elle est jaunâtre et pèse environ 25 g. Elle est superficielle et située au-dessous et en avant du méat acoustique externe, en arrière de la branche de la mandibule.

La parotide ourlienne s'accompagne de douleur à la pression des trois points de Rillet et Barthez : gonion, apex du processus mastoïde, articulation temporo-mandibulaire.

### A | RAPPORTS EXTERNES

Elle est entourée du fascia parotidien dont la partie superficielle est en continuité avec le fascia massérier et la lame superficielle du fascia cervical (fig. 21.2). De forme pyramidale, elle possède un apex et des faces supérieure, latérale, antérieure et postéro-médiale.



### 1 | L'apex

Il repose sur le ventre postérieur du muscle digastrique, en arrière de l'angle de la mandibule.

### 2 | La face supérieure ou base

Elle répond au cartilage du méat acoustique interne et à l'articulation temporo-mandibulaire.

### 3 | La face latérale

Elle répond aux nœuds parotidiens profonds et superficiels. Elle est recouverte de la peau.

### 4 | La face antérieure

Elle est en rapport avec le bord postérieur de la branche de la mandibule, le muscle masséter et la face externe de l'articulation temporo-mandibulaire. Elle présente un prolongement antérieur qui peut s'isoler et former la *glande parotide accessoire*.

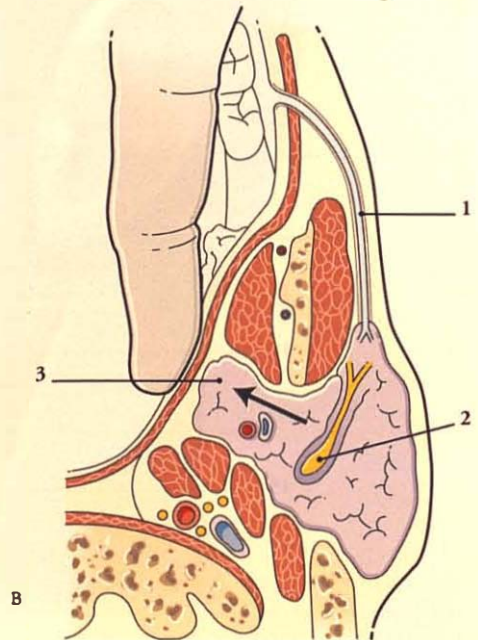


FIG. 21.2. Exploration clinique des tumeurs de la parotide

- A. toucher pharyngien  
B. coupe transversale

1. conduit parotidien  
2. parotide et n. facial  
3. extension en profondeur de la parotide



## 5 | La face postéro-médiale

Elle répond aux processus mastoïde et styloïde. Les muscles styliens la séparent de l'artère carotide interne, de la veine jugulaire interne et des nerfs glossopharyngiens et hypoglosse.

Elle présente souvent un prolongement pharyngien qui s'insinue entre le muscle ptérygoïdien médial et le ligament stylo-mandibulaire.

Le toucher pharyngien permet d'apprécier l'extension en profondeur des tumeurs de la parotide

## B | RAPPORTS INTERNES (fig. 21.3)

La parotide est traversée par de nombreux vaisseaux et nerfs.

Ces rapports expliquent la difficulté et la délicatesse de la dissection chirurgicale de cette glande.

## 1 | Le nerf facial

La parotide est divisée en deux parties, superficielle et profonde, par le plexus parotidien, division du nerf facial (VII).

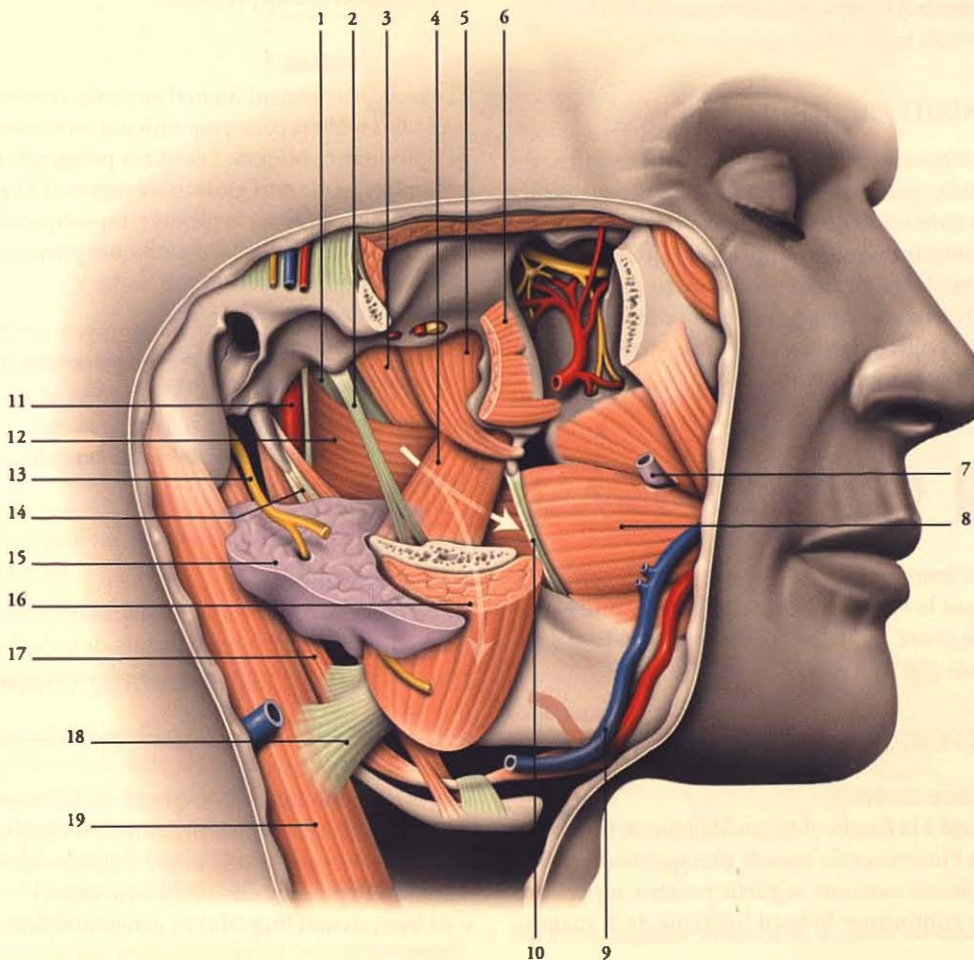


FIG. 21.3. Espace latéro-pharyngien (après résection de la parotide et de la branche de la mandibule, et ablation du fascia ptérygo-mandibulaire)

- |                                    |                                |                                     |                                 |
|------------------------------------|--------------------------------|-------------------------------------|---------------------------------|
| 1. fascia pharyngo-basilaire       | 6. m. ptérygoïdien latéral     | 11. a. carotide int.                | 15. parotide                    |
| 2. lig. sphéno-mandibulaire        | 7. conduit parotidien          | 12. m. constricteur sup. du pharynx | 16. m. masséter                 |
| 3. m. élévateur du voile du palais | 8. m. buccinateur              | 13. n. facial (VII)                 | 17. m. digastrique              |
| 4. m. ptérygoïdien médial          | 9. a. et v. faciales           | 14. diaphragme stylien              | 18. bandelette mandibulaire     |
| 5. m. tenseur du voile du palais   | 10. raphé ptérygo-mandibulaire |                                     | 19. m. sterno-cléido-mastoidien |

**2 | Les vaisseaux**

Ils sont médiaux au plexus parotidien.

a) **Les veines** temporale superficielle et maxillaire s'unissent dans la parotide pour former la veine jugulaire externe qui reçoit, au pôle inférieur de la parotide, la veine rétromandibulaire.

b) **L'artère** carotide externe, plus profonde, pénètre la parotide par sa face postéro-médiale, donne sa branche auriculaire postérieure et se divise en artère temporale superficielle et artère maxillaire.

c) **Les nœuds lymphatiques intraparotidiens**

Ils sont situés le long de la carotide externe.

**C | CONDUIT PAROTIDIEN <sup>2</sup>**

Long de 5 cm environ, il émerge du bord antérieur de la parotide, parcourt la face latérale du masséter, contenu dans un dédoublement du fascia massétérique. Il contourne le corps adipeux de la joue, puis perforé le muscle buccinateur pour s'ouvrir dans le vestibule oral au niveau de la *papille parotidienne*. Celle-ci forme une saillie de la muqueuse orale située en regard de la deuxième molaire supérieure.

**D | VASCULARISATION – INNERVATION****1 | Les artères**

Elles proviennent de l'artère carotide externe ou de ses branches.

**2 | Les veines**

Elles se drainent dans les veines jugulaire externe et rétromandibulaire.

**3 | Les lymphatiques**

Ils se drainent dans les nœuds parotidiens et de là vers les nœuds cervicaux profonds.

**4 | Innervation**

Les nerfs proviennent du nerf auriculo-temporal, qui véhicule les fibres parasymphatiques sécrétoires post-ganglionnaires otiques. Les fibres pré-ganglionnaires véhiculées par le nerf glossopharyngien (IX) gagnent le ganglion otique via le plexus tympanique et le nerf petit pétreux<sup>3</sup>. Les nerfs sympathiques proviennent du plexus carotidien externe (voir Tome V).

2. Ancien. : canal de Sténon.

3. Des investigations cliniques ont montré que la parotide reçoit des fibres sécrétoires de la corde du tympan.

**21.2 | GLANDE SUBMANDIBULAIRE <sup>4</sup>**

Elle est de forme irrégulière avec une partie superficielle située dans la région submandibulaire, et une partie profonde située contre la face médiale de la base de la mandibule (fig. 21.4A et B).

**A | RAPPORTS****1 | La face latérale**

Elle répond à la *fossette submandibulaire* de la mandibule et à l'insertion du muscle ptérygoïdien médial. L'*artère faciale* parcourt sa partie postéro-supérieure avant de contourner le bord inférieur de la mandibule.

**2 | La face médiale**

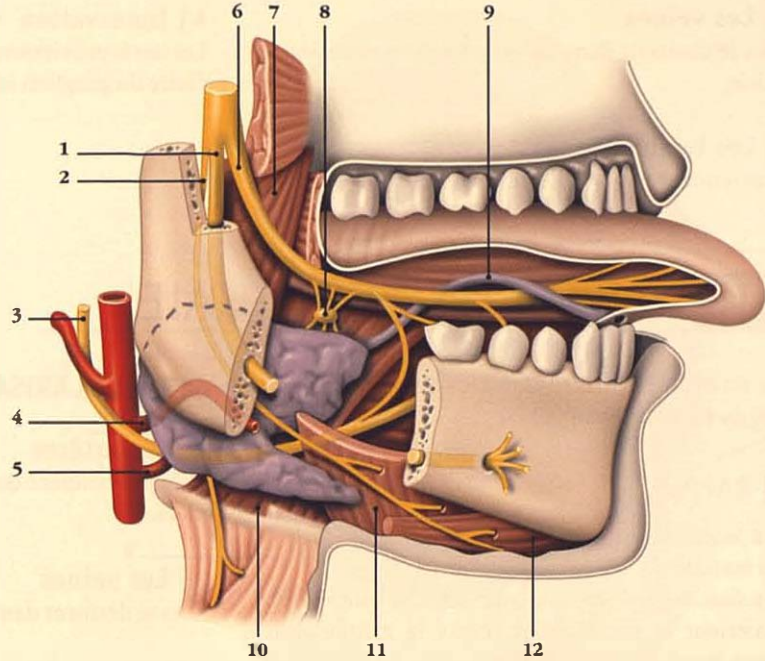
De cette face se détache un prolongement profond qui contourne le bord postérieur du muscle mylo-hyoïdien pour se diriger en avant vers la glande sublinguale. Elle répond :

- *en avant* aux muscles digastrique, hyo-glosse et mylo-hyoïdien ;
- *en arrière*, au muscle stylo-glosse, au ligament stylo-hyoïdien, à la paroi pharyngienne, à la veine linguale et au nerf hypoglosse ; l'artère linguale étant située sur la face médiale du muscle hyo-glosse ;
- *en haut*, au nerf lingual et au ganglion submandibulaire.

4. Ancien. : glande sous-maxillaire.

FIG. 21.4A. Glande submandibulaire (vue latérale)

1. n. alvéolaire inf.
2. n. mylo-hyoïdien
3. n. hypoglosse
4. a. faciale
5. a. linguale
6. n. lingual
7. m. ptérygoïdien médial
8. ganglion submandibulaire
9. conduit submandibulaire
10. m. hyoglosse
11. m. mylo-hyoïdien
12. ventre ant. du m. digastrique



### 3 | La face inférieure

Elle est recouverte par le platysma et la peau. Elle est croisée par la veine faciale et la branche cervicale du nerf facial. Les nœuds lymphatiques submandibulaires sont situés dans sa capsule.

La glande submandibulaire est explorée par le palper bidigital.

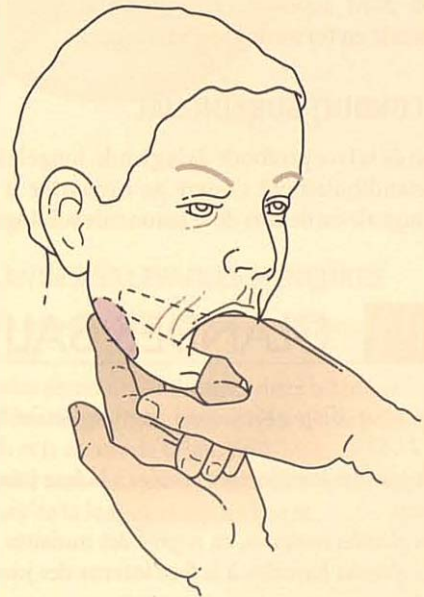


FIG. 21.4B. Palpation bidigitale de la glande submandibulaire

### B | CONDUIT SUBMANDIBULAIRE<sup>5</sup>

Long de 4 à 5 cm, et d'un diamètre de 2 à 3 mm, il est constitué de la fusion de plusieurs ductules. Il émerge de la face médiale de la glande, chemine sur la face latérale du muscle hyoglosse, puis il passe entre la glande sublinguale latéralement et le muscle génio-glosse médialement. Il surcroise le nerf lingual de dedans en dehors.

Il glisse sous la muqueuse buccale et s'ouvre au sommet de la caroncule linguale.

5. Ancien : canal de Warthon.

### C | VASCULARISATION – INNERVATION

#### 1 | Les artères

Elles proviennent des artères faciale et submentonnière.

**2 | Les veines**

Elles se drainent dans les veines submentonnière et faciale.

**3 | Les lymphatiques**

Ils se rendent aux nœuds submandibulaires.

**4 | Innervation**

Les nerfs proviennent du nerf lingual par l'intermédiaire du ganglion submandibulaire.

## 21.3 GLANDE SUBLINGUALE

Elle est ovoïde et située sur le plancher oral de chaque côté du frein de la langue.

**A | RAPPORTS**

- Sa *face latérale* repose sur la fossette sublinguale de la mandibule.
- Sa *face médiale* répond aux muscles longitudinal inférieur et génio-glosse. Entre la glande et les muscles glissent le conduit submandibulaire, le nerf lingual et la veine profonde de la langue.
- Son *bord supérieur* épais soulève la muqueuse buccale en formant le pli sublingual.

**B | CONDUIT SUBLINGUAL**

Il naît de la face profonde de la glande, longe le conduit submandibulaire et s'ouvre au niveau de la papille sublinguale en dehors de la caroncule sublinguale.

**C | VASCULARISATION – INNERVATION****1 | Les artères**

Elles proviennent des artères linguale et submentonnière.

**2 | Les veines**

Elles se drainent dans la veine profonde de la langue.

**3 | Les lymphatiques**

Ils se rendent aux nœuds submandibulaires.

**4 | Innervation**

Les nerfs proviennent du nerf lingual par l'intermédiaire du nœud sublingual.

## 21.4 GLANDES SALIVAIRES MINEURES

Elles sont dispersées sous la muqueuse buccale (fig. 21.5).

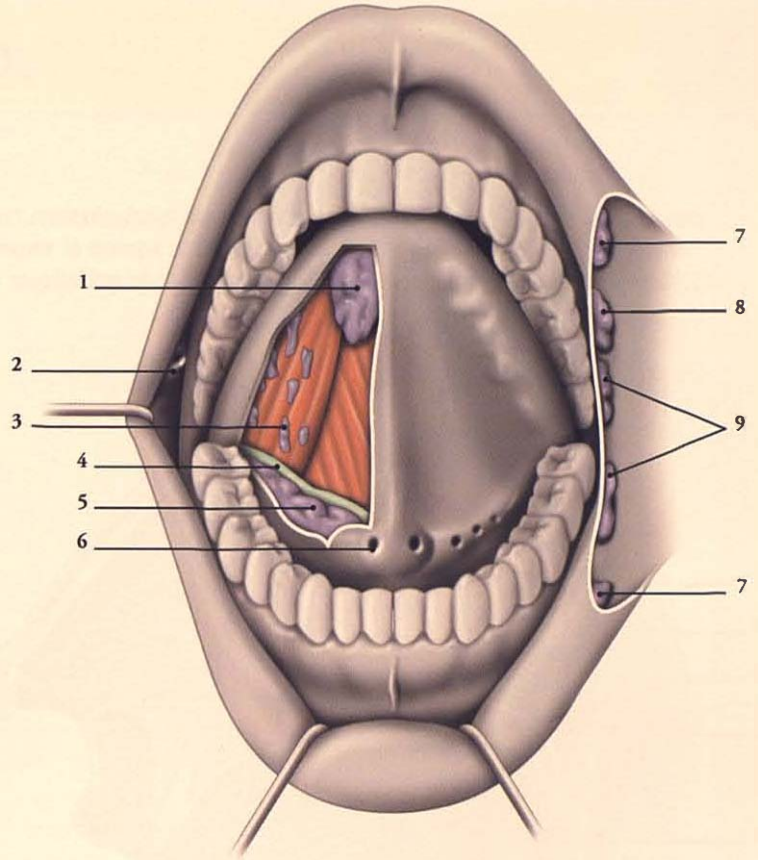
- Les *glandes labiales* sont situées à la face interne des lèvres.
- Les *glandes molaires*, en regard des molaires.
- Les *glandes buccales*, à la face interne des joues.

- Les *glandes palatines*, dans la sous-muqueuse de palais.
- Les *glandes linguales*, nombreuses, sont dans la face inférieure de la langue. La *glande linguale antérieure*<sup>6</sup>, plus volumineuse, est près de l'apex.

6. Ancien. : glande de Nuhn.

**FIG. 21.5. Glandes salivaires mineures**  
(bouche ouverte et langue relevée)

1. glande linguale ant.
2. papille parotidienne
3. glande linguale
4. conduit submandibulaire
5. glande sublinguale
6. caroncule sublinguale
7. glandes labiales
8. glandes buccales
9. glandes molaires



## 21.5 STRUCTURE

### A | GLANDES SALIVAIRES MAJEURES

Elles sont constituées de glandes ramifiées regroupées en lobules séparés par des septums. Chaque lobule comprend une ramification de tubules se terminant par des acinus séro-muqueux entourés de myoépithéliocytes.

Plusieurs tubules rejoignent un conduit interlobulaire qui se draine dans le conduit excréteur de la glande.

### B | GLANDES SALIVAIRES MINEURES

Elles sont de trois sortes : séreuses, muqueuses et séro-muqueuses.

Les glandes séreuses sont situées dans la langue.

Les glandes muqueuses sont situées sur le palais, sur les bords et la racine de la langue.

Les glandes séro-muqueuses sont situées sur la partie antérieure de la langue et sur les lèvres.

# 22 Pharynx

Le pharynx est un carrefour musculo-membraneux interposé entre la voie digestive et la voie aëri-fère, et dans lequel s'ouvre la trompe auditive.

Il sert à la déglutition, la respiration et la phonation. Il participe aussi à l'audition (fig. 22.1).

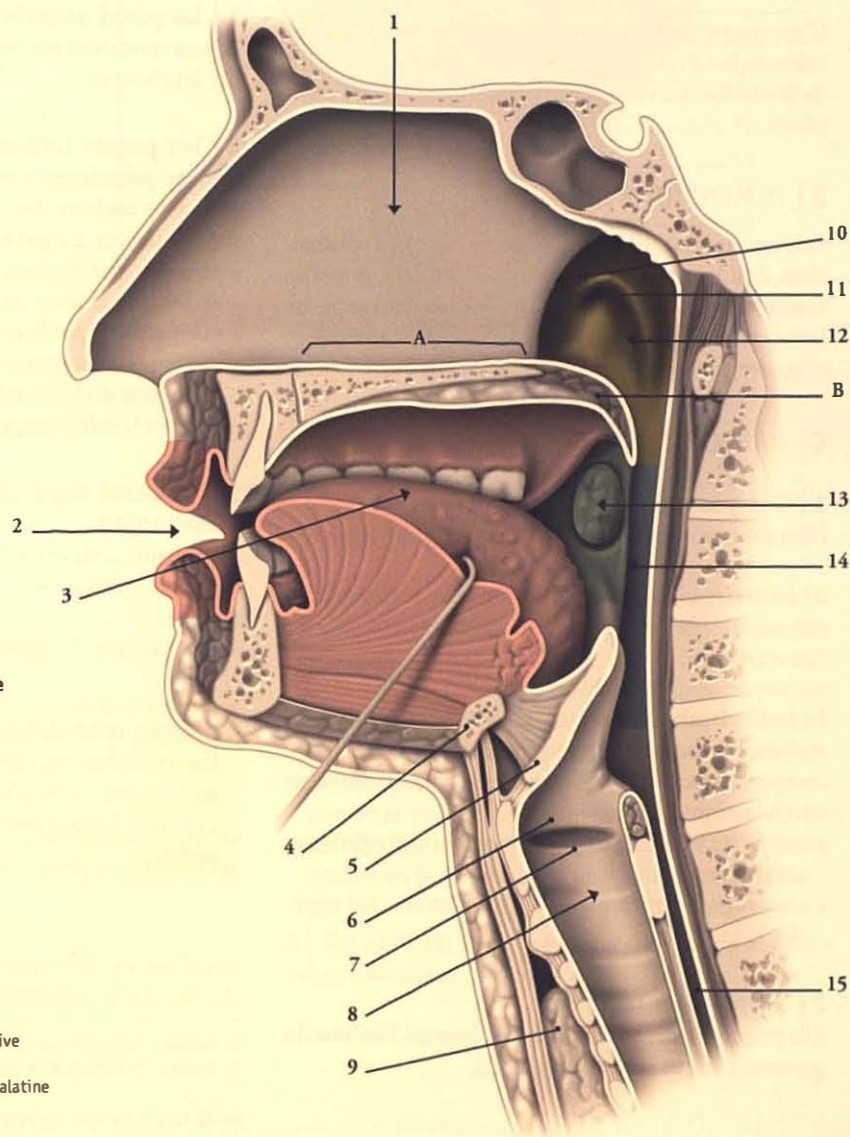


FIG. 22.1. Coupe sagittale médiane de la face et du cou

- A, palais dur
- B, palais mou
- 1, cavité nasale et septum nasal
- 2, fente orale
- 3, cavité orale (rose)
- 4, os hyoïde
- 5, épiglotte
- 6, pli vestibulaire
- 7, pli vocal
- 8, cavité laryngée
- 9, glande thyroïde
- 10, choanes
- 11, ostium pharyngé de la trompe auditive
- 12, naso-pharynx (jaune)
- 13, isthme du gosier (vert) et tonsille palatine
- 14, oropharynx (bleu)
- 15, œsophage

## 22.1 GÉNÉRALITÉS

Le pharynx, situé en arrière de la cavité nasale, de la cavité orale et du larynx, est divisé en trois parties étiquées : la partie nasale ou *naso-pharynx*, la partie orale ou *oro-pharynx*, et la partie laryngée ou *laryngo-pharynx*.

### A | FORME – SITUATION

C'est un entonnoir irrégulier, étendu de la base du crâne au bord inférieur du cartilage cricoïde, en regard de la vertèbre cervicale C6, où il se continue par l'œsophage.

### B | DIMENSIONS

Sa longueur moyenne au repos est de 15 cm, en contraction, de 12 cm ; sa largeur est de 5 cm dans sa partie nasale, 4 cm dans sa partie orale, et 2 cm dans sa partie laryngée. Il est toujours béant et ses parois antérieure et postérieure sont distantes d'au moins 2 cm.

### C | RAPPORTS

#### 1 | Les parois postérieure et latérales

Elles sont recouvertes du fascia bucco-pharyngien.

*a) En arrière*, l'espace rétro-pharyngien sépare le pharynx du rachis cervical et de la lame prévertébrale du fascia cervical.

*b) Latéralement*, le pharynx répond à la région rétro-stylienne de l'espace latéro-pharyngien avec :

- *ses vaisseaux* : l'artère carotide interne et la veine jugulaire interne ;
- *ses nerfs* : vague, glosso-pharyngien, hypoglosse et accessoire ;
- *son ganglion sympathique* : le ganglion cervical supérieur.

#### 2 | La paroi antérieure

Elle présente trois ouvertures : les choanes, l'isthme du gosier et l'aditus laryngé (fig. 22.2).

#### 3 | La paroi supérieure, ou fornix pharyngien

Elle répond au corps du sphénoïde, à la partie basilaire de l'occipital et à la trompe auditive, latéralement.

### D | NASO-PHARYNX<sup>1</sup>

#### 1 | La paroi antérieure

Elle est ouverte et en continuité avec les cavités nasales par les choanes.

#### 2 | les parois latérales

Chaque paroi latérale présente l'*ostium pharyngien de la trompe auditive*. Situé à environ 15 mm du cornet nasal inférieur, il est cerné :

- en avant, par le *pli salpingo-palatin* ;
- en bas, par le *torus de l'élévateur* ;
- et en arrière, par le *torus tubaire* qui se prolonge en bas par le *pli salpingo-pharyngien*.  
En arrière du torus tubaire se trouve le *récessus pharyngien*<sup>2</sup> (voir trompe auditive).

#### 3 | La paroi supérieure ou fornix pharyngien

Cette voûte concave en bas et en avant présente latéralement la *tonsille pharyngienne* d'aspect plissé. Ces plis divergent d'un récessus borgne médian, la *bourse pharyngienne*, plus fréquente chez l'enfant.

L'hypertrophie de la tonsille pharyngienne constitue les végétations adénoïdes, responsables de gêne respiratoire. L'oro-pharynx doit aussi être toujours examiné devant toute épistaxis et tout trouble auditif.

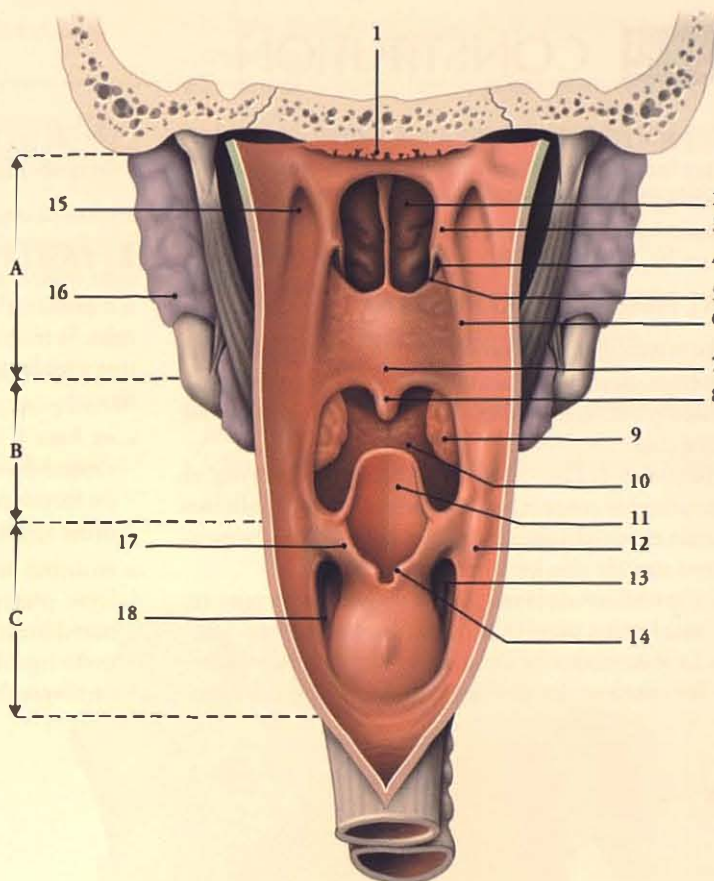
1. Ancien. : rhinopharynx, *cavum nasal*.

2. Ancien. : fossette de Rosenmüller.

FIG. 22.2. Pharynx ouvert à sa face postérieure (vue postérieure)

- A. partie nasale  
B. partie orale  
C. partie laryngée

1. tonsille pharyngienne
2. choane
3. torus tubaire
4. ostium pharyngien de la trompe auditive
5. torus de l'élévateur
6. pli salpingo-pharyngien
7. palais mou
8. uvule palatine
9. tonsille palatine
10. racine de la langue
11. épiglotte
12. saillie de la petite corne de l'os hyoïde
13. recessus piriforme
14. tubercule corniculé
15. récessus pharyngien
16. glande parotide
17. pli ary-épiglottique
18. saillie du n. laryngé sup.



## E | ORO-PHARYNX

L'oro-pharynx communique avec le naso-pharynx au niveau de l'isthme du pharynx situé en regard du voile du palais. L'isthme se ferme au cours de la déglutition. Il se continue avec le laryngo-pharynx au niveau de l'os hyoïde.

**1 | En avant,** l'oro-pharynx communique avec la cavité orale par l'isthme du gosier et répond à la racine de la langue.

**2 | Sa paroi postérieure** répond à l'arc antérieur de l'atlas et au corps des vertèbres cervicales C2 et C3.

## F | LARYNGO-PHARYNX

Situé derrière le larynx, il se rétrécit rapidement et se continue par l'œsophage.

**1 | En avant,** il présente :

- en haut, l'épiglotte limitée latéralement par les plis ary-épiglottiques ;
- en bas, l'aditus laryngé bordé latéralement par les tubercules cunéiformes et corniculés.

De chaque côté de l'aditus laryngé se trouve une gouttière verticale, le *récessus piriforme*<sup>3</sup>. Cette invagination de la muqueuse est cernée médialement et en haut par le pli du nerf laryngé qui contient la branche interne du laryngé supérieur et son artère satellite.

**2 | En arrière,** le laryngo-pharynx répond aux vertèbres cervicales C4, C5 et C6.

3. Ancien. : sinus piriforme.



## 22.2 CONSTITUTION

La paroi pharyngienne est formée, en allant de la surface interne à la surface externe, par une muqueuse, le fascia pharyngo-basilaire, une couche musculaire et le fascia bucco-pharyngien.

### A | MUQUEUSE DU PHARYNX

Au niveau du naso-pharynx, la muqueuse présente les mêmes caractéristiques que celles de l'appareil respiratoire, c'est-à-dire celles d'un épithélium pseudo-stratifié cilié.

Au niveau de l'oro-pharynx et du laryngo-pharynx, sa structure se rapproche à la fois de celle des muqueuses orale et œsophagienne avec un épithélium pavimenteux stratifié non kératinisé.

- L'épithélium de la muqueuse du pharynx repose sur une lamina propria riche en fibres élastiques.
- La sous-muqueuse des régions supérieures et latérales contient des glandes muqueuses. Le tissu lym-

phoïde est localisé essentiellement dans les parois du naso-pharynx (fig. 22.3).

### B | FASCIA PHARYNGO-BASILAIRE

Il n'existe qu'au niveau des parois postérieures et latérales. Sa résistance décroît de haut en bas, où il se continue avec la tunique adventitielle de l'œsophage. Il se fixe :

- *en haut* à la base du crâne. Sa ligne d'insertion s'étend du tubercule pharyngien au bord antérieur du foramen carotidien, puis le long de la synchondrose sphéno-pétreuse;
- *en avant*, de haut en bas sur le bord postérieur de la lame ptérygoïdienne médiale, le raphé ptérygo-mandibulaire, l'extrémité postérieure de la ligne mylo-hyoïdienne, le ligament thyro-hyoïdien, les cartilages thyroïdien et cricoïde.

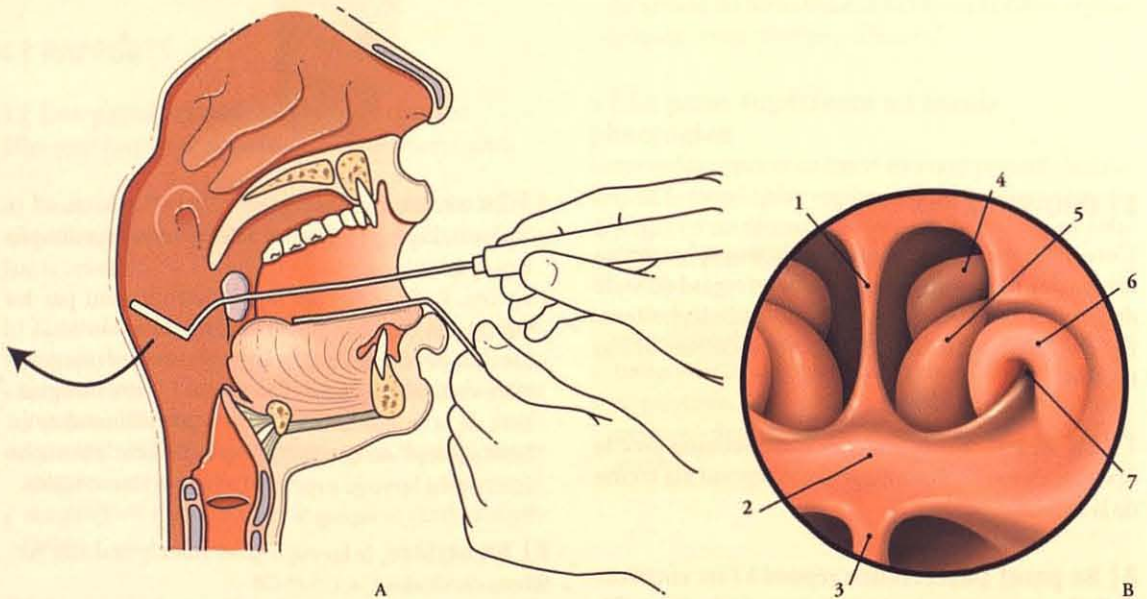


FIG. 22.3. Rhinoscopie postérieure (A). Structures visibles dans le miroir (B) (d'après F. Legent)

1. septum nasal
2. voile du palais
3. uvule palatine
4. cornet nasal moyen
5. cornet nasal inf.
6. torus tubaire
7. ostium de la trompe auditive

## C | MUSCLES DU PHARYNX (fig. 22.4 et 22.5)

### 1 | Les muscles constricteurs

Ils sont pairs, plats et incurvés. Ils sont unis en arrière, sur la ligne médiane, par le *raphé pharyngien*, qui constitue leur terminaison.

Ils sont en arrière partiellement imbriqués. Le muscle constricteur supérieur est recouvert par le constricteur moyen, lui-même recouvert par le constricteur inférieur.

#### a) Le muscle constricteur supérieur se fixe sur :

- l'hamulus ptérygoïdien (partie ptérygo-pharyngienne);
- le raphé ptérygo-mandibulaire (partie bucco-pharyngienne);

- la ligne mylo-hyoïdienne de la mandibule (partie mylo-pharyngienne);
- le bord de la langue (partie glosso-pharyngienne).

b) Le muscle constricteur moyen, étalé en éventail, naît sur :

- la petite corne de l'os hyoïde et du ligament stylo-hyoïdien (partie chondro-pharyngienne);
- la grande corne de l'os hyoïde (partie cérato-pharyngienne).

c) Le muscle constricteur inférieur, trapézoïdal, s'insère sur :

- la ligne oblique du cartilage thyroïde (partie thyro-pharyngienne);
- le bord inférieur du cartilage cricoïde (partie crico-pharyngienne).

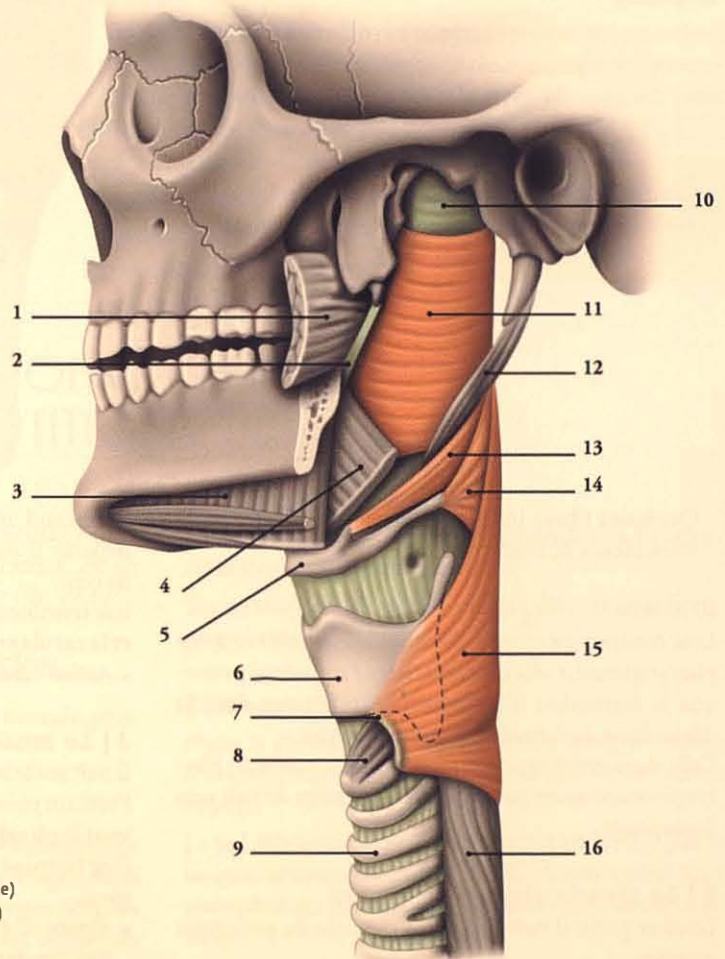
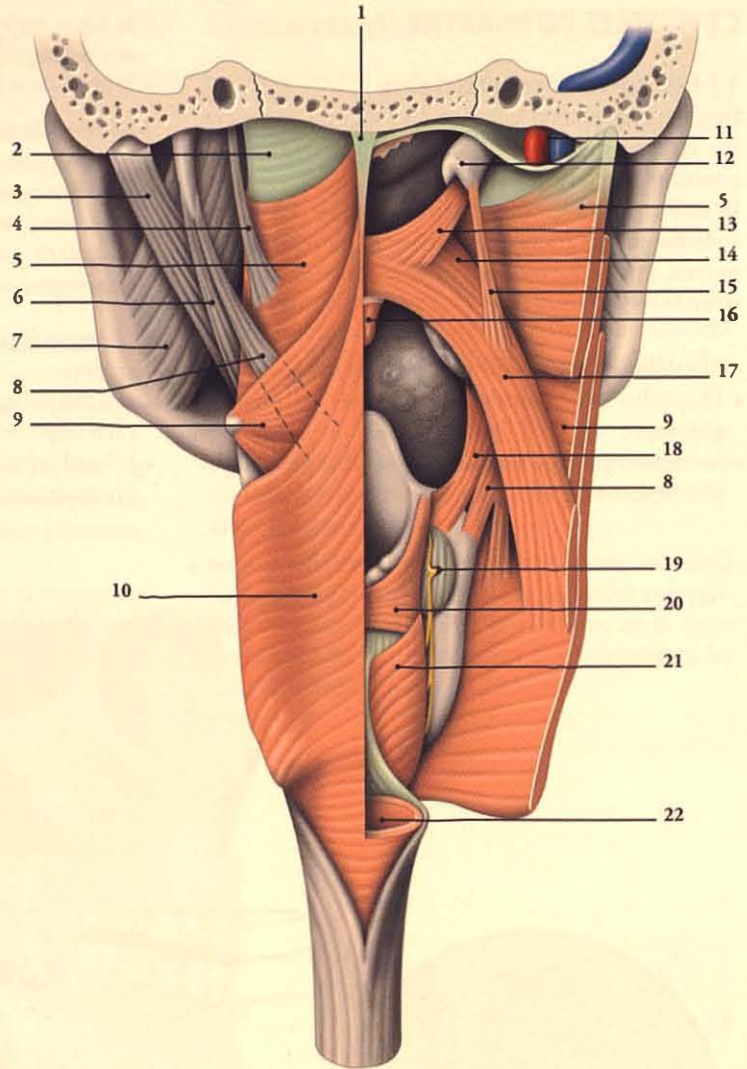


FIG. 22.4. Muscles du pharynx (vue latérale)

1. m. buccinateur
2. raphé ptérygo-mandibulaire
3. m. mylo-hyoïdien
4. m. hyoglosse
5. os hyoïde
6. cartilage thyroïde
7. arcade fibreuse
8. m. crico-thyroïdien
9. trachée
10. fascia pharyngo-basilaire
11. m. constricteur sup.
12. m. stylo-pharyngien
13. m. constricteur moyen (partie chondro-pharyngienne)
14. m. constricteur moyen (partie cérato-pharyngienne)
15. m. constricteur inf.
16. œsophage

**FIG. 22.5. Muscles du pharynx**  
(vue postérieure avec le côté droit ouvert)

1. raphé pharyngien
2. fascia pharyngo-basilaire
3. m. digastrique
4. faisceau musculaire accessoire
5. m. constricteur sup.
6. m. stylo-hyoïdien
7. m. ptérygoïdien médial
8. m. stylo-pharyngien
9. m. constricteur moyen
10. m. constricteur inf.
11. a. carotide int., v. jugulaire int.
12. trompe auditive
13. m. élévateur du voile du palais
14. m. palato-glosse
15. m. salpingo-pharyngien
16. uvule palatine
17. m. palato-pharyngien
18. m. pharyngo-épiglottique
19. r. interne du n. laryngé sup.,  
membrane thyro-hyoïdienne
20. m. aryénoïdien transverse
21. m. crico-aryénoïdien post.
22. œsophage



Quelques fibres inférieures se confondent avec la musculature de l'œsophage.

#### d) Action

Leur contraction entraîne le rétrécissement de la cavité pharyngienne. Celle du constricteur supérieur provoque la formation d'un bourrelet muqueux dans la déglutition, isolant ainsi le naso-pharynx.

Celle du constricteur inférieur forme le *sphincter pharyngo-œsophagien* qui s'oppose au passage de l'air vers l'œsophage.

### 2 | Le muscle stylo-pharyngien

Long et grêle, il naît de la face médiale du processus styloïde.

Il descend en s'élargissant obliquement en bas et en dedans. Il passe entre les constricteurs supérieur et moyen.

Il se termine sur le fascia pharyngo-basilaire, l'épiglotte et le cartilage thyroïde.

- Action : il est élévateur du pharynx et du larynx.

### 3 | Le muscle salpingo-pharyngien

Il naît sur le bord inférieur du cartilage tubaire, près de l'ostium pharyngien. Il descend verticalement, soulevant le pli salpingo-pharyngien.

Il se termine en se mêlant au muscle palato-pharyngien.

- Action : il élève le pharynx et ouvre la trompe auditive pendant la déglutition.

## D | FASCIA BUCCO-PHARYNGIEN

Il recouvre les muscles buccinateur et pharyngiens. Il fusionne en haut avec le fascia pharyngo-basilaire. Il

limite en avant et médialement l'espace péri-pharyngien (voir chapitre 14).

## 22.3 VASCULARISATION – INNERVATION

### A | ARTÈRES

Les artères naissent de l'artère pharyngienne ascendante et accessoirement des artères pharyngienne supérieure, palatine ascendante et thyroïdienne inférieure.

### B | VEINES

Les veines se drainent par les veines pharyngiennes dans les veines jugulaires internes.

### C | LYMPHATIQUES

Les vaisseaux lymphatiques rejoignent les nœuds rétro-pharyngiens et jugulaires internes.

### D | NERFS

Les nerfs proviennent du plexus pharyngien, situé essentiellement sur le muscle constricteur moyen. Il est formé des branches pharyngiennes du nerf vague, du nerf glosso-pharyngien et du ganglion cervical supérieur.

**1 | Les neurofibres sensitives** sont véhiculées par le nerf glosso-pharyngien (IX).

**2 | Les neurofibres motrices** proviennent du nerf vague pour les muscles constricteurs, et du nerf glosso-pharyngien pour le muscle stylo-pharyngien (voir Tome V).

L'atteinte unilatérale des nerfs glossopharyngien et vague n'entraîne aucun trouble moteur clinique.

## 22.4 ANATOMIE FONCTIONNELLE DE LA DÉGLUTITION

La déglutition est le transfert du bol alimentaire de la bouche vers l'œsophage, à travers le pharynx. C'est un mécanisme neuro-musculaire complexe (fig. 22.6).

### A | MÉCANISME DE LA DÉGLUTITION

Elle comprend trois phases principales, buccale, pharyngienne et œsophagienne.

#### 1 | Phase buccale

Après la mastication et l'insalivation, le bol alimentaire est comprimé contre le dos de la langue. L'apex de la langue s'élève grâce aux muscles génioglosses. Son dos se déprime en une gouttière inclinée vers l'isthme du

gosier, sous l'action des muscles styloglosses, hyoglosses et longitudinal supérieur.

Simultanément le voile du palais s'élève et isole l'oropharynx du nasopharynx.

#### 2 | Phase pharyngienne

Phase la plus rapide de la déglutition, elle dure moins d'une seconde. L'épiglotte s'abaisse et obstrue l'aditus laryngé.

Le bol alimentaire, projeté en bas et en arrière par la langue, se divise et glisse dans le récessus piriforme pour pénétrer dans l'œsophage qui s'ouvre simultanément.

### 3 | Phase œsophagienne

Elle débute par la relâche du muscle constricteur inférieur qui permet le passage du bol alimentaire, entraîné par la première onde péristaltique.

### B | RÉGULATION NERVEUSE

En fin de phase buccale, le bol alimentaire stimule les neurocepteurs sensitifs des nerfs trijumeau (V) et glosopharyngien (IX).

Des centres moteurs de la fosse rhomboïde partent des signaux.

- Les neurofibres du V provoquent la contraction des muscles masticateurs et laryngés, les neurofibres du nerf hypoglosse (XII) entraînent la propulsion supéro-postérieure de la langue et l'élévation de l'os hyoïde.
- Les neurofibres du IX déterminent l'élévation et la contraction des muscles du pharynx.
- Les neurofibres du nerf vague (X) assurent la continuité de la contraction des muscles du pharynx et la descente du bol alimentaire dans l'œsophage.

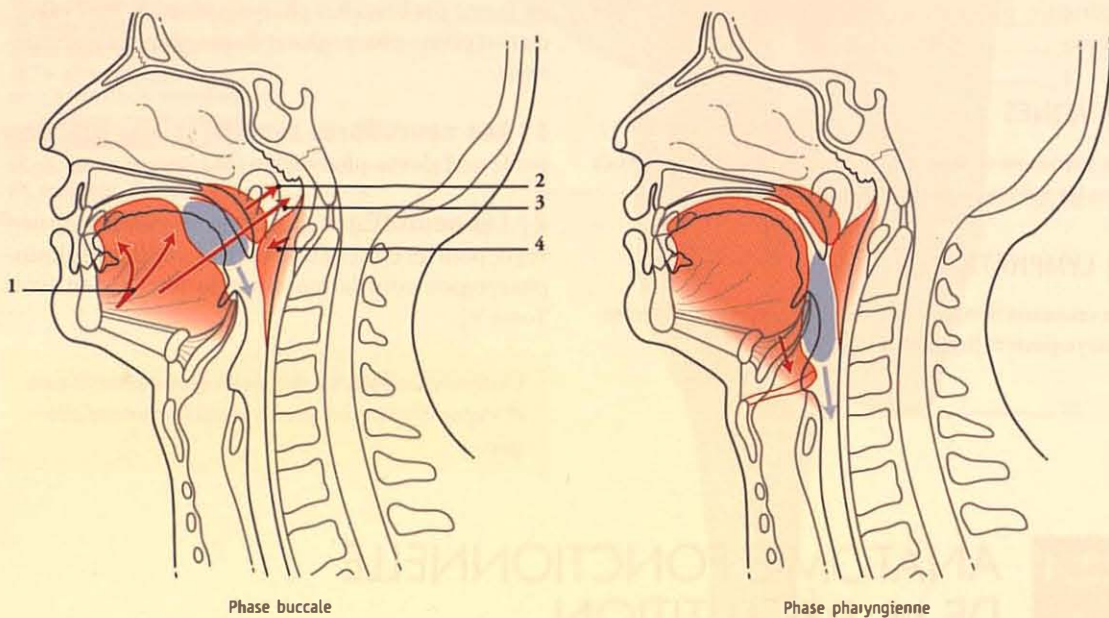


FIG. 22.6. Anatomie fonctionnelle de la déglutition

1. m. génio-glosse
2. m. élévateur du voile du palais
3. m. stylo-glosse
4. m. constricteur sup. du pharynx

# 23 Larynx

Le larynx, organe essentiel de la phonation, est aussi un conduit respiratoire. Il est situé à la partie antérieure et moyenne du cou, à la hauteur des vertèbres cervicales C4, C5 et C6. Il est oblique en bas et en arrière.

C'est un organe mobile qui mesure environ 45 mm de longueur, 40 mm de diamètre transversal et 35 mm de diamètre sagittal. Ses dimensions sont plus réduites chez la femme (fig. 23.1).

Toute modification de la voix impose un examen clinique du larynx.

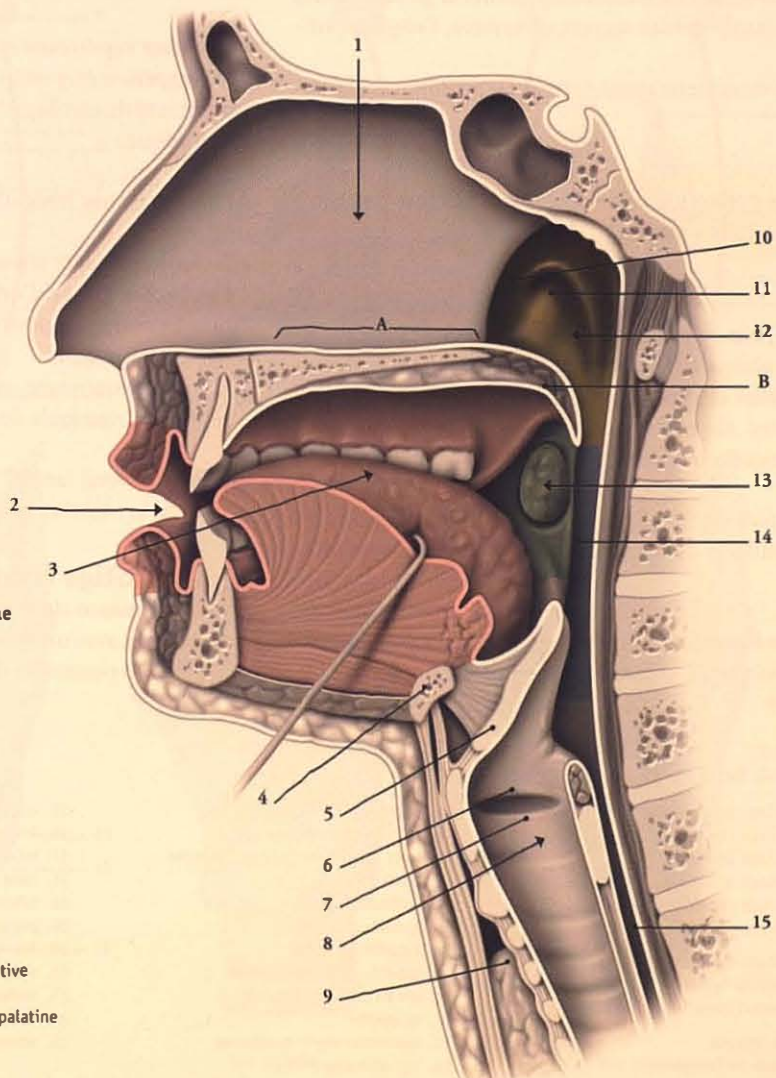


FIG. 23.1. Coupe sagittale médiane de la face et du cou

- A. palais dur
- B. palais mou
- 1. cavité nasale et septum nasal
- 2. fente orale
- 3. cavité orale (rose)
- 4. os hyoïde
- 5. épiglotte
- 6. pli vestibulaire
- 7. pli vocal
- 8. cavité laryngée
- 9. glande thyroïde
- 10. choanes
- 11. ostium pharyngé de la trompe auditive
- 12. naso-pharynx (jaune)
- 13. isthme du gosier (vert) et tonsille palatine
- 14. oropharynx (bleu)
- 15. œsophage

## 23.1 CONSTITUTION

Le larynx est constitué de cartilages élastiques unis par des articulations, mûs par des muscles et doublés d'une muqueuse.

### A | CARTILAGES DU LARYNX (fig. 23.2)

Ils comprennent trois cartilages impairs, thyroïde, épiglottique et cricoïde, et trois cartilages pairs, aryénoïde, corniculé et cunéiforme.

#### 1 | Le cartilage thyroïde

Il est composé de deux lames, droite et gauche, unies en un angle dièdre ouvert en arrière, l'angle thyroïdien.

Son arête saillie en avant, formant la *proéminence laryngée*.

Plus prononcée chez l'homme, elle est parfois dénommée « pomme d'Adam ».

a) *Sa face externe* présente deux crêtes latérales, les *lignes obliques*. Limitées par les *tubercules thyroïdiens* inférieurs et supérieurs, elles donnent insertion aux muscles thyro-hyoïdiens, sterno-thyroïdiens et constricteur inférieur du pharynx.

b) *Sa face interne*, lisse, donne insertion aux ligaments vestibulaires et vocaux, sur l'angle rentrant thyroïdien.

c) *Son bord supérieur* présente l'*incisure thyroïdienne supérieure* qui est médiane et profonde.

d) *Son bord inférieur* sinueux présente l'*incisure thyroïdienne inférieure*, médiane et peu profonde; elle répond au cartilage cricoïde.

e) *Ses bords postérieurs*, épais, se prolongent en haut et en bas par des excroissances, les *cornes supérieures et inférieures*; les dernières s'articulant avec le cartilage cricoïde.

#### 2 | Le cartilage épiglottique

Il constitue la charpente de l'épiglotte. Il est médian, incliné en arrière, aplati et de forme ovalaire.

a) *Sa base supérieure* est légèrement échancrée. Son apex ou *pétiole épiglottique* est inférieur et fixé à la face postérieure du cartilage thyroïde par le ligament thyro-épiglottique.

b) *Ses faces* sont irrégulières avec des fossettes et des orifices.

- *Sa face antérieure* répond à la base de la langue et à l'os hyoïde auquel l'unit le ligament hyo-épiglottique. Un corps adipeux la sépare du ligament thyro-hyoïdien médian.
- *Sa face postérieure* recouverte de la muqueuse répond au vestibule du larynx.

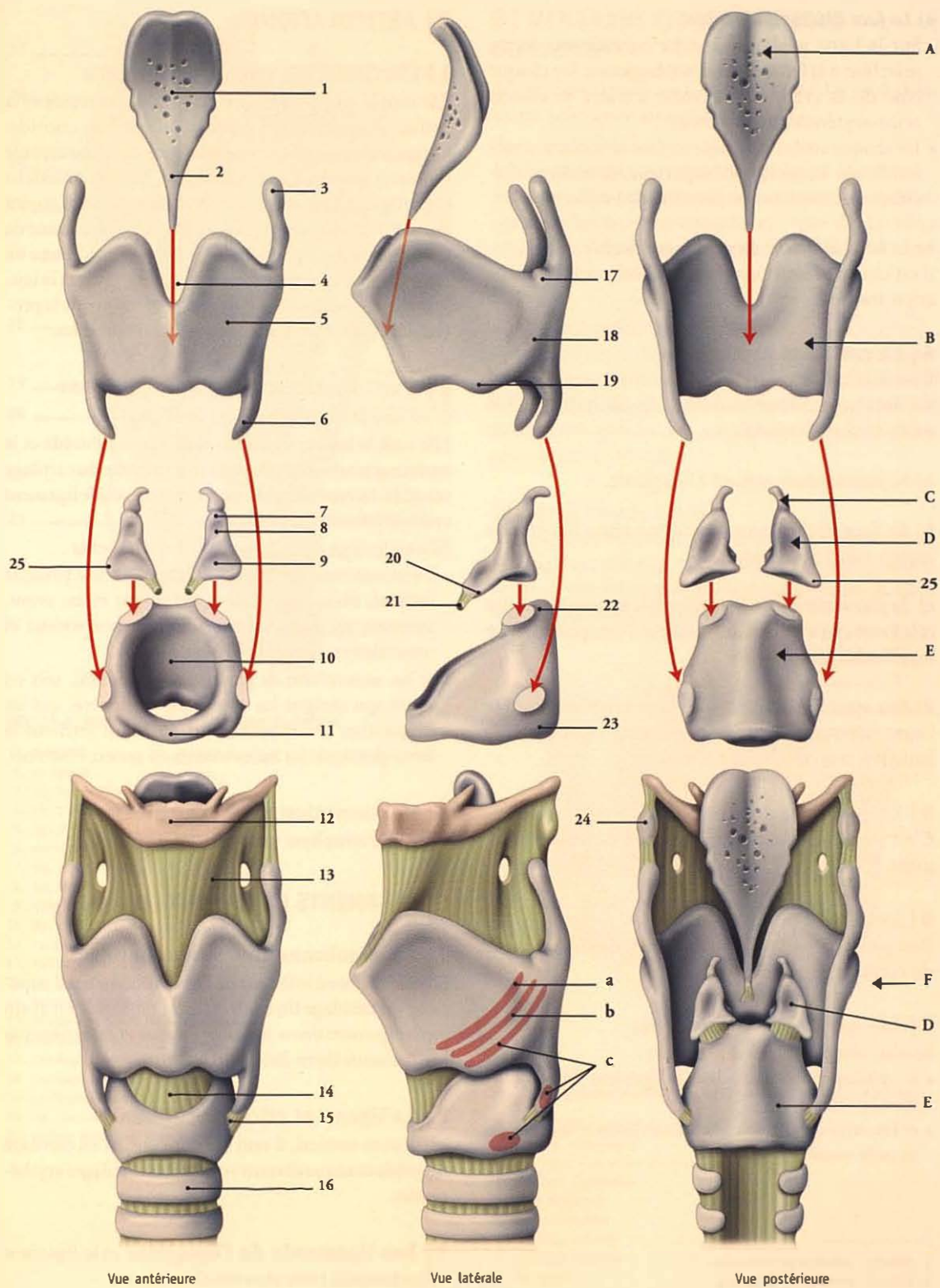
c) *Chaque bord latéral* est uni à un cartilage aryénoïde par la membrane quadrangulaire.

#### 3 | Le cartilage cricoïde

Situé au-dessous du cartilage thyroïde, il a la forme d'une bague, avec un anneau antérieur, l'*arc cricoïdien*, et un chaton postérieur de 2 cm, la *lame cricoïdienne*.

FIG. 23.2. Cartilage du larynx

- |                                    |                                      |  |
|------------------------------------|--------------------------------------|--|
| A. cartilage épiglottique          | 3. corne sup.                        | 15. art. crico-thyroïdienne            |
| B. cartilage thyroïde              | 4. incisure thyroïdienne sup.        | 16. 1 <sup>er</sup> cartilage trachéal |
| C. cartilage corniculé             | 5. lame gauche du cartilage thyroïde | 17. tubercule thyroïdien sup.          |
| D. cartilage aryénoïde             | 6. corne inf.                        | 18. ligne oblique                      |
| E. cartilage cricoïde              | 7. colliculus                        | 19. tubercule thyroïdien inf.          |
| F. cartilages en place             | 8. fossette triangulaire             | 20. processus vocal                    |
| a. m. thyro-hyoïdien               | 9. fossette oblongue                 | 21. lig. vocal                         |
| b. m. sterno-hyoïdien              | 10. lame du cartilage cricoïde       | 22. surface articulaire aryénoïdienne  |
| c. m. constricteur inf. du pharynx | 11. arc du cartilage cricoïde        | 23. surface articulaire thyroïdienne   |
|                                    | 12. os hyoïde                        | 24. cartilage triticé                  |
|                                    | 13. membrane thyro-hyoïdienne        | 25. processus musculaire               |
|                                    | 14. lig. crico-thyroïdien            |  |



Vue antérieure

Vue latérale

Vue postérieure



**a) La face externe de la lame**

- Sur la ligne médiane, la *crête cricoïdienne* donne insertion à la lame crico-œsophagienne. De chaque côté de la crête cricoïdienne, s'insère le muscle crico-aryténoïdien postérieur.
- De chaque côté se situe une surface articulaire aryténoïdienne et, sur le bord supérieur, les surfaces articulaires thyroïdiennes, près du bord inférieur.

**b) Le bord inférieur du cartilage cricoïde**

Il est uni au premier cartilage trachéal par le ligament crico-trachéal.

**4 | Le cartilage aryténoïde**

Il est situé à l'intérieur du cartilage thyroïde et au-dessus de la lame cricoïdienne avec laquelle il s'articule. Il est de forme pyramidale.

**a) Sa face médiale** répond à l'épiglotte.

**b) Sa face postérieure** donne insertion au muscle aryténoïdien transverse.

**c) Sa face antéro-latérale** présente la fossette oblongue et la fossette triangulaire surmontées d'une petite saillie, le *colliculus aryténoïdien*.

**d) Son apex** s'articule avec la lame cricoïdienne. De l'apex saillent médialement le *processus vocal* et latéralement le *processus musculaire*.

**5 | Le cartilage corniculé<sup>1</sup>**

C'est un petit cartilage conique et incurvé médialement. Il surmonte chaque cartilage aryténoïdien.

**6 | Le cartilage cunéiforme<sup>2</sup>**

Il est petit et situé dans le pli ary-épiglottique au-dessus du cartilage corniculé.

**7 | Les cartilages inconstants**

Ils sont très petits et comprennent :

- le *cartilage triticé* situé dans le ligament thyro-hyoïdien latéral ;
- et les *cartilages sésamoïdes*, situés dans le tendon du muscle vocal.

**B | ARTICULATIONS****1 | L'articulation crico-thyroïdienne**

Elle unit la corne inférieure du cartilage thyroïde et la surface articulaire thyroïdienne du cartilage cricoïde. Cette articulation synoviale plane présente une capsule renforcée par des ligaments latéral, médial, antérieur et postérieur. Ces mouvements de bascule s'effectuent autour d'un axe transversal. La bascule simultanée de l'arc cricoïdien en haut et de la lame cricoïdienne en bas, entraîne en arrière le cartilage aryténoïde et la tension des cordes vocales. La bascule inférieure de la prominence laryngée tend aussi les cordes vocales.

**2 | L'articulation crico-aryténoïdienne**

C'est une articulation synoviale ellipsoïde.

Elle unit la base concave du cartilage aryténoïde et la surface articulaire aryténoïdienne convexe du cartilage cricoïde. Sa capsule est renforcée par un solide ligament crico-aryténoïdien postérieur.

Elle est le siège de deux types de mouvements :

- un *mouvement de rotation* autour d'un axe presque vertical, oblique latéralement, en bas et en avant, amenant un déplacement des processus vocaux et musculaires dans des sens opposés ;
- et un *mouvement de glissement* horizontal, soit en avant qui éloigne les apex, soit en arrière, qui les rapproche. Les mouvements en avant ferment la fente glottique, les mouvements en arrière l'ouvrent.

**3 | L'articulation ary-corniculée**

C'est une symphyse unie par un fibrocartilage.

**C | LIGAMENTS DU LARYNX (fig. 23.3)****1 | La membrane thyro-hyoïdienne**

Elle unit le bord inférieur de l'os hyoïde au bord supérieur du cartilage thyroïde. Elle est renforcée en avant par le *ligament thyro-hyoïdien médian* et en arrière par les *ligaments thyro-hyoïdiens latéraux*.

**2 | Le ligament crico-thyroïdien**

Médian et vertical, il unit l'arc cricoïdien au cartilage thyroïde et aux processus vocaux des cartilages aryténoïdes.

**3 | Les ligaments de l'épiglotte** et le ligament crico-trachéal (voir plus haut).

1. Ancien. : cartilage de Santorini.

2. Ancien. : cartilage de Wrisberg.

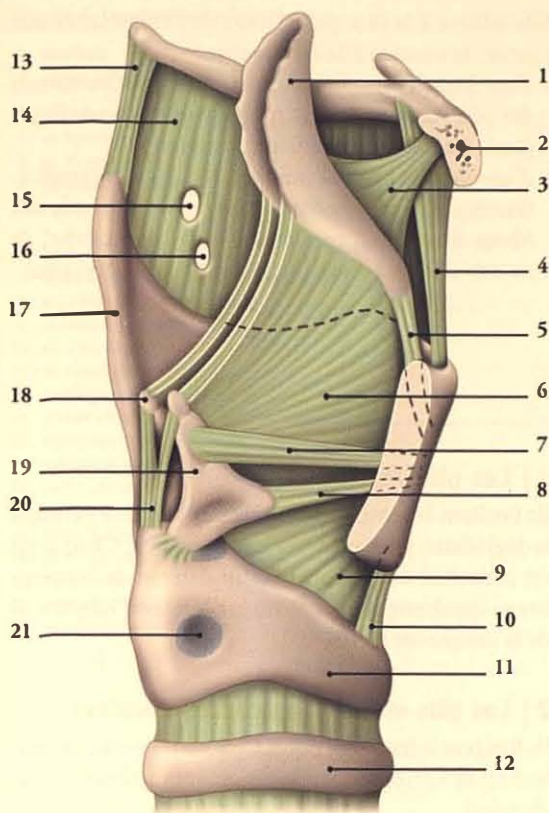


FIG. 23.3. Membrane fibro-élastique du larynx

1. épiglote
2. os hyoïde
3. lig. hyo-épiglottique
4. lig. thyro-hyoïdien médian
5. lig. thyro-épiglottique
6. membrane quadrangulaire
7. lig. vestibulaire
8. lig. vocal
9. cône élastique
10. lig. crico-thyroïdien
11. cartilage cricoïde
12. cartilage trachéal
13. lig. thyro-hyoïdien latéral
14. membrane thyro-hyoïdienne
15. foramen du r. int. du n. laryngé sup.
16. foramen de l'a. laryngé sup.
17. cartilage thyroïde
18. cartilage corniculé
19. cartilage aryénoïde
20. lig. crico-aryénoïdien post.
21. surface articulaire thyroïdienne

## D | MEMBRANE FIBRO-ÉLASTIQUE DU LARYNX

Située sous la muqueuse, elle présente des épaississements pairs qui sont de haut en bas :

**1 | La membrane quadrangulaire** (fig. 23.4)  
Elle est tendue entre le bord latéral du cartilage épiglottique, le ligament vestibulaire et l'apex du cartilage aryénoïde. Son bord supérieur définit le *pli ary-épiglottique*.

**2 | Le ligament vestibulaire**  
Renforcement du bord inférieur de la membrane quadrangulaire, il est situé au-dessus du ligament vocal. Il est tendu de l'angle rentrant du cartilage thyroïde, à la fossette triangulaire du cartilage aryénoïde. Il détermine le *pli vestibulaire*.

**3 | Le ligament vocal**  
C'est un cordon fibreux tendu de l'angle rentrant du cartilage thyroïde au processus vocal du cartilage aryénoïde. Il constitue le bord supérieur épaissi du cône élastique et détermine le *pli vocal*.

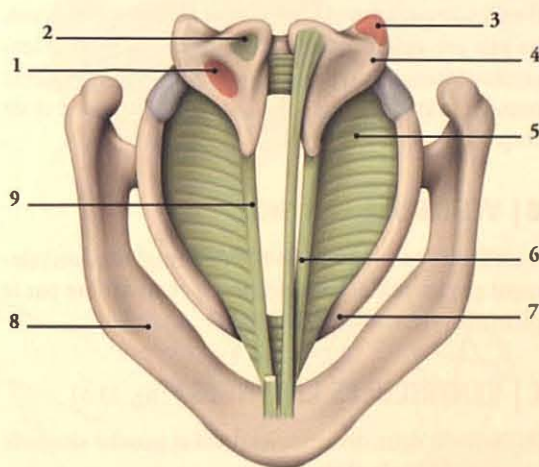


FIG. 23.4. Ligaments vestibulaires et vocaux (vue supérieure)

1. fossette oblongue et m. vocal
2. fossette triangulaire
3. processus musculaire et m. thyro-aryénoïdien
4. cartilage aryénoïde
5. cône élastique
6. lig. vestibulaire
7. cartilage cricoïde
8. cartilage thyroïde
9. lig. vocal

#### 4 | Le cône élastique

Il est tendu entre le ligament vocal, le ligament crico-thyroïdien et le bord supérieur du cartilage cricoïde.

#### E | MUQUEUSE DU LARYNX

Elle est mince, lisse, constamment humidifiée, et de couleur rosée. Elle se continue, en haut, avec la muqueuse pharyngée, et en bas, avec la muqueuse trachéale.

Elle adhère à la face postérieure de l'épiglotte et aux ligaments vocaux. Elle est constituée :

- d'un épithélium cylindrique stratifié, sauf au niveau des plis vocaux, et de la moitié supérieure de l'épiglotte où il est pavimenteux stratifié;
- d'une lamina propria infiltrée de follicules lymphatiques. Celle-ci présente dans sa partie profonde des fibres élastiques condensées en une couche, la membrane fibro-élastique, et des glandes laryngées.

## 23.2 CAVITÉ DU LARYNX

Elle fait suite à la cavité du pharynx par l'aditus laryngé et se continue sans démarcation nette avec la cavité trachéale (fig. 23.5).

Elle est rétrécie au niveau de la glotte et présente une partie supérieure, le vestibule, une partie moyenne, les ventricules et la glotte, et une partie inférieure, la cavité infra-glottique.

#### A | ADITUS LARYNGÉ (OU ENTRÉE DU LARYNX)

Il est limité par le bord supérieur de l'épiglotte en avant, les plis ary-épiglottiques latéralement et le pli interaryténoïdien, en arrière. Sa fermeture par l'épiglotte protège la trachée de l'intrusion de nourriture et de corps étrangers.

#### B | VESTIBULE LARYNGÉ

Il est limité en avant par le dos de l'épiglotte, latéralement par les plis ary-épiglottiques et en arrière par le pli interaryténoïdien.

#### C | VENTRICULES LARYNGÉS<sup>3</sup> (fig. 23.6)

Ils forment deux diverticules droit et gauche situés de chaque côté de la glotte.

Chaque ventricule laryngé, compris entre un pli vestibulaire et un pli vocal, présente un petit diverticule antéro-supérieur, le saccule laryngé<sup>4</sup>. Les sécrétions des glandes du saccule lubrifient les cordes vocales.

#### 1 | Les plis vestibulaires<sup>5</sup>

Ils limitent la fente vestibulaire qui se ferme pendant la déglutition pour protéger les plis vocaux. Chaque pli est constitué du ligament vestibulaire et de la membrane quadrangulaire entourés d'un tissu adipeux et de la muqueuse laryngée.

#### 2 | Les plis vocaux (ou cordes vocales)

Ils limitent la fente glottique. Chaque pli vocal, de couleur blanc nacré, contient un ligament vocal et un muscle vocal.

#### 3 | La fente glottique (ou glotte)

Plus étroite que la fente vestibulaire, elle mesure 25 mm chez l'homme, et 20 mm chez la femme. Elle présente deux parties : la partie intermembranacée, antérieure et longue, située entre les plis vocaux et la partie intercartilagineuse, postérieure et courte, limitée par les cartilages aryténoïdes.

Elle est large pendant l'inspiration et étroite pendant l'expiration.

La fente glottique se projette au niveau du milieu du bord antérieur du cartilage thyroïde.

#### D | CAVITÉ INFRAGLOTTIQUE

Elle est cernée par le ligament crico-thyroïdien et le cartilage cricoïde. Elle forme un dôme lorsque la fente glottique est fermée.

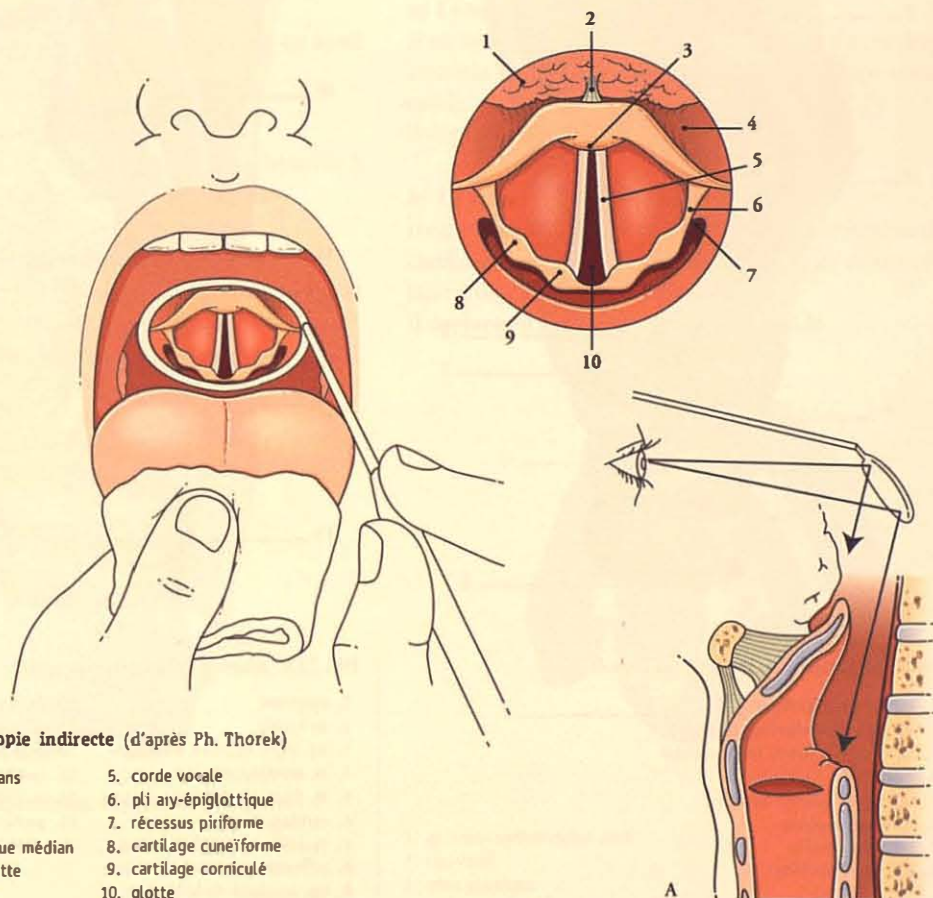
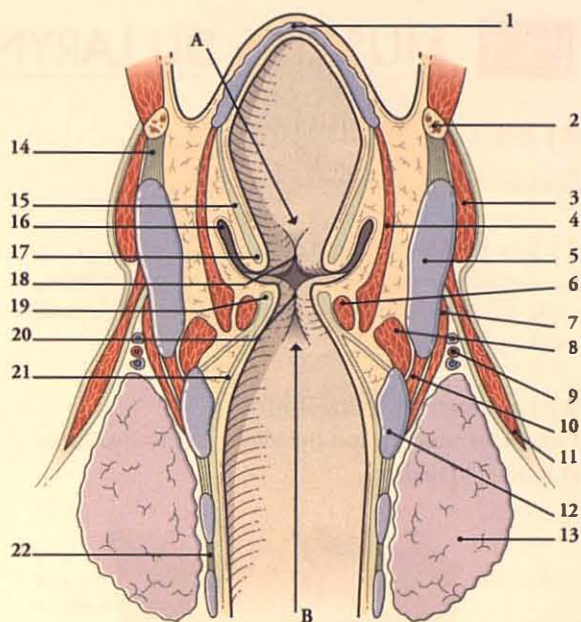
3. Ancien. : ventricule de Morgagni. Ils sont énormes chez le gorille.

4. Syn. : appendice du ventricule du larynx.

5. Ancien. : fausses cordes vocales.

FIG. 23.5. **Larynx** (coupe frontale)

- A. vestibule  
B. cavité infra-glottique
1. cartilage épiglottique
  2. os hyoïde
  3. m. thyro-hyoïdien
  4. m. ary-épiglottique
  5. cartilage thyroïde
  6. m. vocal
  7. partie thyro-pharyngienne du m. constricteur inf. du pharynx
  8. m. crico-aryténoïdien latéral
  9. vaisseaux thyroïdiens sup.
  10. m. crico-thyroïdien
  11. m. sterno-thyroïdien
  12. cartilage cricoïde
  13. glande thyroïde
  14. membrane thyro-hyoïdienne
  15. membrane quadrangulaire
  16. ventricule du larynx
  17. pli et lig. vestibulaires
  18. fente vestibulaire
  19. pli et lig. vocaux
  20. fente de la glotte
  21. cône élastique
  22. lig. annulaire

FIG. 23.6. **Laryngoscopie indirecte** (d'après Ph. Thorek)

- A. structures visibles dans le miroir
1. langue
  2. pli glosso-épiglottique médian
  3. tubercule de l'épiglotte
  4. vallécule
  5. corde vocale
  6. pli ary-épiglottique
  7. récessus piriforme
  8. cartilage cuneiforme
  9. cartilage corniculé
  10. glotte

## 23.3 MUSCLES DU LARYNX

### A | MUSCLES EXTRINSÈQUES

Ils assurent la mobilité du larynx.

#### 1 | Les muscles élévateurs

Ce sont les muscles thyro-hyoïdiens, stylo-hyoïdiens, mylo-hyoïdiens, digastriques, stylo-pharyngiens et palato-pharyngiens.

#### 2 | Les muscles abaisseurs

Ce sont les muscles omo-hyoïdiens, sterno-hyoïdiens et sterno-thyroïdiens.

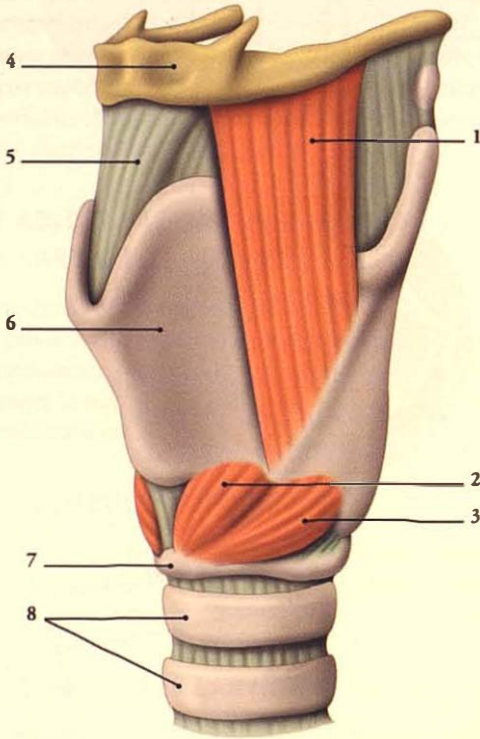


FIG. 23.7. Muscles du larynx (vue latérale)

1. m. thyro-hyoïdien
2. m. crico-thyroïdien, partie droite
3. m. crico-thyroïdien, partie oblique
4. os hyoïde
5. lig. thyro-hyoïdien médian
6. cartilage thyroïde
7. cartilage cricoïde
8. cartilages trachéaux

### B | MUSCLES INTRINSÈQUES (fig. 23.7 et 23.8)

Ils s'insèrent sur les cartilages et modifient la lumière de la cavité laryngée et les cordes vocales. Ils comprennent sept muscles pairs : les muscles ary-épiglottique, crico-thyroïdien, crico-aryténoïdiens postérieur et latéral, thyro-aryténoïdien, thyro-épiglottique et vocal, et deux muscles impairs : les muscles aryténoïdiens oblique et transverse.

#### 1 | Les muscles de l'aditus laryngé

Ils abaissent l'épiglotte.

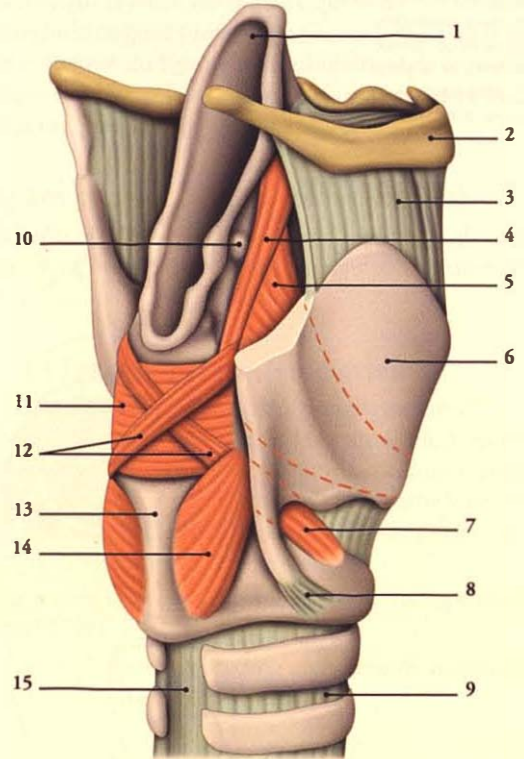


FIG. 23.8. Muscles du larynx (vue postéro-latérale)

- |                                    |                                 |
|------------------------------------|---------------------------------|
| 1. épiglotte                       | 10. cartilage cunéiforme        |
| 2. os hyoïde                       | 11. m. aryténoïdien transverse  |
| 3. lig. thyro-hyoïdien médian      | 12. m. aryténoïdien oblique     |
| 4. m. ary-épiglottique             | 13. cartilage cricoïde          |
| 5. m. thyro-épiglottique           | 14. m. crico-aryténoïdien post. |
| 6. cartilage thyroïde              | 15. partie membranacée          |
| 7. m. crico-aryténoïdien latéral   | de la trachée                   |
| 8. articulation crico-thyroïdienne |                                 |
| 9. lig. annulaire de la trachée    |                                 |

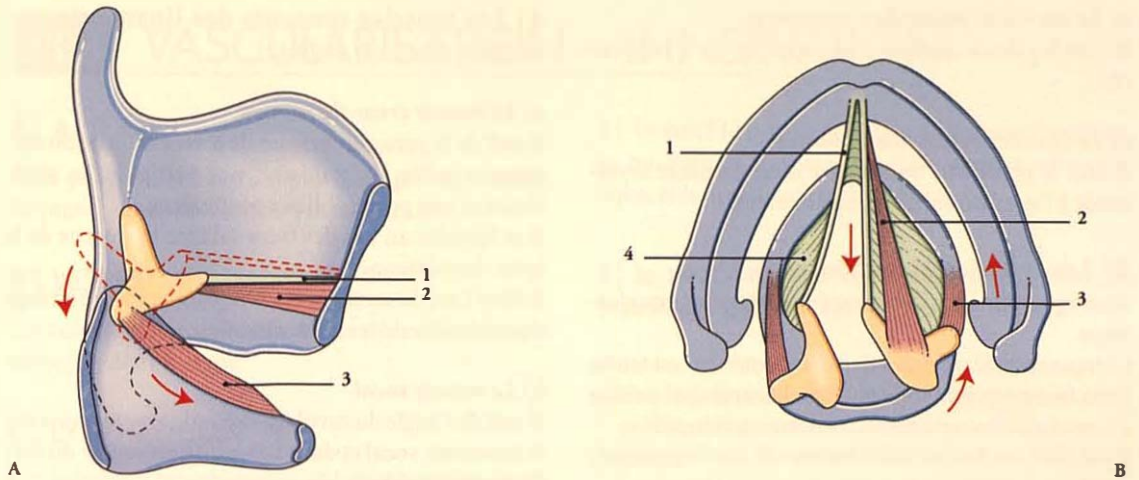


FIG. 23.9. Muscles adducteurs. Fermeture de la glotte

- A. vue médiale (section des cartilages thyroïde et cricoïde)  
 B. vue supérieure  
 1. lig. vocal

2. m. vocal  
 3. m. crico-arythénoïdien  
 4. cône élastique

**a) le muscle ary-épiglottique**

Il est tendu de l'apex du cartilage aryénoïde au bord latéral du cartilage épiglottique.

**b) Le muscle thyro-épiglottique**

Il est tendu de la face interne du cartilage thyroïde à l'épiglotte et à la membrane quadrangulaire.

**2 | Les muscles adducteurs (fig. 23.9)**

Par leur contraction, ils tendent le ligament vocal et ferment la fente glottique.

**a) Le muscle crico-aryténoïdien latéral**

Il est tendu du bord supérieur de la lame du cartilage cricoïde au processus musculaire du cartilage aryénoïde.

Il déplace en avant le processus musculaire.

**b) Le muscle thyro-aryténoïdien**

Il est tendu de la partie antérieure de la face interne du cartilage thyroïde au processus musculaire et au bord latéral du cartilage aryénoïde.

Il déplace en avant le cartilage aryénoïde.

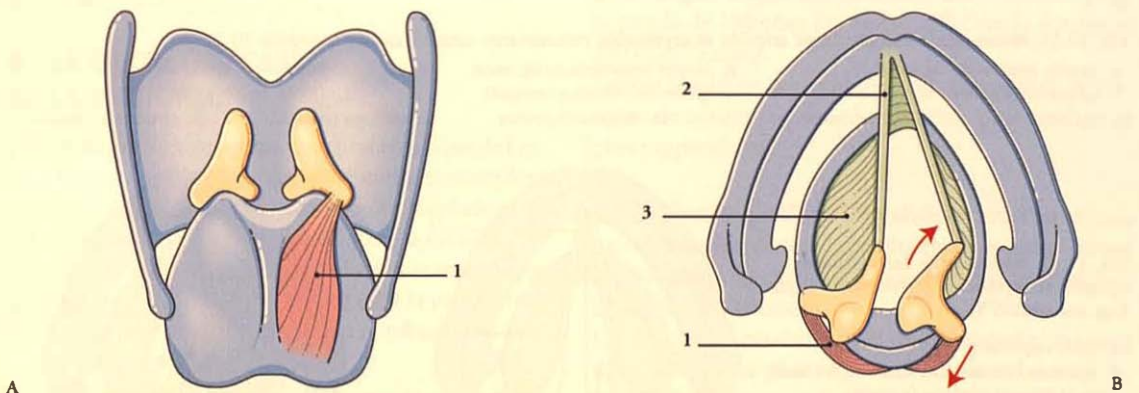


FIG. 23.10. Muscles abducteurs. Ouverture de la glotte

- A. vue postérieure  
 B. vue supérieure

1. m. crico-arythénoïdien post.  
 2. lig. vocal  
 3. cône élastique

**c) Le muscle aryténoïdien transverse**

Il unit les deux cartilages aryténoïdes qu'il rapproche.

**d) Le muscle aryténoïdien oblique**

Il unit le processus musculaire d'un cartilage aryténoïde à l'apex du cartilage controlatéral.

**3 | Les muscles abducteurs (fig. 23.10)**

Au nombre de deux, ils ouvrent davantage la fente glottique.

Chaque muscle *crico-aryténoïdien postérieur* est tendu de la face postérieure de la lame du cartilage cricoïde au processus musculaire du cartilage aryténoïde.

Il déplace en bas et latéralement le cartilage aryténoïde.

**4 | Les muscles tenseurs des ligaments vocaux (fig. 23.11 et 23.12)**

**a) Le muscle crico-thyroïdien**

Il naît de la partie antérieure de la face externe du cartilage cricoïde. Il s'étale avec une partie droite, antérieure et une partie oblique postérieure.

Il se termine au bas des faces externe et interne de la lame thyroïdienne.

Il élève l'arc du cartilage cricoïde ou abaisse le cartilage thyroïde; il tend les cordes vocales.

**b) Le muscle vocal**

Il naît de l'angle du cartilage thyroïde et se termine sur le processus vocal et dans la fossette oblongue du cartilage aryténoïde.

Il fait basculer en avant le cartilage aryténoïde, modulant la tension des ligaments vocaux pendant la phonation et le chant.

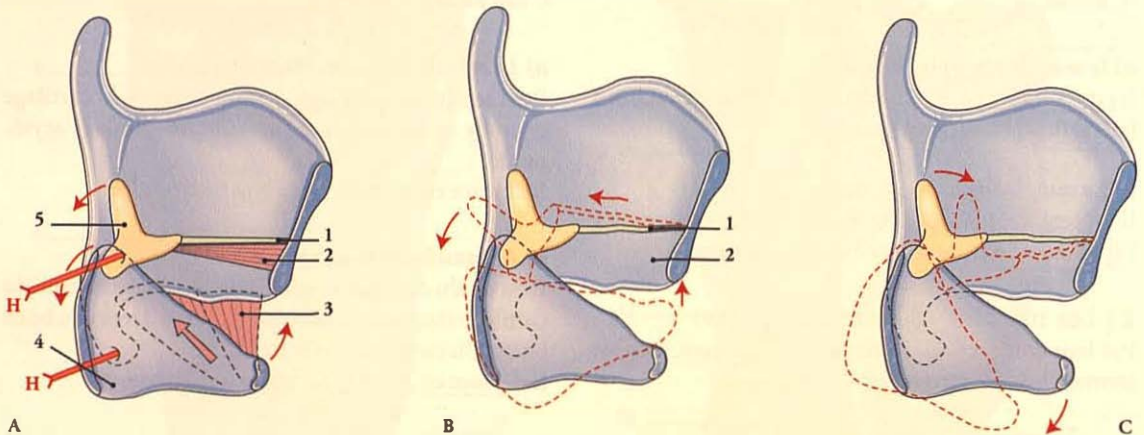


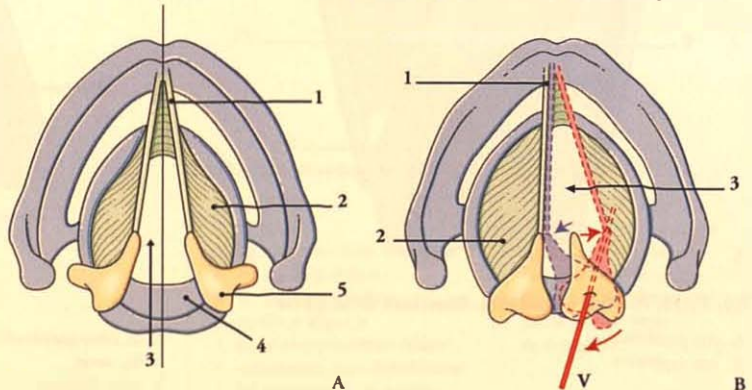
FIG. 23.11. Mouvements des cartilages cricoïde et aryténoïde (mouvements autour d'un axe horizontal H)

- |   |   |   |
|---|---|---|
| A. tension modérée du lig. vocal (phase respiratoire) | B. tension importante du lig. vocal (phase de phonation suraiguë) | C. relâchement du lig. vocal (phase de phonation) |
| 1. lig. vocal   | 2. m. vocal   | 3. m. crico-thyroïdien                            |
|   |   | 4. cartilage cricoïde                             |
|   |   | 5. cartilage aryténoïde                           |

FIG. 23.12. Mouvements des cartilages cricoïde et aryténoïde (mouvements autour d'un axe vertical V)

- A. repos respiratoire  
 B. ouverture (en rouge) et fermeture (en bleu) de la fente de la glotte (à droite)

1. lig. vocal
2. cône élastique
3. fente de la glotte
4. cartilage cricoïde
5. cartilage aryténoïde



## 23.4 VASCULARISATION – INNERVATION

### A | ARTÈRES

Elles proviennent des artères laryngée supérieure, laryngée postérieure et crico-thyroïdienne.

### B | VEINES

Les veines homologues des artères se drainent dans la veine jugulaire interne.

### C | LYMPHATIQUES

Les vaisseaux lymphatiques aboutissent aux nœuds lymphatiques jugulo-omo-hyoidiens et pré-laryngés.

### D | INNERVATION

L'innervation est assurée par des branches du *nerf vague* :

**1 | le nerf laryngé supérieur** innerve l'épiglotte, les muqueuses du ventricule et de la cavité infra-glottique, et le muscle crico-thyroïdien;

**2 | le nerf laryngé récurrent** innerve tous les muscles du larynx, excepté le crico-thyroïdien.

Une lésion unilatérale du nerf laryngé récurrent provoque la paralysie de tous les muscles du larynx excepté celle du muscle crico-thyroïdien. Sous l'action de ce dernier, les cordes vocales se déplacent médialement en position intermédiaire; la voix devient rauque.

Une lésion bilatérale se traduit par la position paramédiane des deux cordes vocales; la voix se réduit à un murmure rauque.

## 23.5 ANATOMIE FONCTIONNELLE

### A | LE LARYNX, VOIE RESPIRATOIRE

L'air inspiré s'engage dans la fente vestibulaire, puis dans la fente de la glotte, essentiellement dans la partie intercartilagineuse.

### B | LE LARYNX, APPAREIL DE LA PHONATION

L'acquisition du langage est une caractéristique de l'espèce humaine. Cette fonction extrêmement complexe implique une large participation de l'encéphale et de nombreuses structures périphériques, dont le larynx représente l'élément principal de la chaîne mécanique à la base de la parole. Il permet en effet la production des sons et leur articulation en phonèmes.

**1 | Les cordes vocales** jouent un rôle comparable à celui de l'anche d'un instrument à vent.

La vitesse du flux d'air expiré est la source d'énergie qui provoque l'oscillation des cordes vocales. Celle-ci varie

en fonction de la longueur, de l'épaisseur et de la tension des cordes vocales.

**2 | Le registre des sons** varie avec l'âge et le sexe. Le registre total de la voix humaine est de l'ordre de 60 à 500 vibrations par seconde, avec une moyenne pour la parole de 100 chez l'homme, 200 chez la femme et 250 chez l'enfant.

La voix féminine, souvent plus aiguë, résulte de la présence de cordes vocales plus courtes, plus tendues et plus rapprochées.

**3 | La fente glottique** module le flux d'air et joue un rôle important dans la production des sons. Durant la phonation, les cordes vocales se rapprochent et sont orientées caudalement.

Les sons ainsi produits sont modifiés par résonance dans les régions pharyngienne, nasale et buccale. La multiplicité des muscles laryngés, pharyngiens, linguaux, nasaux et buccaux, qui interviennent comme régulateurs de cette résonance, explique l'extrême diversité de la parole humaine.



# 24 Glandes thyroïde et parathyroïdes

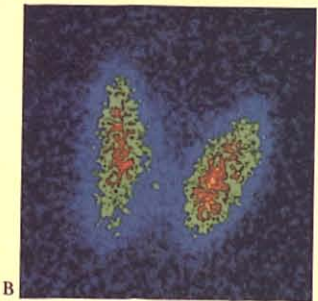
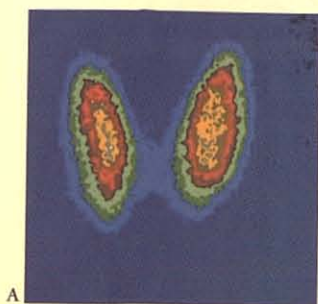
La glande thyroïde et les glandes parathyroïdes sont des glandes endocrines ayant une solidarité topographique. Elles sont situées dans la région infra-hyoïdienne et dérivent de l'appareil branchial (fig. 24.1).

**La glande thyroïde** sécrète, en particulier, deux hormones, la tétraiodothyronine (ou thyroxine, ou T4) et la triiodothyronine (ou T3) qui stimulent le métabolisme cellulaire.

Son augmentation de volume, appréciable par la palpation, définit le goitre.

L'image thyroïdienne s'obtient habituellement par échographie et par scintigraphie en raison de sa prédilection à fixer l'iode (fig. 24.2).

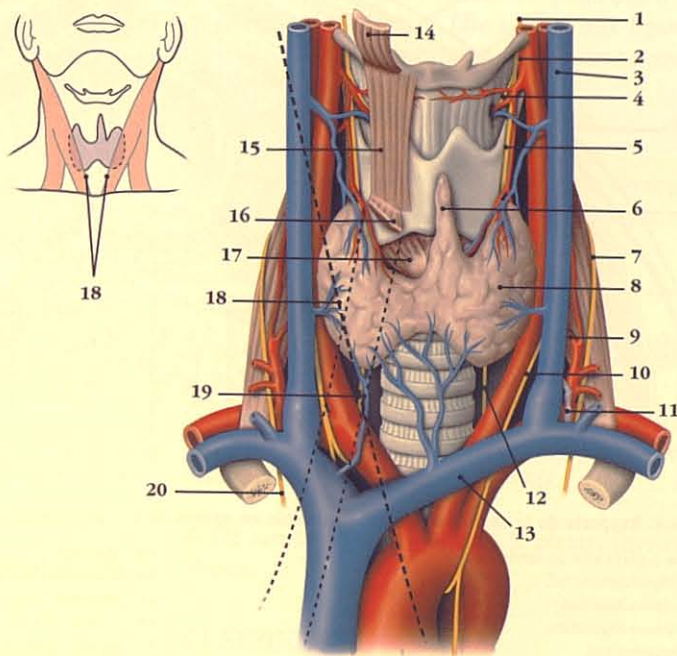
**Les glandes parathyroïdes** jouent un rôle important dans le métabolisme du calcium. Grâce à la parathormone qu'elles sécrètent, elles participent à l'homéostasie phosphocalcique.



**FIG. 24.2. Scintigraphie thyroïdienne au Tc99m**  
(cliché Dr T. Diesce)

A. vue antérieure

B. vue oblique antérieure droite



**FIG. 24.1. Glande thyroïde et ses vaisseaux (vue antérieure)**  
(cartouche : situation de la thyroïde)

- |   |   |  |
|---|---|--|
| 1. n. laryngé sup.                                  | 8. lobe gauche                              | 15. m. thyro-hyoïdien                        |
| 2. a. carotide ext.                                 | 9. a. thyroïdienne inf.                     | 16. m. sterno-thyroïdien                     |
| 3. v. jugulaire int.                                | 10. a. carotide commune et n. vague gauches | 17. m. crico-thyroïdien                      |
| 4. r. int. du n. laryngé sup.                       | 11. conduit thoracique                      | 18. bord ant. du m. sterno-cléido-mastoïdien |
| 5. r. ext. du n. laryngé sup., a. thyroïdienne sup. | 12. n. récurrent laryngé gauche             | 19. n. récurrent laryngé droit               |
| 6. lobe pyramidal                                   | 13. v. brachio-céphalique gauche            | 20. n. phrénique droit                       |
| 7. n. phrénique gauche                              | 14. m. sterno-hyoïdien                      |  |

## 24.1 GLANDE THYROÏDE

La glande thyroïde est une glande endocrine impaire, médiane et symétrique, appliquée sur la partie antérieure du conduit laryngo-trachéal.

Située dans la loge thyroïdienne, elle est maintenue par les adhérences de son fascia à la trachée et à la gaine vasculaire.

Plus volumineuse chez la femme que chez l'homme, elle mesure environ 6 cm de largeur et 6 cm de hauteur au niveau des lobes. Son poids est de 30 g environ. Sa couleur est brun rougeâtre et sa consistance molle.

### B | RAPPORTS

#### A | FORME – DIMENSION

C'est un anneau concave en arrière, présentant une partie médiane mince et étroite, l'isthme, et deux parties latérales volumineuses, les lobes droit et gauche.

#### 1 | La loge thyroïdienne

Elle est délimitée par le *fascia thyroïdien*, partie de la lame viscérale du fascia cervical (fig. 24.3).

L'espace périthyroïdien, constitué d'un tissu conjonctif lâche, sépare le fascia et la *capsule thyroïdienne*. Il

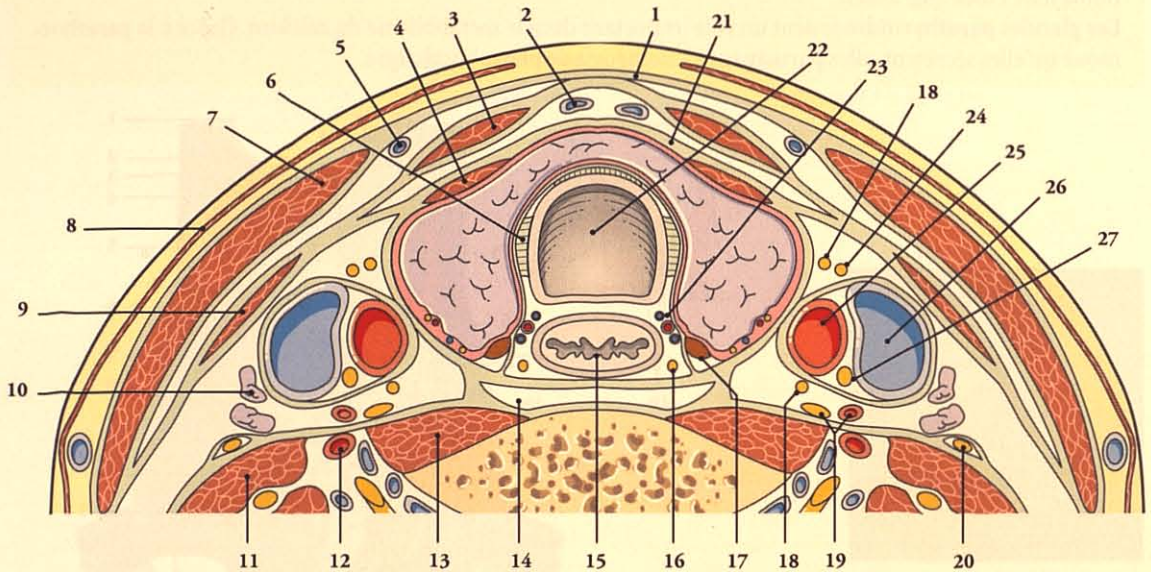


FIG. 24.3. Rapports de la thyroïde. Coupe horizontale au niveau de C7 (partie antérieure)

- |  |   |
|--|---|
| 1. lame superficielle du fascia cervical | 15. œsophage                                      |
| 2. vv. thyroïdiennes inf.                | 16. n. laryngé récurrent                          |
| 3. m. sterno-hyoïdien                    | 17. parathyroïde inf.                             |
| 4. m. sterno-thyroïdien                  | 18. rr. cardiaques sup.                           |
| 5. v. jugulaire ant.                     | 19. ganglion cervical moyen, a. thyroïdienne inf. |
| 6. lig. thyro-trachéal.                  | 20. n. phrénique et lame prévertébrale            |
| 7. m. sterno-cléido-mastoïdien           | 21. lame prétrachéale musculaire                  |
| 8. platysma                              | 22. trachée                                       |
| 9. m. omo-hyoïdien                       | 23. a. et v. thyroïdiennes inf.                   |
| 10. lymphonœuds jugulaires lat.          | 24. racine sup. de l'anse cervicale               |
| 11. m. scalène ant.                      | 25. a. carotide commune                           |
| 12. a. vertébrale                        | 26. v. jugulaire int.                             |
| 13. m. long du cou                       | 27. n. vague                                      |
| 14. espace rétro-œsophagien              |   |

contient les glandes parathyroïdiennes et les vaisseaux thyroïdiens.

Le fascia et l'espace périthyroïdien se prolongent autour des pédicules vasculaires de la glande thyroïde.

L'espace péri-thyroïdien constitue le plan de clivage de la thyroïdectomie.

## 2 | Les lobes thyroïdiens

Ils sont mobiles dans la loge thyroïdienne et présentent chacun la forme d'une pyramide triangulaire.

a) **Sa face antéro-latérale** est recouverte par le muscle sterno-thyroïdien et plus en avant, par le ventre antérieur du muscle omo-hyoïdien et le muscle sterno-hyoïdien. À l'état normal, la thyroïde est difficilement palpable.

La palpation d'un lobe thyroïdien nécessite l'extension de la tête et sa rotation du côté du lobe à examiner. Ceci permet de relâcher et d'écarter le muscle sterno-cléido-mastoïdien (fig. 24.4).

b) **Sa face médiale** adhère, par les *ligaments thyro-trachéaux latéraux*, aux faces latérales des 5 ou 6 premiers cartilages trachéaux. Elle est appliquée contre la face latérale du cartilage cricoïde et la partie inférieure du cartilage thyroïde. Sur cette face cheminent, dans l'angle trachéo-œsophagien, le rameau externe du nerf laryngé supérieur et le nerf récurrent laryngé.

c) **Sa face postérieure** répond à la gaine carotidienne et à son contenu vasculo-nerveux, et aux glandes parathyroïdes plus médiales.

d) **Sa base** est située à 2 cm environ au-dessus du sternum.

e) **Son apex** reçoit les vaisseaux thyroïdiens supérieurs.

## 3 | L'isthme thyroïdien

C'est une lame aplatie mesurant environ 10 mm de largeur, 15 mm de hauteur et 5 mm d'épaisseur.

a) **Sa face antérieure**, convexe, est recouverte par le muscle sterno-thyroïdien.

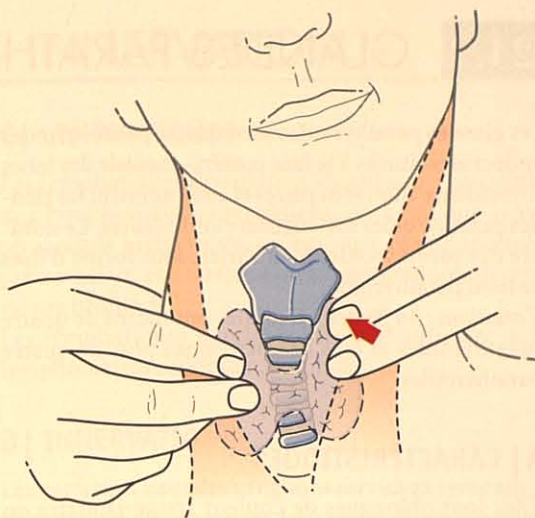


FIG. 24.4. Palpation du lobe droit de la thyroïde

b) **Sa face postérieure**, concave, répond aux 2<sup>e</sup>, 3<sup>e</sup> et 4<sup>e</sup> cartilages trachéaux. Elle adhère aux ligaments annulaires correspondants et au *ligament thyro-trachéal médian*.

L'isthme s'élève lorsque le sujet déglutit.

Il est palpable sous le cartilage cricoïde. Cette palpation s'effectue en se plaçant derrière le patient ; le pouce placé sur le cou en légère extension, les doigts en avant sur la thyroïde.

c) **Son bord supérieur** donne naissance à un prolongement vertical inconstant, le lobe pyramidal<sup>1</sup>. Celui-ci est parfois uni à l'os hyoïde par un tractus fibro-musculaire issu du muscle thyro-hyoïdien, le *muscle élévateur de la glande thyroïde*.

d) **De son bord inférieur** naît le plexus thyroïdien impair.

## C | STRUCTURE

La thyroïde est entourée d'une mince capsule fibreuse ; de celle-ci se détachent des trabécules qui subdivisent la glande en lobules.

Chaque lobule thyroïdien est constitué de follicules thyroïdiens, entourés d'un stroma conjonctif, riche en capillaires sanguins.

1. Ancien : pyramide de Lalouette.

## 24.2 GLANDES PARATHYROÏDES

Les glandes parathyroïdes sont quatre petites glandes endocrines situées à la face postéro-médiale des lobes thyroïdiens. Elles sont paires et comprennent les glandes parathyroïdes supérieures et inférieures. Le nombre des parathyroïdes peut varier, sous forme d'îlots de tissu parathyroïde.

*Variations* : 14 % des personnes ont moins de quatre parathyroïdes et 6 % des personnes plus de quatre parathyroïdes.

### A | CARACTÉRISTIQUES

Elles sont oblongues de couleur rouge-jaunâtre ou brune. Chacune mesure au maximum 8 mm de long, 4 mm de large et 2 mm d'épaisseur. Elle pèse 40 mg.

### B | RAPPORTS (fig. 24.5)

Les glandes parathyroïdes sont fixées à la face postéro-médiale de la capsule fibreuse de la glande thyroïde et sont recouvertes du fascia thyroïdien.

*Variations* : elles peuvent se localiser sur la paroi antéro-latérale de l'œsophage (10 %) ou latérale de la glande thyroïde (5 %).

### 1 | Les glandes parathyroïdes supérieures

Elles sont situées contre l'apex des lobes thyroïdiens près de la branche externe du nerf laryngé supérieur.

### 2 | Les glandes parathyroïdes inférieures

Elles sont situées contre la base des lobes thyroïdiens. Chacune est près d'une artère thyroïdienne inférieure et d'un nerf récurrent laryngé.

### C | STRUCTURE

Elle est entourée d'une mince capsule fibreuse de laquelle se détachent des septums qui la divisent en lobules.

Le parenchyme parathyroïde est constitué de deux sortes de cellules : les cellules principales et les cellules oxyphiles.

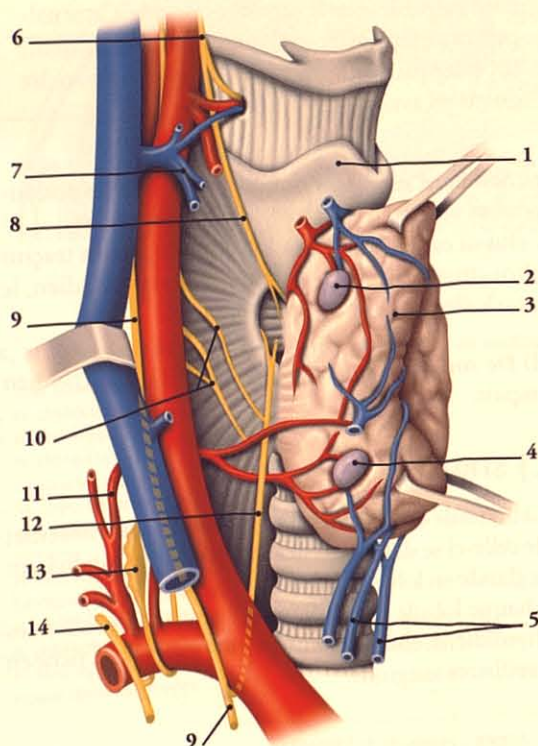


FIG. 24.5. Glandes parathyroïdes droites (vue latérale droite)

1. cartilage thyroïde
2. glande parathyroïde sup.
3. lobe thyroïdien droit récliné en avant
4. glande parathyroïde inf.
5. vv. thyroïdiennes inf.
6. n. laryngé sup.
7. vv. thyroïdiennes sup.
8. r. ext. du n. laryngé sup.
9. n. vague
10. rr. pharyngiens
11. a. thyroïdienne inf.
12. n. laryngé récurrent droit
13. ganglion cervical inf.
14. n. phrénique

## 24.3 VASCULARISATION – INNERVATION

### A | ARTÈRES

Elles proviennent

- des artères thyroïdiennes supérieures pour la thyroïde et les parathyroïdes supérieures;
- des artères thyroïdiennes inférieures pour la thyroïde et les parathyroïdes inférieures;
- de l'artère thyroïde ima pour l'isthme thyroïdien (fig. 24.6).

### B | VEINES

Elles forment un riche plexus péri-glandulaire qui se draine dans les veines thyroïdiennes supérieures, et le plexus thyroïdien impair, drainé par la veine thyroïdienne inférieure.

### C | LYMPHATIQUES

Les lymphatiques thyroïdiens aboutissent, en avant, aux lymphonœuds thyroïdiens, en haut, aux lymphonœuds préalaryngés, en bas, aux lymphonœuds prétrachéaux, et latéralement, aux lymphonœuds cervicaux profonds.

Les lymphatiques parathyroïdiens aboutissent aux lymphonœuds cervicaux profonds.

### D | INNERVATION

Les nerfs sont issus des ganglions cervicaux sympathiques et ils accompagnent les artères thyroïdiennes supérieure et inférieure pour gagner les glandes.

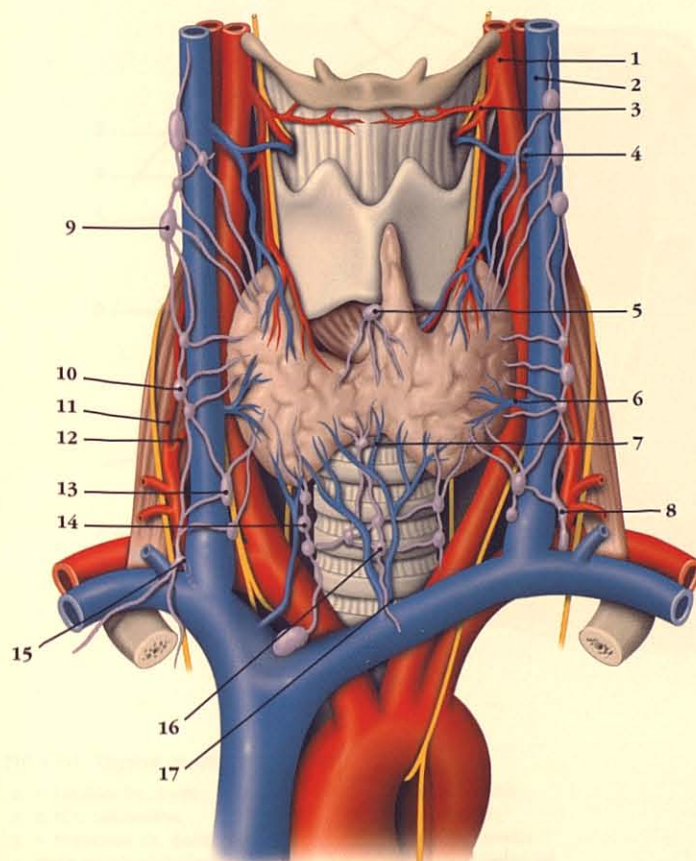


FIG. 24.6. Vascularisation de la thyroïde

1. a. carotide ext.
2. v. jugulaire int.
3. a. thyroïdienne sup.
4. v. thyroïdienne sup.
5. lymphonœud préalaryngé
6. v. thyroïdienne inf.
7. lymphonœud isthmique
8. conduit thoracique
9. lymphonœuds cervicaux profonds sup.
10. lymphonœuds cervicaux profonds moyens
11. a. cervicale ascendante
12. a. thyroïdienne inf.
13. lymphonœuds cervicaux profonds inf.
14. lymphonœuds latéro-trachéaux
15. tronc lymphatique droit
16. lymphonœuds prétrachéaux
17. v. thyroïdienne inf.

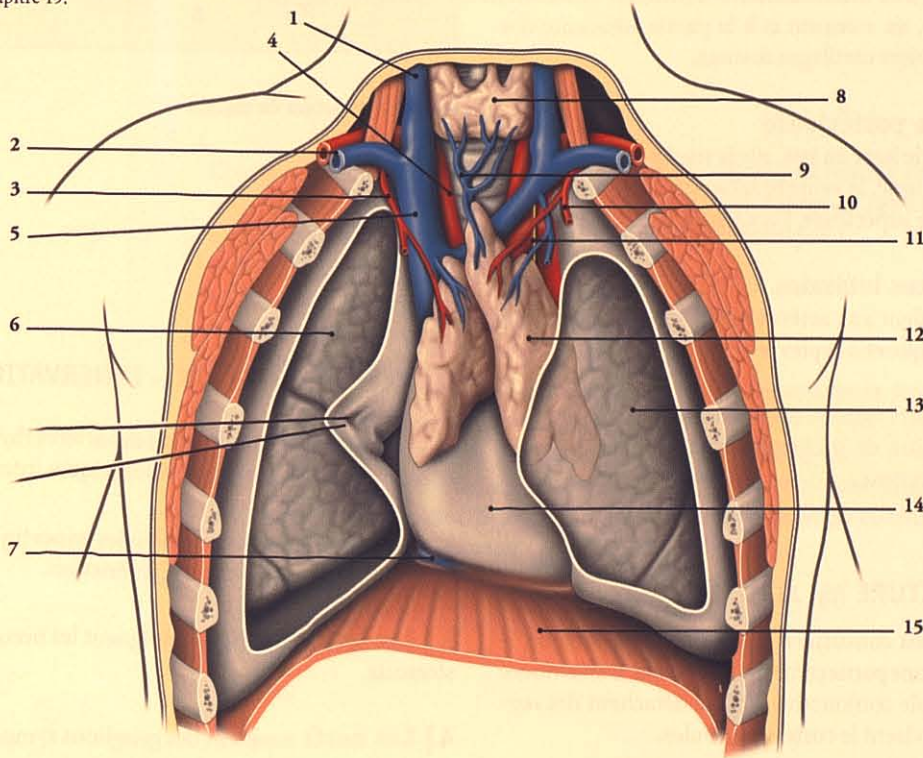
# 25 Thymus

Le thymus est un organe lymphoïde transitoire, mais aussi, accessoirement, endocrine non glandulaire. Il est situé dans les médiastins supérieur et antérieur (*fig. 25.1*). Durant la période néo-natale, il assure le développement du tissu lymphoïde; après la puberté, ce rôle disparaît. Le thymus dérive du 3<sup>e</sup> sac pharyngien<sup>1</sup>.

Il contrôle la lymphopoïèse et assure la différenciation des lymphocytes en lymphocytes T immunologiquement compétents ou thymocytes. Le thymus produirait une hormone, la thymosine, induisant la prolifération des lymphocytes et ayant pour cible les jonctions neuro-musculaires; d'où son rôle dans des maladies neuro-musculaires gravissimes.

L'exérèse des testicules ou des surrénales retarde l'involution du thymus. Inversement, l'injection de testostérone ou de cortisone accélère son involution.

1. Voir chapitre 19.



**FIG. 25.1. Thymus *in situ* chez l'enfant**

- |                              |                               |                   |
|------------------------------|-------------------------------|-------------------|
| 1. v. jugulaire int. droite  | 6. poumon droit               | 11. n. vague      |
| 2. a. et v. subclavières     | 7. v. cave inf.               | 12. thymus        |
| 3. a. thoracique int. droite | 8. glande thyroïde            | 13. poumon gauche |
| 4. tronc brachio-céphalique  | 9. v. thyroïdienne inf.       | 14. cœur          |
| 5. v. cave sup.              | 10. a. thoracique int. gauche | 15. diaphragme    |

## A | CARACTÉRISTIQUES

C'est un organe mou, de couleur rosée chez le fœtus et grisâtre chez l'enfant. Son volume s'accroît jusqu'à la 2<sup>e</sup> année, puis décroît jusqu'à l'âge adulte.

À la naissance, il mesure 5 cm de hauteur, 14 cm de largeur et d'épaisseur, et il pèse 5 g environ.

Il est constitué de deux lobes ovoïdes, droit et gauche, intimement unis sur la ligne médiane.

## B | RAPPORTS

Le thymus est situé dans la *loge thymique*, limitée par la lame prétrachéale du fascia cervical, et la *lame thyro-péricardique*.

### 1 | L'extrémité supérieure

Elle est unie à la thyroïde par des tractus fibreux.

### 2 | La face antérieure

Elle répond aux muscles sterno-hyoïdiens et sterno-thyroïdiens, au sternum et à la partie adjacente des quatre premiers cartilages costaux.

### 3 | La face postérieure

Elle repose de haut en bas, sur la trachée, le tronc brachio-céphalique, la veine brachio-céphalique gauche, la veine cave supérieure, l'arc aortique et le péricarde.

### 4 | Les faces latérales

Elles répondent aux artères carotides communes, au nerf phrénique et à la plèvre.

Les tumeurs tymiques entraînent des signes de compression du médiastin supérieur, toux, dysphagie, cyanose.

## C | STRUCTURE (fig. 25.2)

Le thymus est constitué d'une partie périphérique, le cortex, et d'une partie centrale, la médulla. Il est entouré d'une capsule conjonctive d'où se détachent des septums qui divisent le cortex en lobules.

**1 | Le cortex** est constitué de nombreux lymphocytes T ou thymocytes. Ils s'organisent en colonnes irrégulières cernées par quelques épithélio-réticulocytes thymiques.

**2 | La médulla** présente peu de thymocytes mais de nombreux épithélio-réticulocytes en dégénérescence formant des agrégats concentriques, les *corpuscules thymiques*<sup>2</sup>.

Au cours de son involution, les épithélio-réticulocytes sont remplacés par du tissu adipeux.

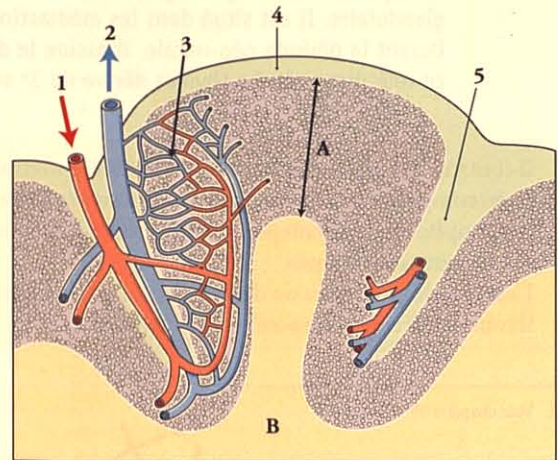


FIG. 25.2. Structure du thymus

- A. cortex
- B. médulla
- 1. artère
- 2. veine
- 3. capillaires
- 4. capsule conjonctive
- 5. septum

## D | VASCULARISATION – INNERVATION

**1 | Les artères** proviennent des artères thyroïdiennes inférieures et des artères thoraciques internes.

**2 | Les veines** se drainent dans les veines thyroïdiennes supérieures, moyennes et inférieures.

**3 | Les lymphatiques** rejoignent les nœuds parasternaux.

**4 | Les nerfs** émanent des ganglions sympathiques et accompagnent les artères.

2. Ancien. : corpuscules de Hassal.

# ORGANES DES SENS

L'homme présente cinq organes des sens lui permettant de rentrer en relation avec le monde extérieur. Ceci explique l'adaptation de ces organes à chaque espèce animale pour assurer sa survie. On distingue :

- l'organe *olfactif*;
- l'organe de la *vision*;
- l'organe *vestibulo-cochléaire*;
- l'organe *gustatif*;
- le *toucher* correspondant à l'ensemble des neurocepteurs de la peau.

Chacun de ces organes est constitué :

- de structures de *réception* des impressions sensorielles;
- de formations nerveuses de *transmission* de l'information sensorielle;
- d'un centre supérieur d'intégration des influx nerveux et de *contrôle* du fonctionnement de l'organe (voir Tome V).



# 26 Organes de la vision

L'organe de la vision est l'ensemble des structures favorisant la réception et la transmission des influx visuels. Situé dans l'orbite qui le protège, il est constitué :

- d'un organe principal : l'œil et son nerf, le nerf optique<sup>1</sup> (fig. 26.1);
- et des organes accessoires de l'œil indispensables à son fonctionnement : les muscles et la gaine du bulbe, le corps adipeux de l'orbite, la conjonctive, l'appareil lacrymal et les paupières.

1. Voir Tome V.

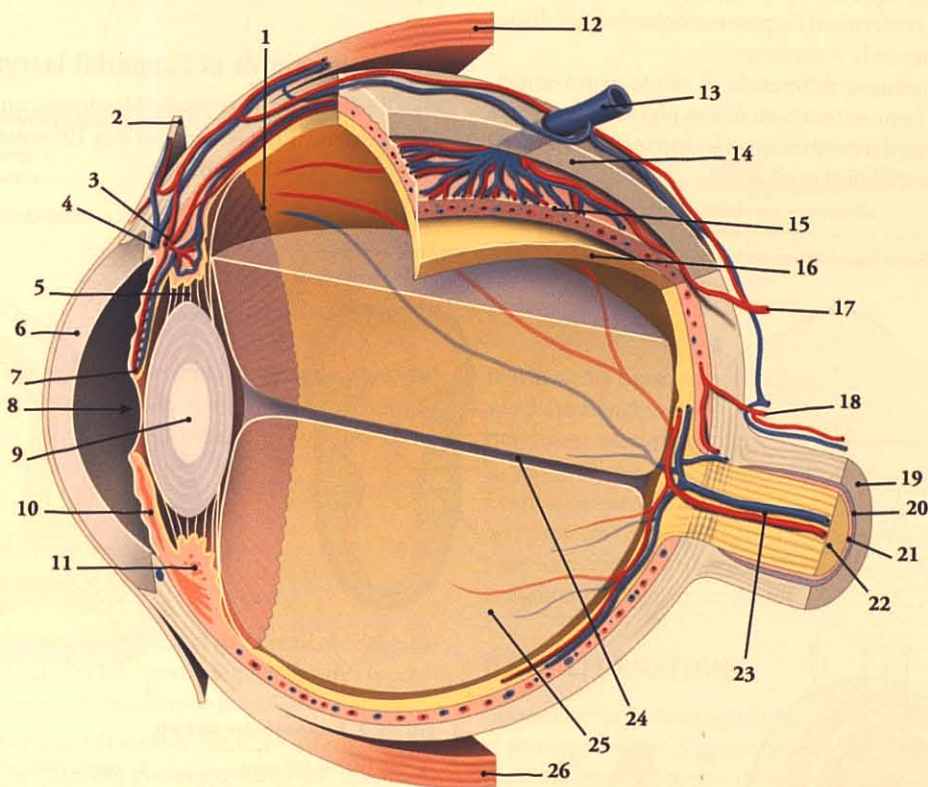


FIG. 26.1. Œil (coupe sagittale et chanfreinée)

- |                                    |                     |                             |                                     |
|------------------------------------|---------------------|-----------------------------|-------------------------------------|
| 1. ora serrata                     | 8. pupille          | 15. choroïde                | 22. n. optique                      |
| 2. conjonctive                     | 9. cristallin       | 16. rétine (partie optique) | 23. a. et v. centrales de la rétine |
| 3. grand cercle artériel de l'iris | 10. iris            | 17. a. ciliaire longue      | 24. canal hyaloïdien                |
| 4. sinus veineux de la sclère      | 11. corps ciliaire  | 18. a. ciliaire courte      | 25. corps vitré                     |
| 5. zonule ciliaire                 | 12. m. droit sup.   | 19. gaine ext.              | 26. m. droit inf.                   |
| 6. cornée                          | 13. v. vorticineuse | 20. espace intervaginal     |                                     |
| 7. petit cercle artériel de l'iris | 14. sclère          | 21. gaine int.              |                                     |

## 26.1 ORGANOGÉNÈSE (fig. 26.2 et 26.3)

Le premier stigmate du développement de l'œil apparaît au 18<sup>e</sup> jour du développement. La croissance de l'œil cesse au cours de la 4<sup>e</sup> année.

### A | STRUCTURES DÉRIVÉES DU PROSENCÉPHALE (fig. 26.2)

De chaque paroi latérale du prosencéphale se détache une évagination, le *pédoncule optique*, qui se termine par la *vésicule optique*.

Celle-ci s'invagine pour former à son extrémité la *cupule optique*, et sur sa face ventrale, la *fissure optique*<sup>2</sup> qui contient les vaisseaux hyaloïdiens.

La cupule optique est constituée de deux lames, externe et interne, renfermant l'*espace intrarétinien*, qui disparaît au cours de la 7<sup>e</sup> semaine.

La lame interne se différencie en rétine neuro-sensorielle et la lame externe, en rétine pigmentaire. De la lame externe dérivent les muscles intrinsèques de l'œil (muscles pupillaires et ciliaires).

Les neurofibres des cellules multipolaires atteignent les corps géniculés latéraux dès la 8<sup>e</sup> semaine.

### B | STRUCTURES DÉRIVÉES DE L'ÉPIBLASTE

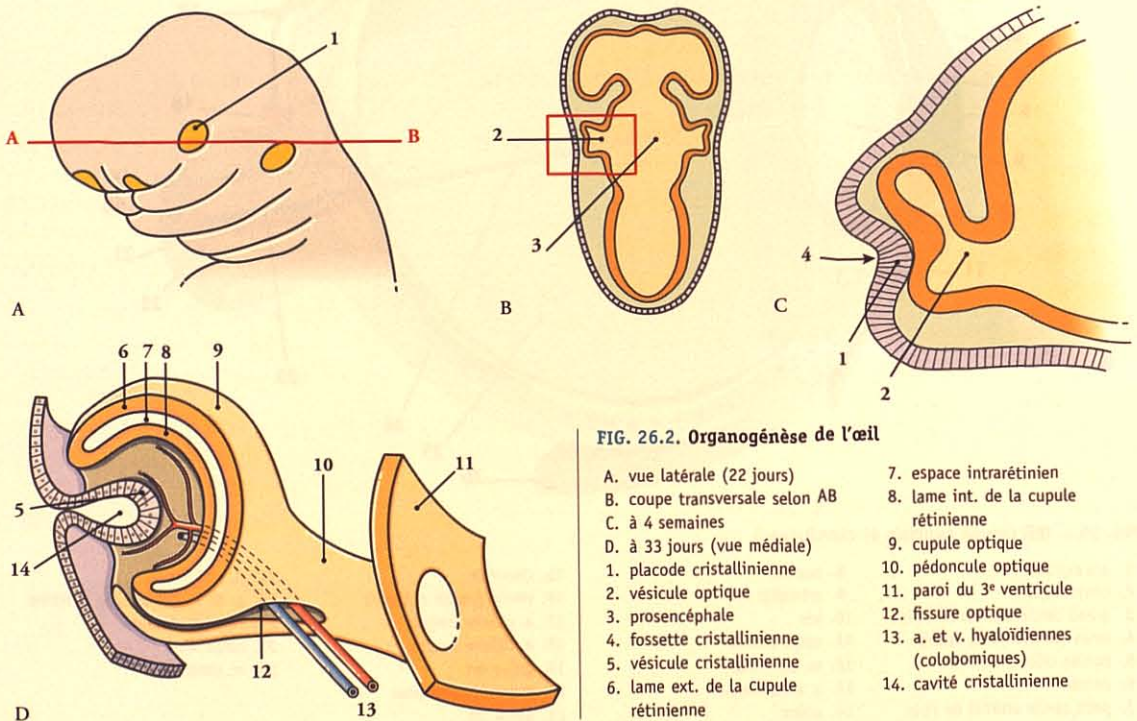
#### 1 | Le cristallin (fig. 26.3)

L'épiblaste adjacent aux vésicules optiques s'épaissit et forme les placodes cristalliniennes. Chaque placode s'invagine pour former la vésicule cristallinienne qui s'isole et devient le cristallin. Les fibres cristalliniennes primaires dérivent des cellules de la paroi postérieure et les fibres cristalliniennes secondaires, des cellules de la paroi antérieure.

#### 2 | Les paupières et l'appareil lacrymal

Elles dérivent des deux plis épiblastiques contenant du mésenchyme. Elles se soudent à la 10<sup>e</sup> semaine, pour se séparer vers la 26<sup>e</sup> semaine.

2. Ancien : fissure choroïdienne, fente colobomique.



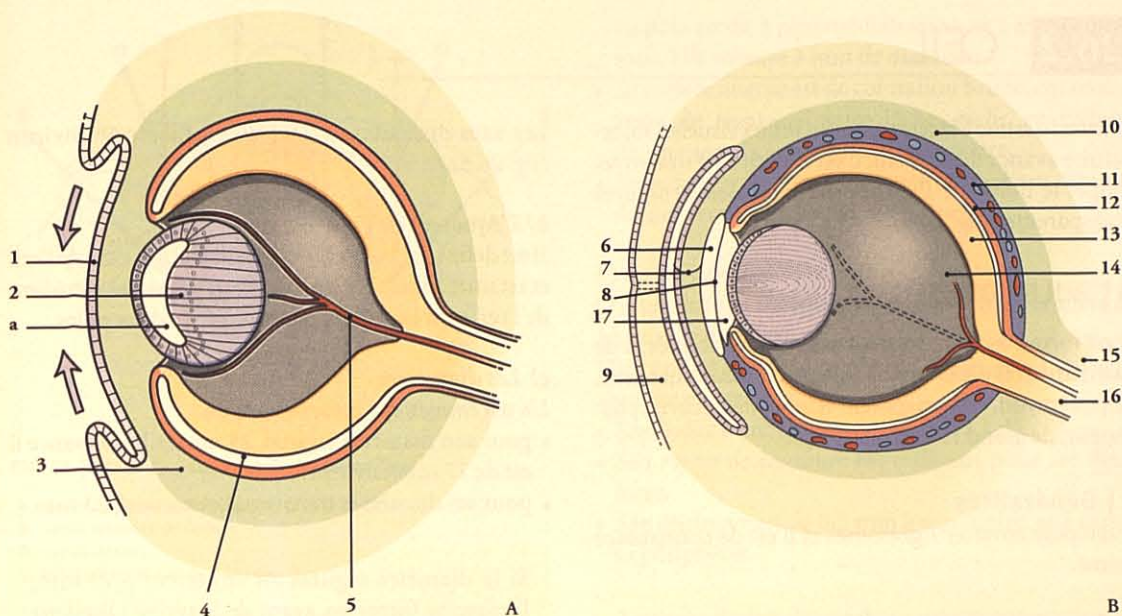


FIG. 26.3. Développement de l'œil (coupe sagittale)

- |   |                        |
|---|------------------------|
| A. à 7 semaines                         | 4. espace rétinien     |
| B. à 15 semaines                        | 5. a. hyaloïdienne     |
| a. cavité cristallinienne en régression | 6. chambre ant.        |
| 1. épiblaste                            | 7. cornée              |
| 2. cristallin                           | 8. membrane pupillaire |
| 3. mésoblaste                           | 9. paupière            |
|   | 10. sclère             |

- |                              |
|------------------------------|
| 11. choroïde                 |
| 12. rétine pigmentaire       |
| 13. rétine neuro-sensorielle |
| 14. vitrée                   |
| 15. dure-mère                |
| 16. n. optique               |
| 17. chambre post.            |

De l'épiblaste optique dérivent l'épithélium antérieur de la cornée et la glande lacrymale. De l'épiblaste du sillon naso-lacrymal se forment le conduit naso-lacrymal et le sac lacrymal.

### C | STRUCTURES DÉRIVÉES DU MÉSENCHYME

Le mésenchyme situé en avant de la vésicule cristallinienne présente dès la 6<sup>e</sup> semaine deux fissures successives séparées par la membrane pupillaire.

La première fissure devient la chambre antérieure et la deuxième, la chambre postérieure de l'œil. La membrane pupillaire se résorbe au début de la vie fœtale pour former la pupille. Du mésenchyme entourant la cupule optique dérivent la tunique vasculaire, la sclère, la partie profonde de la cornée, le corps vitré et les vaisseaux hyaloïdiens, qui vascularisent le cristallin. L'artère hyaloïdienne donne l'artère centrale de la rétine.

L'origine des muscles extrinsèques de l'œil semble dériver de l'mésenchyme entourant la plaque préchordale, qui donne naissance à trois myotomes pré-optiques, innervés par les nerfs crâniens III, IV et VI.

Les muscles droits latéral et supérieur sont les premiers à apparaître dès le 28<sup>e</sup> jour. Le muscle releveur de la paupière supérieure apparaît le dernier par délamination du muscle droit supérieur.

### D | MALFORMATIONS

Les malformations congénitales de l'œil sont précoces et peuvent relever d'agents tératogènes variés : virus (rubéole), médicaments (hypervitaminose A), radiations (RX), etc. Les principales malformations congénitales sont :

- l'anophtalmie : absence du bulbe de l'œil ;
- la microphthalmie ;
- la cataracte congénitale ;
- le colobome iridien, fente anormale de l'iris.

## 26.2 OÛIL

L'œil est destiné à la réception des influx visuels. Observatoire avancé du cerveau, il est constitué d'une enveloppe, le bulbe de l'œil, renfermant des structures transparentes (fig. 26.4).

### A | BULBE DE L'ŒIL

Il est formé de deux segments de sphère accolés et de diamètres très différents : le *segment cornéal*, antérieur, de petit rayon, est transparent et le *segment scléral*, postérieur, de grand rayon, est opaque.

#### 1 | Généralités

L'œil pèse environ 7 grammes et il est de consistance ferme.

##### a) Les pôles de l'œil

Le *pôle antérieur* et le *pôle postérieur* sont situés au centre des courbures antérieure et postérieure du bulbe de l'œil. Ces points définissent l'*axe optique*.

L'*axe visuel* est défini par le pôle antérieur et la fovéa centralis. Les axes visuels droit et gauche sont presque parallèles.

Les axes optique et visuel divergent de 5° environ (fig. 26.5).

##### b) L'équateur de l'œil

Il est défini par le cercle perpendiculaire à l'axe de l'œil et est situé à égale distance des deux pôles. Les *méridiens* de l'œil sont les cercles passant par les deux pôles.

##### c) Les diamètres

Un œil *emmétrope* mesure environ :

- pour son diamètre sagittal, 24 mm (à la naissance il est de 17 mm environ) ;
- pour ses diamètres transversal et vertical, 23 mm.

Si le diamètre sagittal est supérieur à 25 mm, l'image se forme en avant de la rétine : l'œil est myope.

Si la longueur est inférieure à 22 mm, l'image se forme en arrière de la rétine : l'œil est hypermétrope.

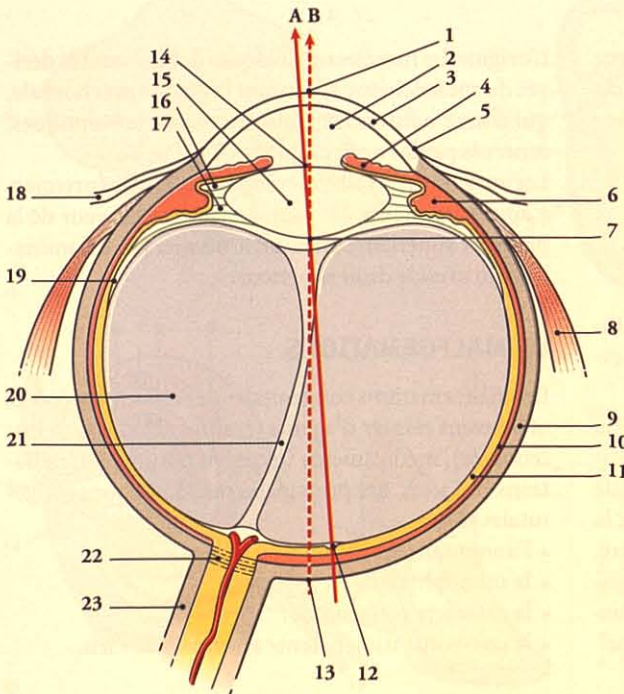


FIG. 26.4. Bulbe de l'œil (coupe horizontale)

- A. axe optique  
B. axe du bulbe
1. pôle ant. du bulbe
  2. chambre ant.
  3. cornée
  4. iris
  5. limbe cornéen
  6. corps ciliaire
  7. pôle post. du cristallin
  8. m. droit latéral
  9. sclère
  10. choroïde
  11. rétine
  12. fovéa centralis
  13. pôle post. du bulbe
  14. pôle ant. du cristallin
  15. cristallin
  16. chambre post.
  17. zonule ciliaire
  18. conjonctive bulbaire
  19. ora serrata
  20. corps vitré
  21. canal hyaloïde
  22. aire criblée de la sclère
  23. gaine ext. du n. optique

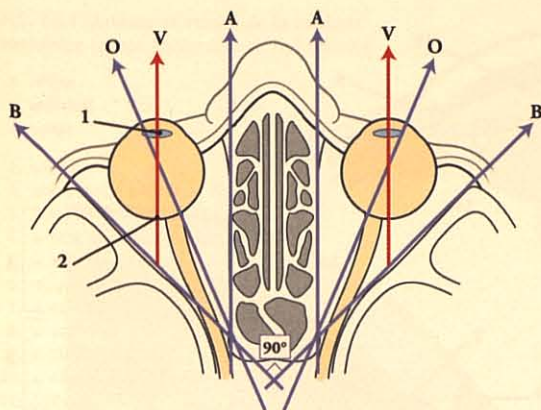


FIG. 26.5. Axes de l'orbite et du bulbe de l'œil

- A. parois médiales de l'orbite  
 B. parois latérales de l'orbite  
 O. axe de l'orbite  
 V. axe optique et axe du cristallin  
 1. cristallin  
 2. fovéa centralis

#### d) La situation de l'œil

L'œil est distant de la paroi latérale de l'orbite de 6 mm et des autres parois de 11 mm environ. L'axe optique forme avec l'axe de l'orbite un angle de  $23^\circ \pm 2$ .

L'œil fait saillie en avant du rebord inférieur et surtout du rebord latéral de l'orbite. Il est donc mal protégé latéralement.

## 2 | Tunique fibreuse

Elle comprend : la sclère et la cornée unies par le limbe de la cornée.

### a) La sclère

Homologue de la dure-mère, elle représente les cinq sixièmes postérieurs de la tunique fibreuse. C'est une membrane résistante, épaisse, inextensible et opaque. Son épaisseur de 1 mm en avant et en arrière diminue dans sa partie équatoriale.

- Sa surface externe, blanc nacré chez l'adulte, est bleuâtre chez l'enfant, et jaunâtre chez le vieillard. Elle présente les insertions des muscles moteurs de l'œil, de nombreux orifices vasculaires et en arrière, la lame criblée, passage du nerf optique. La lame criblée est inféro-médiale au pôle postérieur. Sa distance

au pôle est de 3 mm médialement, et 1 mm en dessous. Elle mesure 3 mm de diamètre.

- Sa surface interne est de coloration brune, car recouverte de tissu cellulaire lâche, riche en cellules pigmentées, la lamina fusca de la sclère.
- Structure : elle est constituée d'un tissu fibreux dense formé de lamelles entrecroisées.

### b) La cornée (fig. 26.6)

C'est un hublot transparent, enchassé dans la sclère de 13 mm de diamètre.

Elle répond à la conjonctive en avant, et à l'humeur aqueuse en arrière.

- Son indice de réfraction est de 1,33 à 1,35.
- Son rayon de courbure est différent pour ses deux faces.
- Son épaisseur est de 0,5 mm à son centre, et 1 mm à sa périphérie.

Les irrégularités de courbure provoquent l'astigmatisme.

- Structure : la cornée est formée d'avant en arrière par :

- l'épithélium antérieur de la cornée ;
- la limitante antérieure<sup>3</sup>, couche condensée la plus superficielle du stroma ;
- la substance propre de la cornée, qui représente 90 % de celle-ci. Elle contient des leucocytes assurant une protection contre l'infection ;
- la lame limitante postérieure<sup>4</sup>. Son épaissement périphérique constitue l'anneau scléral<sup>5</sup> ;
- l'endothélium de la chambre antérieure.

Quand la cornée est altérée (kératites...), il s'y forme un tissu cicatriciel opaque, la taie. Souvent chez le vieillard on observe un anneau gris ou jaunâtre à la périphérie de la cornée : arc sénile ou gérontoxon (imprégnation lipidique).

### c) Le limbe de la cornée

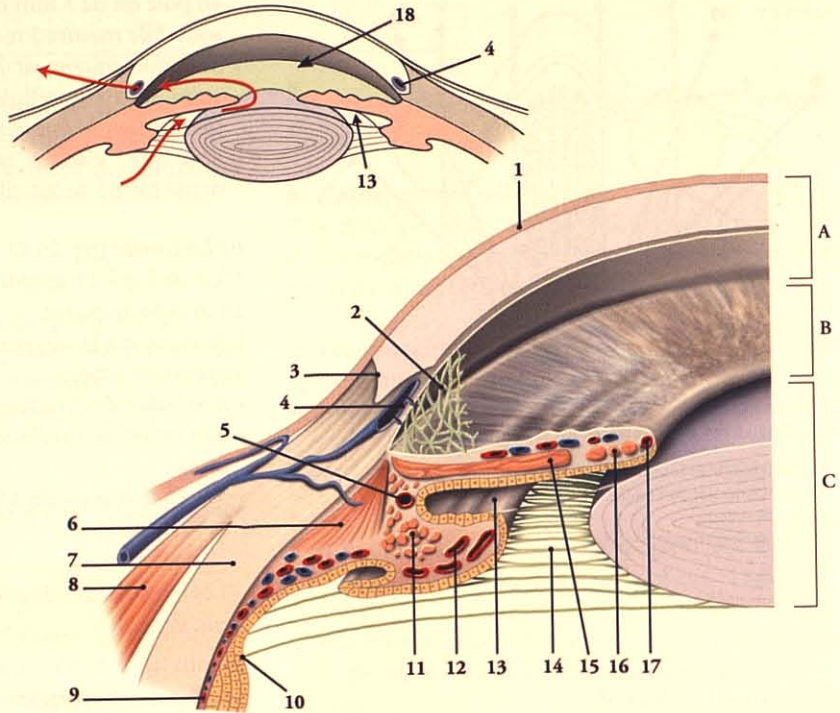
Zone d'union de la cornée avec la sclère, sa limite extérieure est marquée par le sillon de la sclère. La tunique vasculaire y adhère en profondeur. Une formation

3. Ancien. : membrane de Bowman.

4. Ancien. : membrane de Descemet.

5. Ancien. : anneau tendineux de Döllinger.

**FIG. 26.6. Angle irido-cornéen**  
(vue antéro-supérieure)  
(cartouche : circulation  
de l'humeur aqueuse)



- A. cornée  
B. iris  
C. cristallin

1. conjonctive bulbaire
2. lig. pectiné
3. limbe de la cornée
4. sinus veineux de la sclère
5. grand cercle artériel de l'iris
6. fibres méridiennes du m. ciliaire
7. sclère
8. m. droit lat.
9. choroïde
10. ora serrata
11. fibres circulaires du m. ciliaire
12. corps ciliaire
13. chambre post. du bulbe
14. zonule ciliaire
15. m. dilateur de la pupille
16. m. sphincter de la pupille
17. petit cercle artériel de l'iris
18. chambre ant. du bulbe

réticulaire, conjonctivo-élastique, s'organise en un *ligament pectiné* de l'angle irido-cornéen. Entre ses fibres siègent les espaces de l'angle irido-cornéen<sup>6</sup>. Dans le limbe circule une veine annulaire, le *sinus veineux de la sclère*<sup>7</sup>. L'humeur aqueuse, sécrétée par les procès ciliaires, filtre à travers les espaces de l'angle irido-cornéen vers le sinus veineux de la sclère. Celui-ci se draine dans les veines épisclérales qui rejoignent les veines ciliaires.

#### d) Vaisseaux et nerf

- **La sclère**
  - Ses artères proviennent des artères ciliaires courtes postérieures et ciliaires antérieures.
  - Ses veines se drainent dans les veines ciliaires antérieures et vorticineuses. Les lymphatiques font défaut.
  - Ses nerfs proviennent des nerfs ciliaires, branches du nerf ophtalmique ( $V_1$ ).
- **La cornée** n'est pas vascularisée, mais elle est très richement innervée par les nerfs ciliaires qui forment un plexus autour du limbe de la cornée.

La diminution du réflexe cornéen est un signe fidèle d'atteinte du nerf trijumeau (V). Au cours de l'anesthésie, sa sensibilité disparaît en dernier. Dans les brûlures de la cornée, il faut rechercher sa sensibilité.

### 3 | La tunique vasculaire<sup>8</sup> (fig. 26.7)

Homologue de la pie-mère, elle assure la nutrition de l'œil, le maintien de la pression et la température constante des liquides intra-oculaires. On distingue d'arrière en avant : la choroïde, le corps ciliaire et l'iris.

Elle est souvent intéressée dans les affections du système circulatoire.

#### a) La choroïde

C'est une mince membrane de couleur brunâtre constituant les cinq sixièmes de la tunique vasculaire.

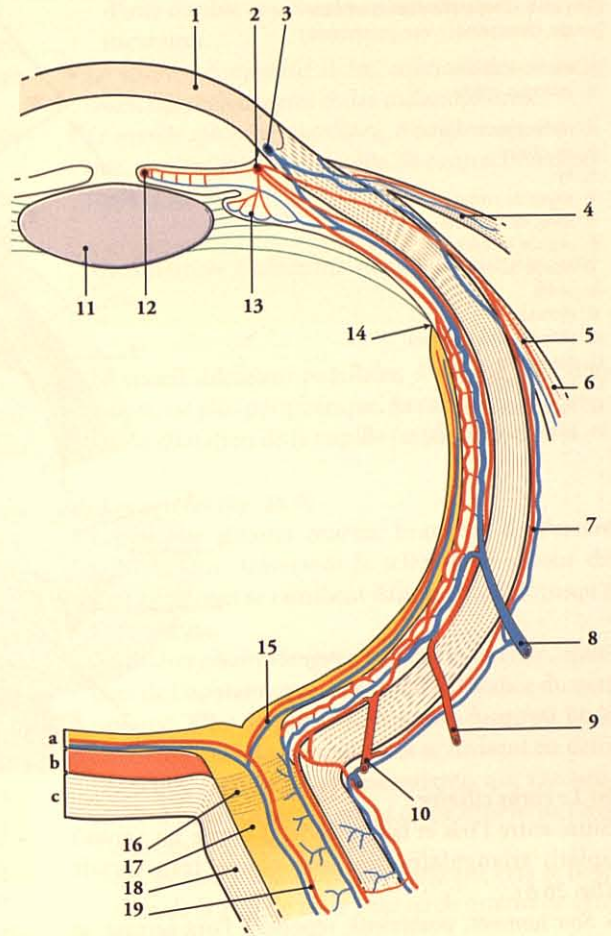
6. Ancien. : espace de Fontana.  
7. Ancien. : canal de Schlemm.

8. Ancien. : uvée.

**FIG. 26.7. Artères et veines de la tunique vasculaire (coupe horizontale de l'œil gauche)**

- a. rétine
- b. choroïde
- c. sclère

- 1. cornée
- 2. grand cercle artériel de l'iris
- 3. sinus veineux de la sclère
- 4. a. et v. de la conjonctive
- 5. a. et v. ciliaires ant.
- 6. m. droit médial
- 7. a. et v. épisclérales
- 8. v. vorticineuse
- 9. a. ciliaire post. longue
- 10. a. ciliaire post. courte et v. ciliaire post.
- 11. cristallin
- 12. petit cercle artériel de l'iris
- 13. a. et v. du corps ciliaire
- 14. ora serrata
- 15. a. et v. de la rétine
- 16. aire criblée de la sclère
- 17. n. optique
- 18. gaine ext. du n. optique
- 19. a et v. centrales de la rétine



- Sa surface externe répond à la lamina fusca à laquelle elle est faiblement adhérente. Sa surface interne, lisse, est intimement unie à la couche pigmentée de la rétine.
- En avant, elle se continue avec le corps ciliaire au niveau d'une ligne sinueuse, l'ora serrata, située à 6 mm environ de la cornée.
- Structure : c'est un tissu conjonctif lâche, qui comprend, de la sclère à la rétine, quatre lames :
  - la lame suprachoroïdienne, formée de fibres collagènes et élastiques, est riche en mélanocytes. Elle véhicule les nerfs ciliaires et les artères ciliaires longues postérieures ;
  - la lame vasculaire, pourvue d'un riche plexus capillaire, est parsemée de cellules pigmentées. Le calibre des vaisseaux décroît de la superficie vers la profondeur<sup>9</sup>.

- Les artères proviennent des artères ciliaires courtes postérieures et des veines vorticineuses ;
- la lame choroïdo-capillaire, non pigmentée, présente un réseau capillaire dense ;
- la lame basale, mince, riche en fibres élastiques, adhère par des fibres collagènes à la couche pigmentaire de la rétine.

La rupture de ces fibres adhérentielles entraîne la rétraction de la lame basale et le décollement rétinien.

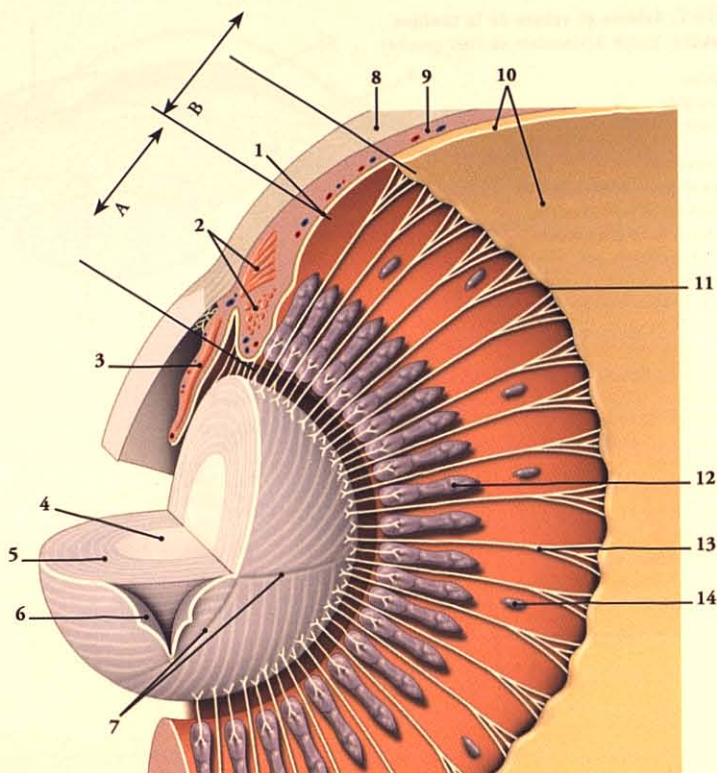
La pression veineuse dans la choroïde est élevée et dépasse 20 mmHg. Cette importante pression est nécessaire au maintien de la pression intra-oculaire et non au métabolisme qui est relativement faible dans cette tunique. Le sang n'y perd que 3 % de son oxygène.

9. Au niveau de la fovéa, on ne trouve que de petits vaisseaux.

**FIG. 26.8. Corps ciliaire cristallin**  
(coupe chanfreinée; vue postérieure)

A. couronne ciliaire  
B. orbiculus ciliaire

1. rétine (partie ciliaire)
2. m. ciliaire
3. iris
4. noyau du cristallin
5. fibres du cristallin
6. capsule du cristallin
7. rayons du cristallin
8. sclère
9. choroïde
10. rétine (partie optique)
11. ora serrata
12. procès ciliaire
13. fibres zonulaires
14. plis ciliaires



### b) Le corps ciliaire

Situé entre l'iris et la choroïde, il forme un anneau aplati, triangulaire sur une coupe transversale (fig. 26.8).

- *Son sommet*, postérieur, répond à l'ora serrata, *sa face externe*, à la sclérotique, *sa base*, à l'iris.
- *Sa face interne* présente deux zones :
  - en arrière, l'*orbiculus ciliaire* de teinte brune claire marqué de petits plis, les *plis ciliaires*,
  - en avant, la *couronne ciliaire* plissée et de teinte plus foncée. Elle est constituée d'environ 70 replis radiaux, les *procès ciliaires*. Chaque procès, long de 2 à 3 mm, a la forme d'une massue à renflement antérieur.
- Sa face externe est appliquée sur la sclère.
- Sa base est séparée de l'iris par la chambre postérieure du bulbe de l'œil.
- *Structure*
  - L'épithélium ciliaire, partie ciliaire de la rétine, est une double couche de cellules cuboïdes. Seule la couche externe, au contact avec le stroma, présente des cellules pigmentaires.
  - Le stroma ciliaire est formé d'un tissu conjonctif lâche dans lequel on trouve des mélanocytes, des muscles lisses, des vaisseaux et des nerfs.

- *Le muscle ciliaire* est un muscle lisse. Il occupe la partie périphérique du corps ciliaire contre la sclérotique.
  - Triangulaire à la coupe, son sommet répond à l'anneau scléral.
  - Il est constitué de *fibres méridiennes*, externes et longitudinales<sup>10</sup> et de *fibres circulaires*, plus internes<sup>11</sup>.
  - Le muscle ciliaire est le muscle de l'accommodation. Il tire le corps ciliaire en avant et détend les fibres zonulaires, entraînant le bombement de la face antérieure du cristallin (pour la vision de près).

Les fibres circulaires sont plus développées dans l'œil hypermétrope, les fibres méridiennes dans l'œil myope.

- Les vaisseaux sont particulièrement nombreux et pelotonnés au niveau des procès ciliaires.

10. Ancien : m. de Brücke.

11. Ancien : m. de Rouget ou de Müller.



### c) L'iris

C'est un diaphragme vertical, circulaire, qui règle l'entrée de la lumière dans l'œil. Son centre est percé d'un orifice, la pupille.

Son diamètre mesure environ 13 mm, et son épaisseur à la racine, 0,5 mm.

- *Sa face antérieure* a une coloration<sup>12</sup> bleutée pour les iris clairs, et brune pour les iris foncés. Peu accentuée à la naissance, la pigmentation est complète vers la puberté. Elle diminue dans la vieillesse. Elle peut être différente pour les deux yeux (yeux vairons) ou absente (décoloration chez les albinos).

Très légèrement convexe, elle est soulevée par les vaisseaux qui dessinent de fines saillies à direction radiaire.

La face antérieure présente, dans son tiers axial, une ligne de déhiscences ou *stomates* (ou cryptes) séparant deux zones, périphérique et axiale (sphinctérienne).

- *Sa face postérieure*, uniformément brune ou noire, répond au cristallin et aux procès ciliaires, par l'intermédiaire de la chambre postérieure.

Les contacts cristallin-iris doivent être évités dans les iritis, en raison du risque de synéchies; d'où l'utilisation préventive d'instillations de produit dilateur.

- *Son bord circonférentiel* dessine avec le limbe scléro-cornéen un sillon circulaire, l'*angle irido-cornéen*, où se situe le ligament pectiné.
- *La pupille* a un diamètre moyen de 3 à 4 mm. Elle est légèrement décalée médialement.

Le myosis correspond à la réduction du diamètre, et la mydriase, à son augmentation. Elle est plus dilatée chez le myope que chez l'hypermétrope, chez la femme que chez l'homme.

#### • Structure

- La face antérieure n'a pas d'épithélium. Elle est limitée par une couche de fibroblastes et de mélanocytes.
- La face postérieure est recouverte d'un épithélium, partie iridienne de la rétine. Elle est constituée

d'une double couche de cellules épithéliales pigmentaires.

- Le stroma, conjonctif lâche, contient des muscles lisses, des mélanocytes et des mélanophores.
- *Le muscle sphincter pupillaire*, d'origine ectodermique, est situé près de la pupille. Sa contraction détermine le myosis.

L'instillation d'atropine dans l'œil inhibe son action.

- *Le muscle dilateur pupillaire*, d'origine mésodermique, est plus périphérique. Sa contraction provoque la dilatation de la pupille (mydriase).

### d) Les artères (fig. 26.9)

- *Les artères ciliaires courtes*, branches de l'artère ophtalmique, traversent la sclérotique autour du nerf optique et se ramifient dans la choroïde jusqu'à l'ora serrata.
- *Les artères ciliaires longues*, médiale et latérale, branches de l'ophtalmique, pénètrent à distance du nerf optique. Elles se portent en avant, jusqu'au bord circonférentiel de l'iris, où elles se divisent en deux branches, ascendante et descendante, qui s'anastomosent pour former le *grand cercle artériel de l'iris*. De ce cercle artériel naissent :
  - des *branches iridiennes* convergeant vers le bord libre de la pupille où le *petit cercle artériel* de l'iris les unit;
  - des branches ciliaires qui vont aux procès ciliaires;
  - des branches choroïdiennes récurrentes, vers l'ora serrata, pour s'anastomoser avec les artères ciliaires courtes.
- *Les artères ciliaires antérieures*, branches des artères musculaires, qui se jettent dans le grand cercle artériel de l'iris.

### e) Les veines

Elles se drainent dans les veines choroïdiennes qui rejoignent les quatre veines vorticineuses. Quelques veinules se rendent aux veines ciliaires antérieures (fig. 26.10).

### f) Les vaisseaux lymphatiques n'existent pas.

12. Génétiquement la couleur brune est dominante et la bleue récessive.

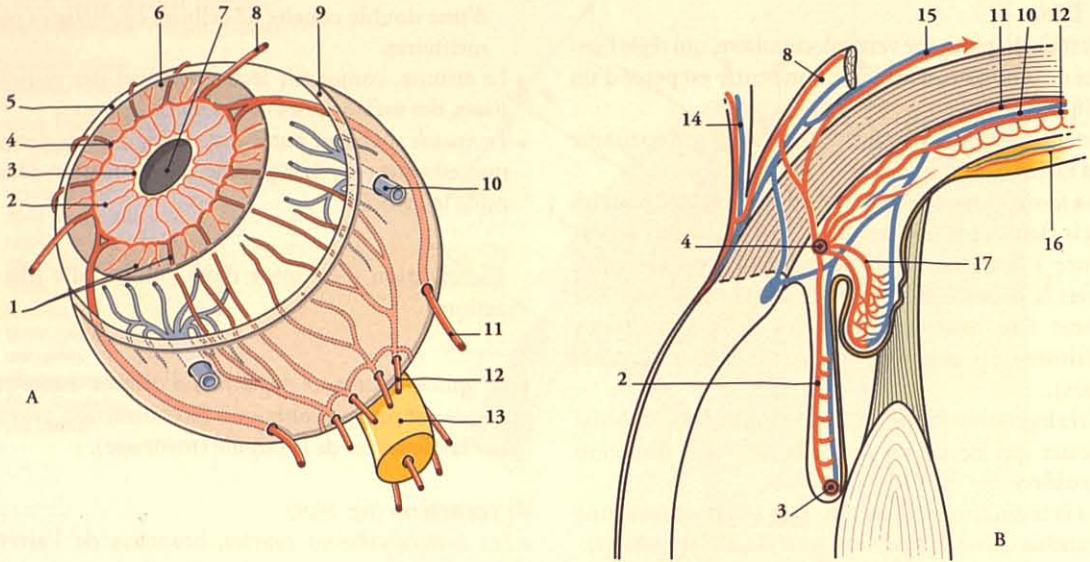


FIG. 26.9. Cercles artériels de l'œil (A : vue antéro-supérieure schématique, B : coupe sagittale)

- |                                    |                     |                              |                         |
|------------------------------------|---------------------|------------------------------|-------------------------|
| 1. r. récurrent choroïdien         | 6. iris             | 11. a. ciliaire post. longue | 16. a. rétinienne       |
| 2. a. radiaire                     | 7. pupille          | 12. a. ciliaire post. courte | 17. rr. ciliaires post. |
| 3. petit cercle artériel de l'iris | 8. a. ciliaire ant. | 13. n. optique               |                         |
| 4. grand cercle artériel de l'iris | 9. sclère           | 14. a. conjonctivale         |                         |
| 5. ora serrata                     | 10. v. vorticineuse | 15. a. épiscclérale          |                         |

**g) Les nerfs**

- Les neurofibres sympathiques, via le nerf naso-ciliaire et le ganglion ciliaire, innervent le muscle dilatateur pupillaire.
- Les neurofibres parasympathiques, via le nerf oculomoteur (III), innervent le muscle sphincter pupillaire.

**4 | Tunique interne ou rétine**

Enveloppe interne de l'œil, elle comprend d'avant en arrière les parties iridienne, ciliaire et optique de la rétine. L'ora serrata, qui sépare les parties ciliaire et optique, est caractérisé par une différence brusque d'épaisseur et par son aspect sinueux.

**a) Les parties iridienne et ciliaire de la rétine**

Elles constituent la partie aveugle de la rétine. Elles sont formées de deux couches épithéliales, tapissant la surface interne de la zone ciliaire et de l'iris.

**b) La partie optique de la rétine**

Plus épaisse, elle est seule sensible à la lumière. Elle est d'une transparence parfaite et présente deux zones importantes (fig. 26.11) :

- Le disque du nerf optique (ou papille du nerf optique)<sup>13</sup>  
C'est une zone circulaire de 1,5 mm de diamètre située en regard de l'origine du nerf optique, donc inféro-médiale au pôle postérieur.
- La macula (ou tache jaune)  
Zone pigmentée de teinte jaune, elle est elliptique à grand diamètre d'environ 3 mm. Elle est située au pôle postérieur et présente une dépression centrale, la fovea centralis.

**• Dans l'examen du fond d'œil (fig. 26.12)**

- La papille est un disque blanc, d'où émergent les vaisseaux rétinien. Dans les cas d'hypertension intracrânienne, l'œdème du disque du nerf optique fait disparaître l'excavation normale de la papille.
- La macula a l'aspect d'une tache réfringente en forme de « grain de semoule ».

**• Structure (fig. 26.13)**

Elle est constituée de deux couches bien différentes :

13. Ancien. : tache aveugle.

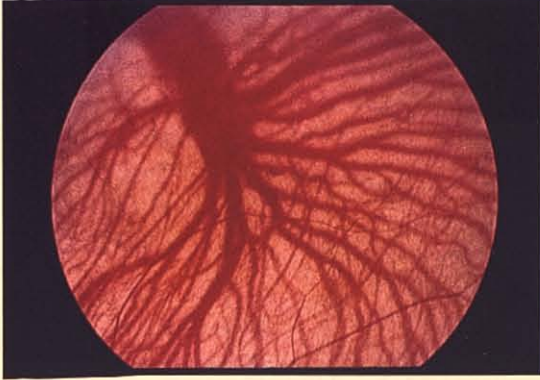

FIG. 26.10. Veine vorticineuse. Angiofluographie

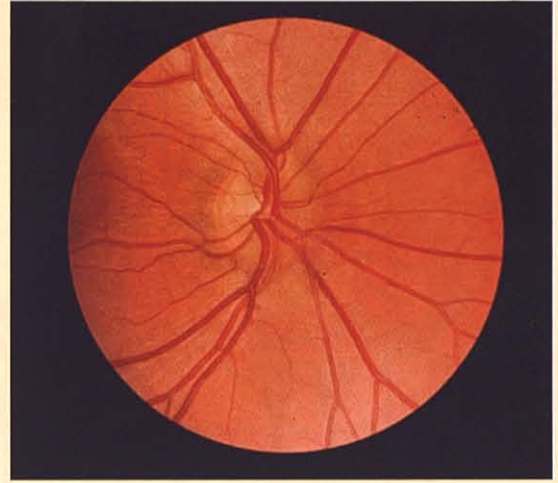


FIG. 26.12. Fond d'œil droit (vue ophtalmoscopique)

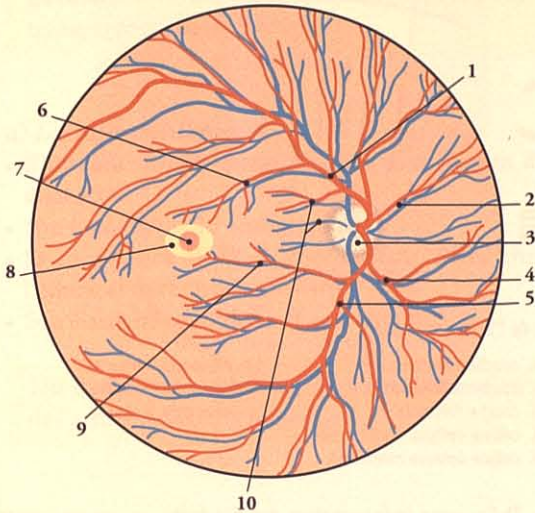


FIG. 26.11. Fond d'œil droit (principales structures)

- |   |   |
|---|---|
| 1. artérioles et veinules temporales sup. | 6. artérioles et veinules maculaires sup. |
| 2. artérioles et veinules nasales sup.    | 7. fovéa centralis                        |
| 3. disque du n. optique                   | 8. macula                                 |
| 4. artérioles et veinules nasales inf.    | 9. artérioles et veinules maculaires inf. |
| 5. artérioles et veinules temporales inf. | 10. artérioles et veinules médiales       |

- une *couche pigmentaire*<sup>14</sup>, externe, située contre la choroïde;
- et une *couche nerveuse*, interne, formée par la superposition d'une couche d'épithéliocytes neurosensoriels (cônes et bâtonnets) et de deux couches de neurones (bipolaires et ganglionnaires). Dans la fovéola n'existent que des cônes. Des gliocytes s'in-

terposent entre ces cellules. La partie optique est subdivisée en dix couches correspondant aux corps et aux neurofibres des trois variétés de cellules étagées.

### c) La vascularisation

#### • Les artères

La couche nerveuse est vasculaire par l'artère centrale de la rétine, branche de l'artère ophtalmique qui émerge au centre de la papille et se divise en :

- deux branches ascendantes, les artères temporale supérieure et nasale supérieure de la rétine;
- et deux branches descendantes, les artères temporale inférieure et nasale inférieure de la rétine.

Ce sont des artères terminales. Une embolie entraîne la perte brusque et définitive de la vue dans le territoire intéressé.

La couche pigmentaire est sous la dépendance de la choroïde.

- *Les veines* se drainent dans la veine centrale de la rétine.

### d) Anatomie fonctionnelle

Les cônes et les bâtonnets ont deux fonctions essentielles : la réception et la conversion de la sensation lumineuse.

14. Ancien. : membrane de Bruch.

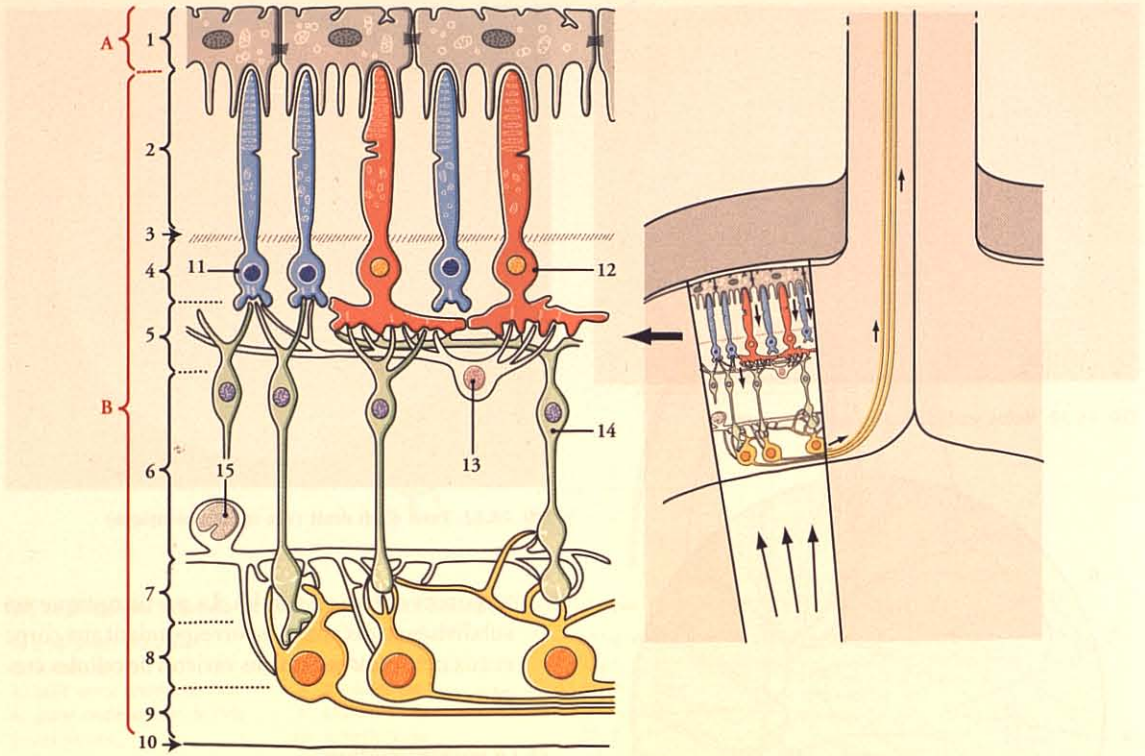


FIG. 26.13. Organisation schématique de la rétine (cartouche : trajet de l'influx sensoriel)

A. partie pigmentaire  
B. partie nerveuse

1. cellules pigmentaires  
2. couche photosensorielle

3. couche limitante ext.  
4. couche cellulaire ext.  
5. couche plexiforme ext.  
6. couche nucléaire int.  
7. couche plexiforme int.

8. couche ganglionnaire  
9. couche des neurofibres  
10. couche limitante int.  
11. cellule optique bacilliforme  
12. cellule optique coniforme

13. neurocyte horizontal  
14. neurocyte bipolaire  
15. neurocyte amacrine

Ces cellules photoréceptrices enregistrent l'impact des photons grâce à leurs pigments ou opsine<sup>15</sup>.

- Les cônes sont spécialisés dans la vision précise des formes et les bâtonnets réagissent à une lumière faible (vision crépusculaire).
- La conversion de la lumière en sensation colorée implique au minimum trois récepteurs photochimiques. L'œil normal perçoit trois couleurs primaires (rouge, bleu et vert), dont les mélanges appropriés reconstituent le blanc et les autres couleurs.

Le daltonisme est une anomalie héréditaire de la vision des couleurs ; il s'agit souvent de la confusion du rouge et du vert.

- Puis cette information est traduite en un message nerveux pour le cerveau. C'est le cerveau qui décrypte ce que les yeux voient, mais ne distinguent pas. Le cerveau fusionne les deux vues et établit une vision tri-dimensionnelle.

## B | STRUCTURES INTRABULBAIRES

Ces structures parfaitement transparentes comprennent, d'avant en arrière, les chambres de l'œil, le cristallin et le corps vitré.

### 1 | Les chambres de l'œil

L'iris cloisonne partiellement le segment antérieur de l'œil en deux chambres :

- a) **La chambre antérieure du bulbe**, spacieuse, est comprise entre : en avant, la cornée et le limbe scléro-cornéen, en arrière, l'iris et le cristallin.

15. Ou pourpre rétinien.

**b) La chambre postérieure du bulbe**, exigüe, est limitée par : l'iris, en avant, le corps ciliaire, en périphérie, la zonule et le cristallin, en arrière.

Les chambres communiquent entre elles par la pupille. Elles sont remplies de l'*humeur aqueuse*. C'est un liquide incolore et limpide, incessamment sécrété par les vaisseaux de l'iris et des procès ciliaires. Elle est sous tension et maintient les parois des chambres écartées.

## 2 | Cristallin

C'est une lentille biconvexe transparente et élastique. Véritable bloc de cristal chez l'enfant, il acquiert une teinte ambrée chez le vieillard.

La cataracte est une perte totale ou partielle de la transparence cristallinienne.

### a) Les caractéristiques

- Il mesure environ 4 mm d'épaisseur et 10 mm de diamètre.
- Son poids est de 20 centigrammes.
- Sa consistance est molle chez l'enfant, ferme chez l'adulte et dure chez le vieillard.
- Son élasticité conditionne l'accommodation.

Elle diminue avec l'âge et entraîne la diminution de l'acuité visuelle, la presbytie.

### b) Les faces antérieure et postérieure

Elles se réunissent à la périphérie en formant l'équateur cristallin.

Sur chaque face, on observe chez le nouveau-né une étoile à trois branches, les *rayons du cristallin*. Les branches sont séparées par un angle de 120° environ.

La face postérieure est plus bombée avec un rayon de courbure au repos de 6 mm. Celui de la face antérieure est de 10 mm.

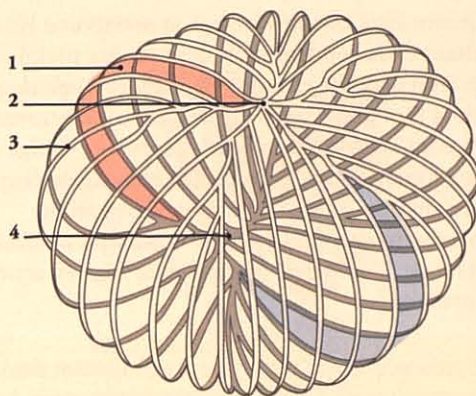
Les courbures varient au cours de l'accommodation, surtout celles de la face antérieure.

**c) L'axe du cristallin** se confond avec l'axe visuel.

### d) La zonule ciliaire

Le cristallin est maintenu par la zonule ciliaire.

Elle est constituée de fibres zonulaires transparentes qui sont tendues de la face interne du corps ciliaire à l'équateur du cristallin.



**FIG. 26.14. Structure du cristallin** (d'après R. Warwick et P. Williams)

- |              |               |
|--------------|---------------|
| 1. lame      | 3. fibre      |
| 2. pôle ant. | 4. pôle post. |

Les fibres de la zonule, en s'écartant les unes des autres limitent les espaces zonulaires<sup>16</sup>.

La zonule transmet au cristallin l'état de contraction du muscle ciliaire.

### e) Structure (fig. 26.14)

Le cristallin est formé d'une capsule, d'un épithélium et d'une substance.

- **La capsule du cristallin** est une enveloppe conjonctive transparente et très élastique. Elle est plus épaisse au niveau du pôle antérieur. Il faut l'inciser pour extraire la cataracte.
- **L'épithélium du cristallin** situé sous la capsule, recouvre la face antérieure de la substance du cristallin.
- **La substance du cristallin** comprend le cortex et le noyau.
  - Le *cortex* du cristallin est mou et se continue avec le noyau, sans séparation nette.
  - Le *noyau* plus ferme se déshydrate avec l'âge et devient dur.
  - Les *fibres* du cristallin sont arciformes et tendues entre deux rayons des étoiles antérieure et postérieure du cristallin.

**f) Le cristallin** n'a ni nerf, ni vaisseau.

## 3 | Corps vitré (fig. 26.15)

C'est un liquide visqueux transparent, remplissant les deux tiers postérieurs du bulbe de l'œil.

16. L'espace zonulaire qui borde l'équateur du cristallin est parfois dénommé canal de Hannover.

Le *stroma vitré* est entouré par la *membrane vitrée*, résultant de la condensation des couches périphériques. Il est déprimé en avant en une *fosse hyaloïde* qui reçoit la face postérieure du cristallin. Il est traversé d'avant en arrière par le *canal hyaloïde*<sup>17</sup>, vestige de l'artère hyaloïdienne. Il est sinueux et tendu du disque du nerf optique au pôle postérieur du cristallin. La membrane vitrée adhère sur 2 mm à la partie ciliaire de la rétine. L'adhérence s'étend avec l'âge en arrière de l'*ora serrata*.

La présence de corps pathologiques flottant dans le corps vitré peut donner au sujet l'impression de mouches volantes.

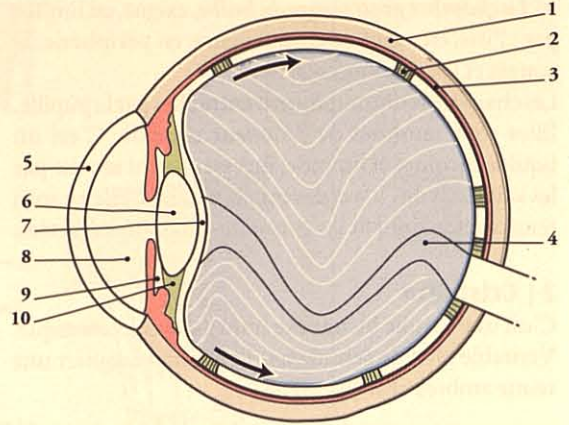


FIG. 26.15. Corps vitré (morphologie interne et adhérences)

- |                       |                     |
|-----------------------|---------------------|
| 1. sclère             | 6. cristallin       |
| 2. adhérence          | 7. fosse hyaloïde   |
| 3. choroïde et rétine | 8. chambre ant.     |
| 4. canal hyaloïde     | 9. chambre post.    |
| 5. cornée             | 10. zonule ciliaire |

17. Ancien : canal de Stilling ou de Cloquet.

## 26.3 ORGANES ACCESSOIRES DE L'ŒIL

Les organes accessoires de l'œil sont indispensables au bon fonctionnement de l'œil. Ils sont très variés et comprennent :

- des *structures de mouvements*, les muscles du bulbe ;
- une *structure lubrificatrice*, le corps adipeux de l'orbite ;
- et des *structures de protection*, la gaine du bulbe, la conjonctive, l'appareil lacrymal et les paupières.

### A | PAUPIÈRES

Les paupières sont deux replis musculo-membraneux mobiles qui protègent le bulbe de l'œil de la lumière et de la dessiccation en étalant les larmes.

#### 1 | Morphologie (fig. 26.16)

Les limites des paupières correspondent au rebord de l'orbite.

Chaque paupière, supérieure et inférieure, présente deux faces, antérieure et postérieure, et un bord libre dont les extrémités unies forment les commissures palpébrales latérales et médiales.

##### a) La face antérieure

Elle est marquée par un *sillon palpébral supérieur* ou *inférieur* qui sépare deux parties :

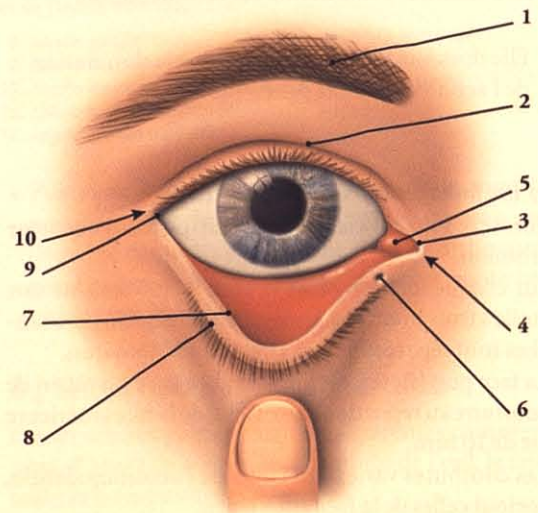


FIG. 26.16. L'œil droit (traction de la paupière inférieure)

- |                                     |                                      |
|-------------------------------------|--------------------------------------|
| 1. sourcil                          | 7. limbe post. de la paupière        |
| 2. sillon palpébral sup.            | 8. limbe ant. de la paupière et cils |
| 3. commissure médiale des paupières | 9. commissure latérale des paupières |
| 4. angle médial de l'œil            | 10. angle latéral de l'œil           |
| 5. caroncule lacrymale              |                                      |
| 6. point lacrymal                   |                                      |

- la *partie oculaire*, en rapport avec le bulbe de l'œil, convexe;
- et la *partie orbitaire*, en rapport avec l'orbite, déprimée et molle.

### b) La face postérieure

Elle est recouverte par la conjonctive qui répond au bulbe de l'œil.

### c) Le bord libre

Il limite la *fente palpébrale*. Il est épais de 2 mm environ, et limité par les limbes antérieur et postérieur.

- Sur le *limbe antérieur* de la paupière s'implantent les cils sur 2 ou 3 rangs. De la couleur des cheveux, ils ne blanchissent pas.
- Sur le *limbe postérieur* s'ouvrent les glandes tarsales.

L'entropion amène les cils à frotter en permanence sur la cornée, et à l'ulcérer.

Chaque bord libre des paupières présente un *point lacrymal* situé à 6 mm de la commissure médiale.

### d) Les commissures palpébrales

Les *commissures palpébrales latérales et médiale* délimitent les angles<sup>18</sup> latéral et médial de l'œil.

- De la commissure latérale partent les rides de la *patte d'oie*. Celles-ci s'accusent et deviennent permanentes avec l'âge (à partir de 37 ans).
- L'angle médial est occupé par la *caroncule lacrymale*, qui est limitée latéralement par le *pli semi-lunaire de la conjonctive*.

L'épicanthus<sup>19</sup> est un pli cutané congénital qui prolonge la paupière supérieure et recouvre l'angle médial.

## 2 | Structure

Chaque paupière est constituée d'avant en arrière d'une peau fine, d'un tissu cellulaire lâche contenant un tarse, des glandes et des muscles, et de la conjonctive palpébrale (fig. 26.17).

### a) Les tarses

Ce sont des fibrocartilages semi-lunaires, situés dans la partie oculaire des paupières. Le tarse supérieur est

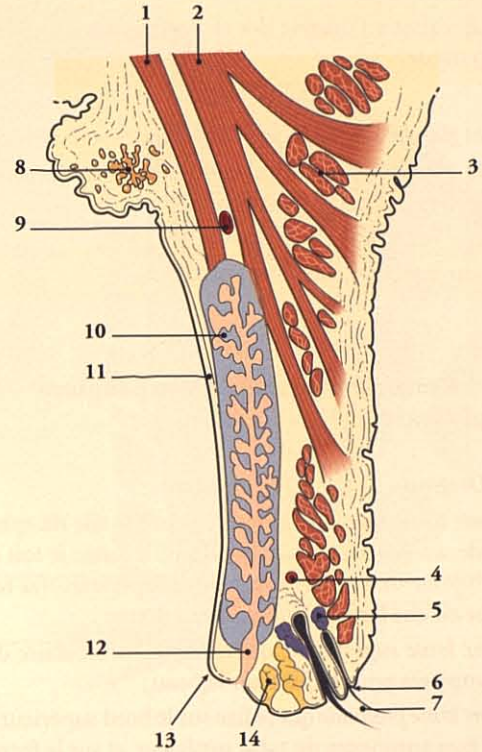


FIG. 26.17. Paupière supérieure (coupe sagittale)

- |   |  |
|---|--|
| 1. m. tarsal sup.                               | 8. glandes lacrymales accessoires          |
| 2. m. releveur de la paupière sup.              | 9. arcade palpébrale sup.                  |
| 3. partie palpébrale du m. orbiculaire de l'œil | 10. tarse sup. et glandes tarsales         |
| 4. arcade marginale                             | 11. conjonctive palpébrale                 |
| 5. glande ciliaire                              | 12. conduit excréteur des glandes tarsales |
| 6. limbe ant.                                   | 13. limbe post.                            |
| 7. cils   | 14. glandes sébacées                       |

le double du tarse inférieur. Ils sont unis à leurs extrémités par les ligaments palpébraux médial et latéral.

- Le *ligament palpébral médial* se fixe sur la crête lacrymale antérieure.
- Le *ligament palpébral latéral* se fixe sur l'éminence orbitaire de l'os zygomatique. Le septum orbitaire unit chaque tarse au rebord orbitaire.

### b) Les glandes

- Les *glandes tarsales*<sup>20</sup> développées dans le tarse sont des glandes de type sébacé.

18. Ou canthus.

19. Ou « pli mongolien ». Il est dû à un défaut d'insertion médiale du m. élévateur de la paupière supérieure.

20. Ancien. : glandes de Meibomius.

Elles sont à l'origine des chalazions (dystrophie kystique).

- Les glandes ciliaires<sup>21</sup> sont des glandes sudoripares.
- Les glandes sébacées<sup>22</sup> s'ouvrent dans les follicules ciliaires.

Leur infection constitue l'orgelet.

### 3 | Le muscle élévateur de la paupière supérieure (fig. 26.18 et 26.19)

#### a) Origine – Trajet – Terminaison

Il naît sur la face inférieure de la petite aile du sphénoïde, au-dessus du canal optique. Il longe le toit de l'orbite au-dessus du muscle droit supérieur. Il se termine en une large aponévrose qui donne :

- une lame superficielle qui traverse l'orbiculaire des paupières pour se fixer sur la peau ;
- une lame profonde qui se fixe sur le bord supérieur et la face antérieure du tarse supérieur, et sur le fornix supérieur de la conjonctive ;
- et deux expansions latérale et médiale qui se fixent sur les bords de l'orbite.

#### b) Action

Il élève la paupière supérieure. Sa paralysie provoque la chute de la paupière supérieure ou ptose palpébrale.

Dans les myasthénies graves, les muscles les plus fréquemment atteints en premier sont les muscles de l'œil et le muscle élévateur de la paupière ; d'où la chute de paupière et la diplopie.

#### c) Innervation

Le muscle élévateur de la paupière supérieure contient des myofibrilles somatiques innervées par le nerf oculomoteur (III) et des myofibrilles viscérales, innervées par le sympathique qui contrôle le réflexe d'occlusion de l'œil.

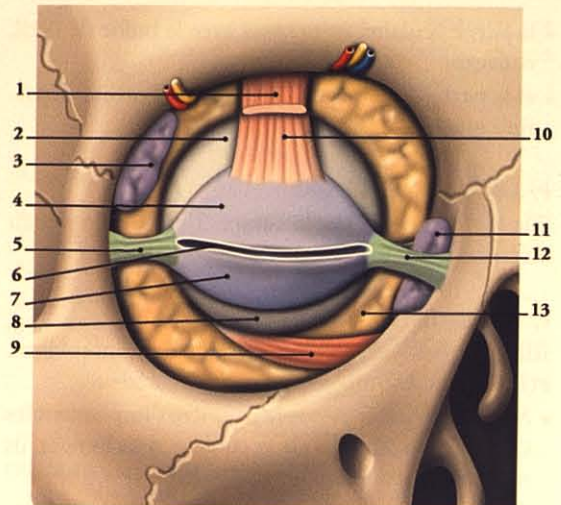


FIG. 26.18. Tarse de l'œil

- |   |   |
|---|---|
| 1. lame superficielle du tendon du m. élévateur de la paupière sup. | 7. tarse inf.   |
| 2. fornix conjonctival sup.   | 8. fornix conjonctival inf.                                     |
| 3. partie orbitaire de la glande lacrymale                          | 9. m. oblique inf.  |
| 4. tarse sup.   | 10. lame profonde du tendon du m. élévateur de la paupière sup. |
| 5. lig. palpébral latéral   | 11. sac lacrymal  |
| 6. fente palpébrale   | 12. lig. palpébral médial                                       |
|   | 13. corps adipeux de l'orbite                                   |

### 4 | Les muscles tarsal supérieur et tarsal inférieur<sup>23</sup>

Ce sont des muscles lisses et verticaux qui unissent les torses aux tendons du muscle élévateur de la paupière supérieure et du muscle droit inférieur. Leur contraction élargit la fente palpébrale. Ils sont innervés par le sympathique.

Une lésion du sympathique peut entraîner un ptosis de la paupière supérieure (syndrome de Claude Bernard-Hörner).

### 5 | Le muscle orbiculaire de l'œil (voir chapitre 13)

## B | CONJONCTIVE

Membrane muqueuse, brillante et transparente, elle recouvre la face postérieure des paupières (conjonctive

21. Ancien. : glandes de Moll.

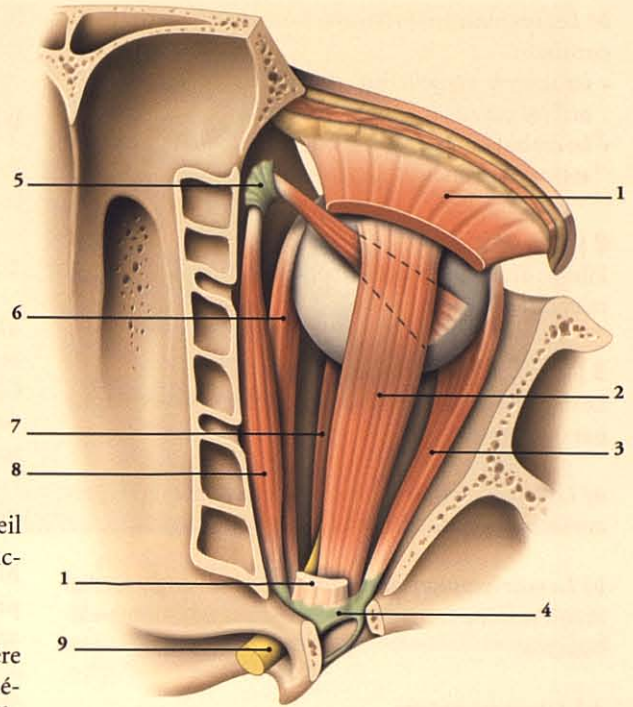
22. Ancien. : glande de Zeiss.

23. Ancien. : m. de Müller.



**FIG. 26.19. Muscles du bulbe de l'œil (vue supérieure)**

1. m. élévateur de la paupière sup.
2. m. droit sup.
3. m. droit latéral
4. anneau tendineux commun
5. trochlée
6. m. droit médial
7. m. droit inf.
8. m. oblique sup.
9. n. optique



palpébrale) et la face antérieure du bulbe de l'œil (conjonctive bulbaire). La jonction des deux conjonctives forme le *fornix conjonctival*.

**1 | La conjonctive bulbaire** transparente n'adhère pas à la sclère, mais elle est en continuité avec l'épithélium antérieur de la cornée. Dans l'angle médial elle forme le repli semi-lunaire et recouvre la caroncule.

Elle est hyperhémée en cas de conjonctivite.

**2 | La conjonctive palpébrale** est rouge et très vascularisée.

Elle est pâle en cas d'anémie.

## C | VAISSEAUX ET NERFS DES PAUPIÈRES ET DE LA CONJONCTIVE (fig. 26.20)

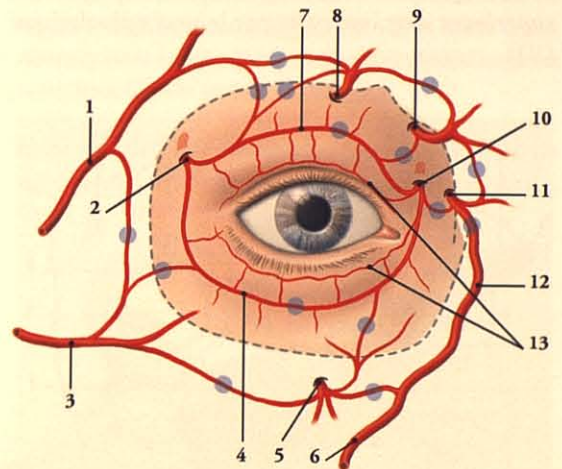
### 1 | Les artères

a) *Les paupières* sont irrigués par :

- les artères palpébrale médiale (branche de l'artère ophtalmique) et palpébrale latérale (branche de l'artère lacrymale).

Ces artères forment une arcade palpébrale supérieure située au-dessus du tarse supérieur, et une arcade palpébrale inférieure, située au-dessous du tarse inférieur. Deux arcades marginales longent la fente palpébrale ;

- les artères supra-orbitaire et supra-trochléaire, pour la paupière supérieure ;
- l'artère faciale, pour la paupière inférieure.



**FIG. 26.20. Principales artères de l'orbite et des paupières (point bleu = anastomoses)**

- |  |                           |
|--|---------------------------|
| 1. a. temporale superficielle (branche frontale) | 7. arcade palpébrale sup. |
| 2. a. palpébrale latérale                        | 8. a. supra-orbitaire     |
| 3. a. transverse de la face                      | 9. a. supra-trochléaire   |
| 4. a. arcade palpébrale inf.                     | 10. a. palpébrale médiale |
| 5. a. infra-orbitaire                            | 11. a. dorsale du nez     |
| 6. a. faciale                                    | 12. a. angulaire          |
|  | 13. arcades marginales    |

**b) Les artères conjonctivales** forment un plexus péri-cornéen :

- les artères conjonctivales antérieures naissent des artères des muscles droits de l'œil ;
- les artères conjonctivales postérieures se détachent des artères lacrymale et supra-orbitaire.

## 2 | Les veines

Elles se drainent dans les veines ophtalmiques, tempore superficielle et faciale.

## 3 | Les lymphatiques

Le réseau lymphatique situé autour des tarses est drainé par deux voies.

**a) La voie lymphatique latérale** rejoint les nœuds pré-auriculaires, sous-auriculaires et parotidiens.

**b) La voie lymphatique médiale** draine l'angle médial et suit la veine faciale, et rejoint les nœuds submandibulaires.

## 4 | L'innervation

**a) La conjonctive oculaire et la conjonctive palpébrale supérieure** sont innervées par le nerf ophtalmique (V1).

**b) La conjonctive palpébrale inférieure**, par le nerf maxillaire (V2).

## D | MUSCLES DU BULBE DE L'ŒIL

Ils comprennent les quatre muscles droits de l'œil et les muscles obliques supérieur et inférieur de l'œil.

### 1 | Origine (fig. 26.21)

**a) Les muscles droits**, supérieur, inférieur, médial et latéral, naissent de l'*anneau tendineux commun*<sup>24</sup>.

Cet anneau se fixe par un court tendon<sup>25</sup> sur le tubercule infra-optique situé sous le canal optique. Il est souvent subdivisé en deux anneaux distincts contenant l'un, le nerf optique et l'artère ophtalmique, l'autre, les nerfs oculo-moteur, abducens et naso-ciliaire.

**b) Le muscle oblique supérieur**, digastrique, s'insère près du bord médial du canal optique, sur le corps du sphénoïde (fig. 26.22).

**c) Le muscle oblique inférieur** s'insère sur la face orbitaire du maxillaire près du canal lacrymo-nasal.

24. Ancien. : anneau de Zinn.

25. Ancien. : tendon de Zinn.

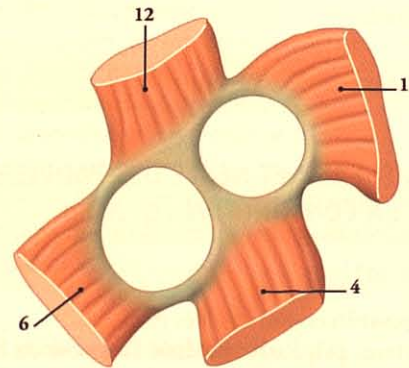
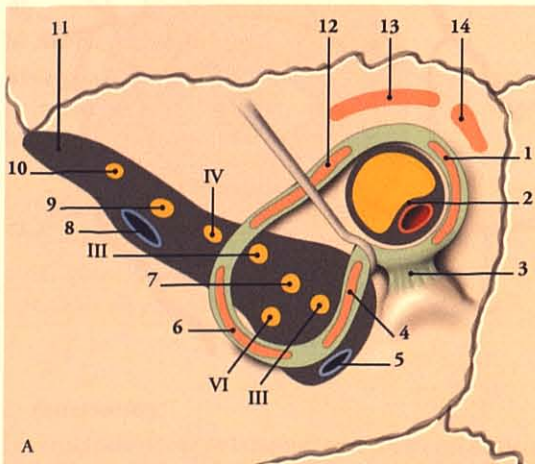


FIG. 26.21. Anneau tendineux commun

Anneau simple (A) et double (B)

- |   |                        |
|---|------------------------|
| 1. m. droit médial                                  | 4. m. droit inf.       |
| 2. n. optique, a. ophtalmique dans le canal optique | 5. v. ophtalmique inf. |
| 3. tendon d'insertion de l'anneau tendineux commun  | 6. m. droit latéral    |
|   | 7. n. naso-ciliaire    |
|   | 8. v. ophtalmique sup. |

- |                            |                                      |
|----------------------------|--------------------------------------|
| 9. n. frontal              | 13. m. élévateur de la paupière sup. |
| 10. n. lacrymal            | 14. m. oblique sup.                  |
| 11. fissure orbitaire sup. |                                      |
| 12. m. droit sup.          |                                      |

**FIG. 26.22. Origine des muscles obliques de l'œil**

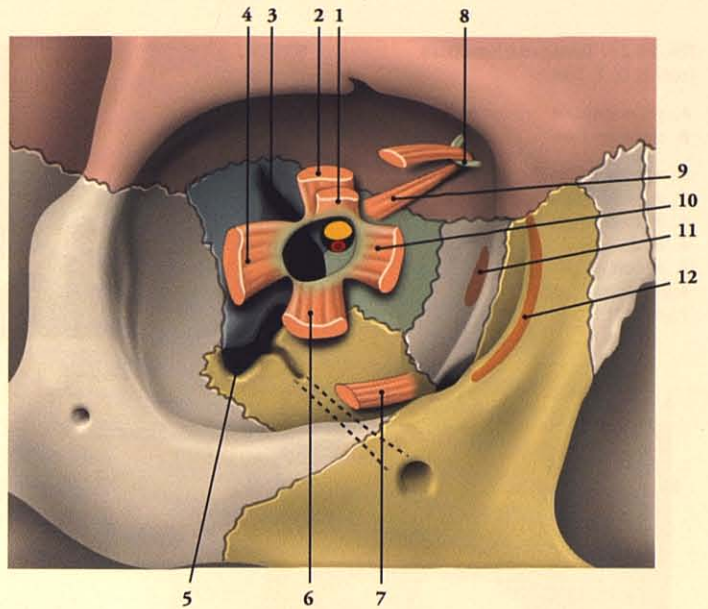
Rose : os frontal

Jaune : maxillaire

Bleu : sphénoïde

Vert : lame orbitaire de l'éthmoïde

1. m. droit sup.
2. m. élévateur de la paupière sup.
3. fissure orbitaire sup.
4. m. droit latéral
5. fissure orbitaire inf.
6. m. droit inf.
7. m. oblique inf.
8. trochlée
9. m. oblique sup.
10. m. droit médial
11. os lacrymal et partie lacrymale du m. orbiculaire de l'œil
12. m. orbiculaire de l'œil



## 2 | Trajet (fig. 26.23 et 26.24)

**a) Les muscles droits** de l'œil sont plats et longs de 4 cm environ. Il se portent en avant, formant un cône musculaire qui entoure le bulbe de l'œil.

**b) Le muscle oblique supérieur** de l'œil longe l'angle supéro-médial de l'orbite au-dessus du muscle droit médial. Il donne un tendon qui se réfléchit à angle aigu dans la *trochlée* fibro-cartilagineuse implantée sur l'épine trochléaire. Puis il passe entre le bulbe de l'œil et le muscle droit supérieur.

**c) Le muscle oblique inférieur** de l'œil se dirige latéralement et en arrière, pour passer sous le muscle droit inférieur.

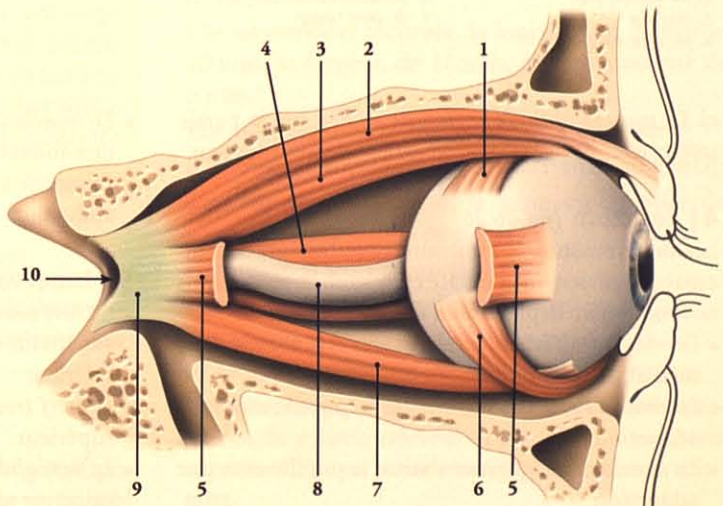
## 3 | Terminaison (fig. 26.25)

**a) Les muscles droits** se terminent sur la sclère à une distance de la cornée qui croît du droit médial au droit supérieur, dans le sens horaire.

**b) Le muscle oblique supérieur** se fixe sur la partie supéro-latérale de la sclère, en arrière de son équateur.

**FIG. 26.23. Muscles du bulbe de l'œil (vue latérale)**

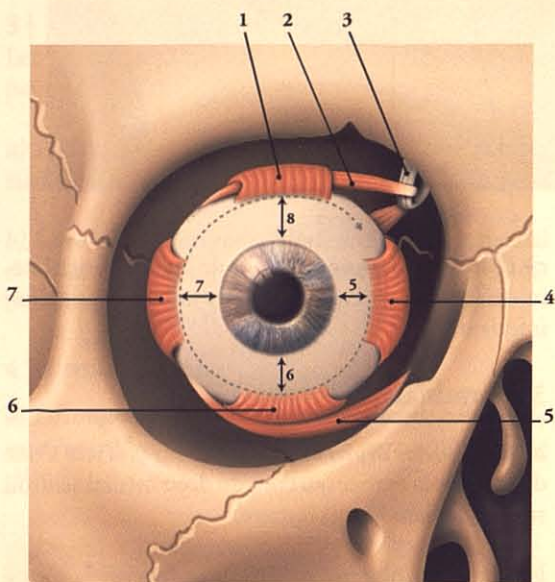
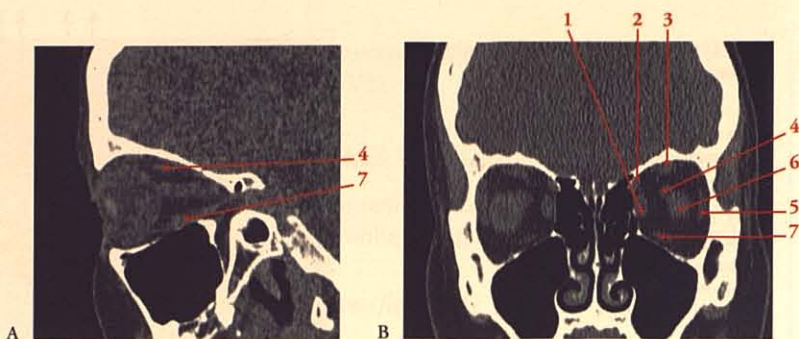
1. m. oblique sup.
2. m. élévateur de la paupière sup.
3. m. droit sup.
4. m. droit médial
5. m. droit latéral
6. m. oblique inf.
7. m. droit inf.
8. n. optique
9. anneau tendineux commun
10. fissure orbitaire sup.



**FIG. 26.24. Tomodensitométries**  
(clichés Dr T. Diesce)

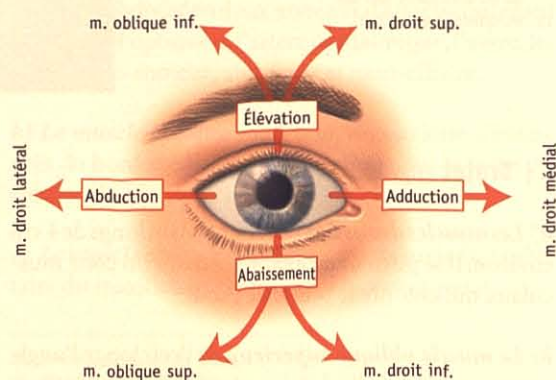
- A. coupe sagittale
- B. coupe coronale

- 1. m. droit médial
- 2. m. oblique sup.
- 3. m. élévateur de la paupière sup.
- 4. m. droit sup.
- 5. m droit latéral
- 6. n. optique
- 7. m. droit inf.



**FIG. 26.25. Insertions terminales des muscles du bulbe de l'œil** (↔ distance en mm)

- 1. m. droit sup.
- 2. m. oblique sup.
- 3. trochlée
- 4. m. droit médial
- 5. m. oblique inf.
- 6. m. droit inf.
- 7. m. droit latéral



**FIG. 26.26. Mouvements du bulbe de l'œil**

*c) Le muscle oblique inférieur se fixe sur la partie inféro-latérale de la sclère en arrière de son équateur.*

**4 | Fonction** (fig. 26.26)

Les mouvements de l'œil sont possibles grâce à un espace de glissement, l'espace épiscléral. Ils sont définis en fonction du déplacement de la pupille.

- Le muscle droit latéral est abducteur et le muscle droit médial, adducteur.
- Le muscle droit supérieur élève la pupille avec une adduction.
- Le muscle droit inférieur abaisse la pupille avec une adduction.

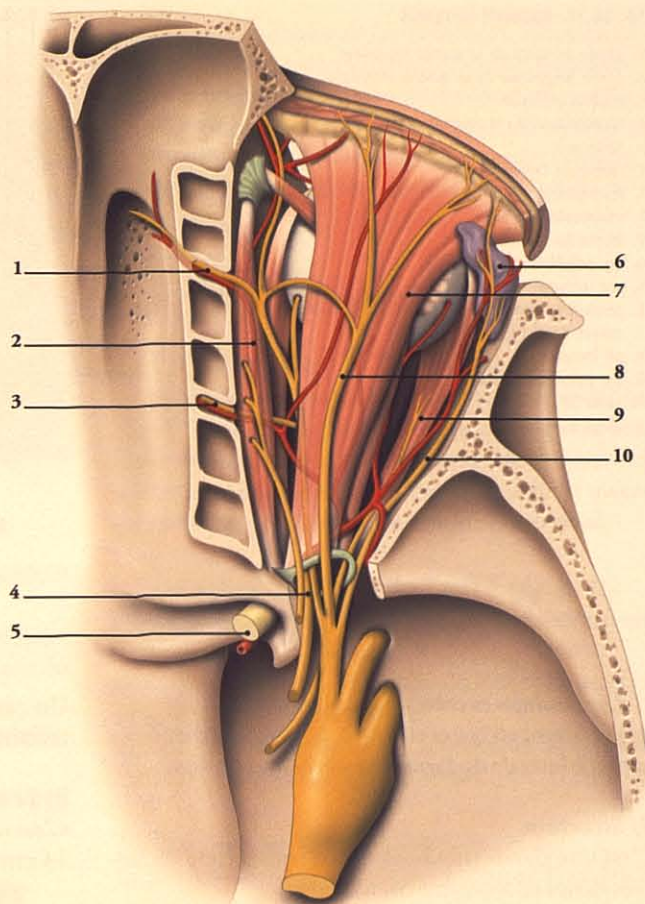
- Le muscle oblique supérieur abaisse la pupille avec une abduction.
- Le muscle oblique inférieur élève la pupille avec une abduction.

**5 | Innervation** (fig. 26.27)

- Le nerf oculo-moteur (III) innerve les muscles droit supérieur, droit inférieur, droit médial et oblique inférieur.
- Le nerf trochléaire (IV) innerve le muscle oblique supérieur.
- Le nerf abducens (VI) innerve le muscle droit latéral.

**FIG. 26.27. Nerfs de l'orbite**  
(vue supérieure)

1. a. et n. ethmoïdaux ant.
2. m. oblique sup.
3. a. et n. ethmoïdaux post.
4. n. naso-ciliaire
5. n. optique, a. ophtalmique
6. glande lacrymale
7. m. élévateur de la paupière sup.
8. n. frontal
9. m. droit latéral
10. n. lacrymal



Toute paralysie d'un muscle provoque un strabisme paralytique et une diplopie si la lésion est unilatérale.

Dans le strabisme fonctionnel, les yeux sont adaptés à leur direction anormale. Le préjudice esthétique est améliorable chirurgicalement. Cette correction anatomique provoque une diplopie transitoire qui persiste jusqu'à ce que la rétine se soit adaptée à sa nouvelle position (voir Tome V).

## E | APPAREIL LACRYMAL (fig. 26.28)

L'appareil lacrymal est formé de l'ensemble des organes en rapport avec les larmes depuis leur sécrétion jusqu'à leur expulsion.

### 1 | Glande lacrymale

La glande lacrymale, de couleur jaune rougeâtre, pèse moins d'un gramme. Elle comprend une partie orbi-

taire et une partie palpébrale, séparées par le tendon du muscle élévateur de la paupière.

#### a) La partie orbitaire

Elle est ovoïde et incurvée. Sa longueur est d'environ 20 mm, sa largeur, de 10 mm, et son épaisseur de 5 mm.

Elle est située dans la loge lacrymale limitée par :

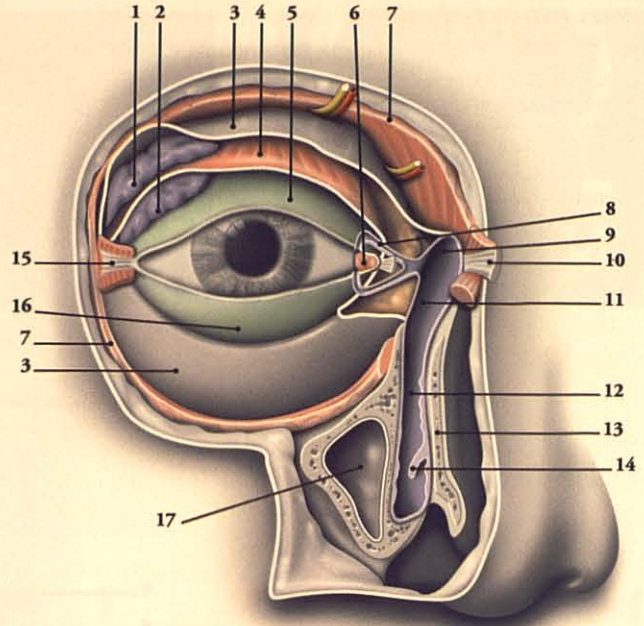
- en haut et latéralement, la fosse lacrymale du frontal;
- en bas et médialement, la lame superficielle du muscle releveur de la paupière;
- en avant, le septum orbitaire;
- et en arrière, le corps adipeux de l'orbite.

#### b) La partie palpébrale

C'est une languette aplatie, située entre la lame superficielle du muscle releveur et le fornix conjonctival supérieur. Elle est reliée en arrière à la portion orbitaire.

**FIG. 26.28. Appareil lacrymal**

1. partie orbitaire de la glande lacrymale
2. partie palpébrale de la glande lacrymale
3. septum orbitaire
4. m. élévateur de la paupière sup.
5. tarse sup.
6. caroncule lacrymale
7. m. orbitaire
8. canalicule lacrymal
9. fornix du sac lacrymal
10. lig. palpébral médial
11. sac lacrymal
12. conduit lacrymo-nasal
13. cornet nasal inf.
14. pli lacrymal
15. lig. palpébral latéral
16. tarse inf.
17. sinus maxillaire



**c) Les conduits excréteurs lacrymaux**

Ils se portent en bas et en avant, pour déboucher dans la partie latérale du *fornix conjonctival supérieur*.

**d) Structure**

C'est une glande tubulo-alvéolaire qui sécrète les larmes riches en lysozyme bactéricide.

**e) Vaisseaux et nerfs**

- Les artères et les veines lacrymales dérivent des vaisseaux ophtalmiques.
- Les lymphatiques se drainent dans les nœuds parotidiens.
- Les nerfs dépendent du nerf lacrymal.

**2 | Glandes lacrymales accessoires**

Elles sont situées au voisinage du fornix supérieur de la conjonctive.

**3 | Voies lacrymales**

**a) Les canalicules lacrymaux**

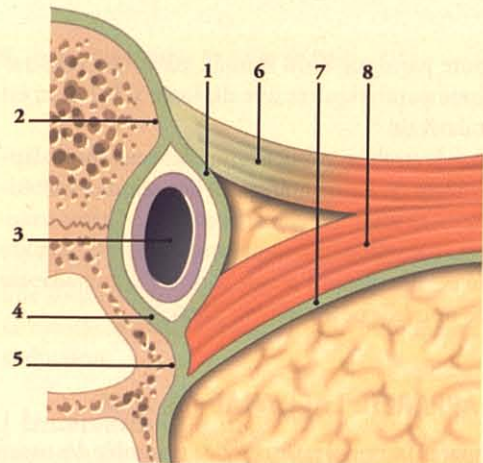
Chaque canalicule lacrymal supérieur et inférieur naît d'un *point lacrymal* situé à 6 mm de la commissure médiale.

Il mesure environ 10 mm et forme à l'origine un coude dilaté, l'*ampoule du canalicule lacrymal*. Il se termine dans le sac lacrymal.

Un canal d'union de 1 à 2 mm existe parfois à leur terminaison.

**b) Le sac lacrymal (fig. 26.29)**

C'est un réservoir membraneux, cylindrique, haut de 14 mm et large de 5 mm.



**FIG. 26.29. Rapports du sac lacrymal (coupe transversale)**

- |                          |                          |
|--------------------------|--------------------------|
| 1. fascia lacrymal       | 6. lig. palpébral médial |
| 2. crête lacrymale ant.  | 7. septum orbitaire      |
| 3. sac lacrymal          | 8. partie lacrymale du   |
| 4. périorbite            | m. orbiculaire de l'œil  |
| 5. crête lacrymale post. |                          |

Situé dans la gouttière lacrymale, il est recouvert du *fascia lacrymal*. Il répond en avant au ligament palpébral médial, et en arrière à la partie lacrymale du muscle orbitaire.

#### c) Le canal lacrymo-nasal

Il s'étend du sac lacrymal au méat inférieur. Il est situé dans un canal osseux, constitué par le maxillaire, l'os lacrymal et le processus lacrymal du cornet nasal inférieur (fig. 26.30).

Il est oblique en bas, en arrière et médialement. Long de 15 mm, son diamètre est de 3 mm.

Sa surface interne présente de nombreux replis muqueux inconstants, appelés valvules lacrymales.

Le *pli lacrymal*, situé au niveau du méat inférieur, peut s'opposer au reflux des liquides ou de l'air.

#### d) Vaisseaux et nerfs

- Les artères dérivent des artères palpébrales, faciale et infra-orbitaire.
- Les veines se drainent dans les veines ophtalmiques, dans la veine angulaire et dans les plexus veineux du cornet inférieur.
- Les lymphatiques rejoignent les nœuds submandibulaires et cervicaux profonds.
- Les nerfs proviennent des nerfs infra-trochléaire et infra-orbitaire.

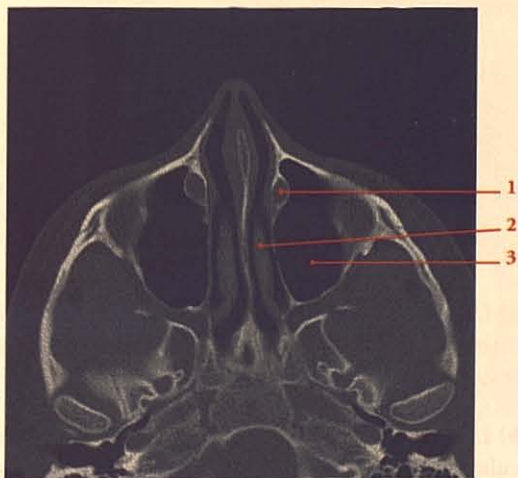


FIG. 26.30. Tomodensitométrie. Coupe axiale transversale (cliché Dr T. Diesce)

1. canal nasolacrymal
2. cornet nasal inf.
3. sinus maxillaire

Dans un syndrome de larmoiement, après avoir éliminé les lésions irritatives oculaires et palpébrales, les infections sinusales (frontales et ethmoïdales) et une paralysie du muscle orbiculaire, il faut songer à une obstruction des voies lacrymales avant d'affirmer une hypersécrétion glandulaire.

## F | FASCIAS ORBITAIRES

### 1 | La périorbite

La périorbite correspond au périoste des parois de l'orbite. C'est une fine membrane résistante qui se prolonge en avant avec le périoste des os de la face, et en arrière avec la dure-mère. Elle se dédouble au niveau du canal lacrymal pour former le *fascia lacrymal*.

### 2 | La gaine du bulbe de l'œil<sup>26</sup> (fig. 26.31)

C'est une membrane blanche, souple et résistante, qui entoure le bulbe de l'œil.

Elle se fixe en arrière, sur la gaine du nerf optique, et en avant, dans le sillon scléral.

Elle est traversée en avant par les muscles moteurs de l'œil et se continue avec leurs fascias.

### 3 | Les fascias musculaires (fig. 26.32)

Les muscles de l'œil sont entourés chacun d'un fascia qui s'épaissit d'arrière en avant.

Les muscles droit supérieur et élévateur de la paupière supérieure sont reliés entre eux par des tractus intermusculaires qui assurent la synergie fonctionnelle de ces muscles.

Les fascias des muscles droits latéral et médial donnent en avant des expansions latérales et médiales qui se fixent respectivement sur les os zygomatique et lacrymal (Whitnall).

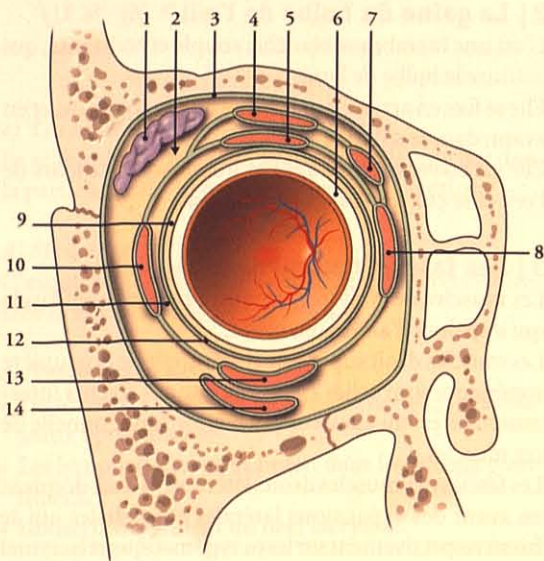
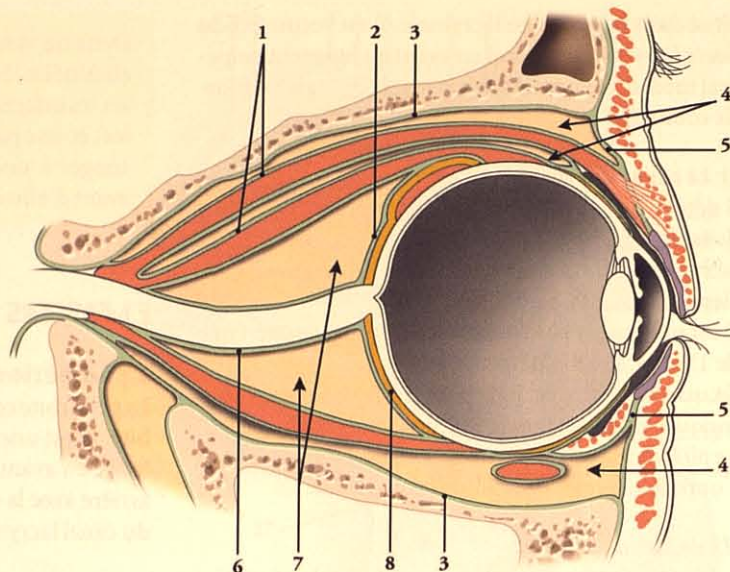
### 4 | Le septum orbitaire

C'est une lame conjonctive qui unit le bord de l'orbite et les tarses. Il forme la limite de l'orbite.

26. Ancien. : capsule de Tenon.

**FIG. 26.31. Fascias et espaces orbitaires (coupe sagittale)**

1. fascias musculaires
2. gaine du bulbe
3. péricorbite
4. espace bulbaire
5. septum orbitaire
6. gaine du n. optique
7. espace rétro-bulbaire
8. espace épiscléral



**FIG. 26.32. Fascias et espaces orbitaires (coupe frontale; vue antérieure)**

1. glande lacrymale
2. espace bulbaire
3. péricorbite
4. m. élévateur de la paupière sup.
5. m. droit sup.
6. sclère
7. m. oblique sup.
8. m. droit médial
9. espace épiscléral
10. m. droit latéral
11. espace rétro-bulbaire
12. gaine du bulbe
13. m. droit inf.
14. m. oblique inf.

## G | ESPACES ORBITAIRES

### 1 | L'espace épiscléral<sup>27</sup>

Il est situé entre la sclère et la gaine du bulbe. Il est rempli d'un tissu cellulaire très lâche, permettant les mouvements du bulbe de l'œil.

Ainsi, l'énucléation de l'œil peut se faire sans ouvrir les espaces bulbaire et rétro-bulbaire, donc sans risque de diffusion d'une infection.

### 2 | Les espaces rétro-bulbaire et bulbaire

a) *L'espace rétro-bulbaire* est compris entre la gaine du bulbe et les fascias musculaires. Il contient les vaisseaux et les nerfs de l'œil.

b) *L'espace bulbaire* est délimité par les fascias musculaires, la péricorbite et le septum orbitaire.

c) Ces espaces en continuité contiennent le **corps adipeux de l'orbite**. Il facilite les mouvements des muscles de l'œil.

27. Ancien. : espace de Tenon.



# 27 Organe vestibulo-cochléaire

L'organe vestibulo-cochléaire, situé dans la partie pétreuse de l'os temporal, est très complexe et formé de deux organes différents :

- **l'organe de l'audition** comprenant l'oreille externe, l'oreille moyenne, la partie antérieure de l'oreille interne, le labyrinthe cochléaire et le nerf cochléaire ;
- **l'organe de l'équilibration** représenté par la partie postérieure de l'oreille interne, le labyrinthe vestibulaire et le nerf vestibulaire.

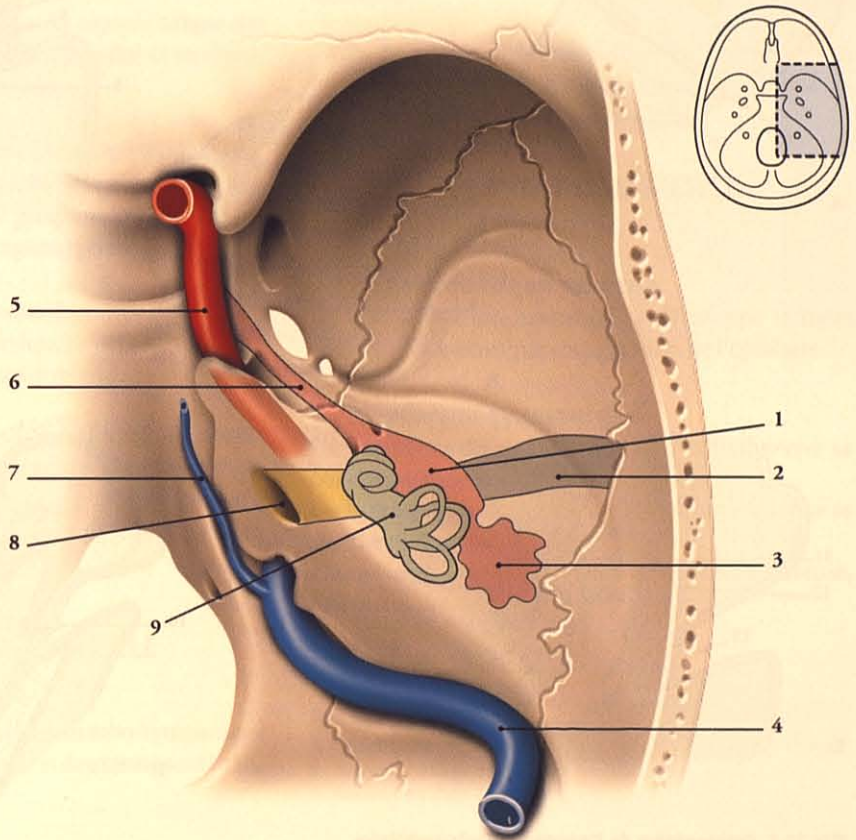
Ces deux nerfs unis dans un trajet commun forment le *nerf vestibulo-cochléaire* (voir Tome V).

Le développement de l'organe vestibulo-cochléaire débute au cours de la 4<sup>e</sup> semaine in-utéro par la formation de l'oreille interne (fig. 27.1).

FIG. 27.1. Représentation topographique de l'oreille

Gris : oreille externe  
Rouge : oreille moyenne  
Vert : oreille interne

1. cavum tympanique
2. méat acoustique ext.
3. antré mastoïdien
4. sinus sigmoïde
5. a. carotide int.
6. trompe auditive
7. sinus pétreux inf.
8. méat acoustique int.
9. labyrinthe



**A | DÉVELOPPEMENT DE L'OREILLE INTERNE**<sup>1</sup> (fig. 27.2)

L'oreille interne dérive de la *placode otique* qui s'invagine dans le mésenchyme otique et devient la *vésicule otique*<sup>2</sup>. Celle-ci s'isole de l'épiblaste pour former le *sac vestibulaire*.

1. Du point de vue phylogénétique l'oreille interne apparaît la première.  
 Les invertébrés aquatiques et les poissons inférieurs ont un organe très simple, l'otocyste. C'est une poche membraneuse remplie de

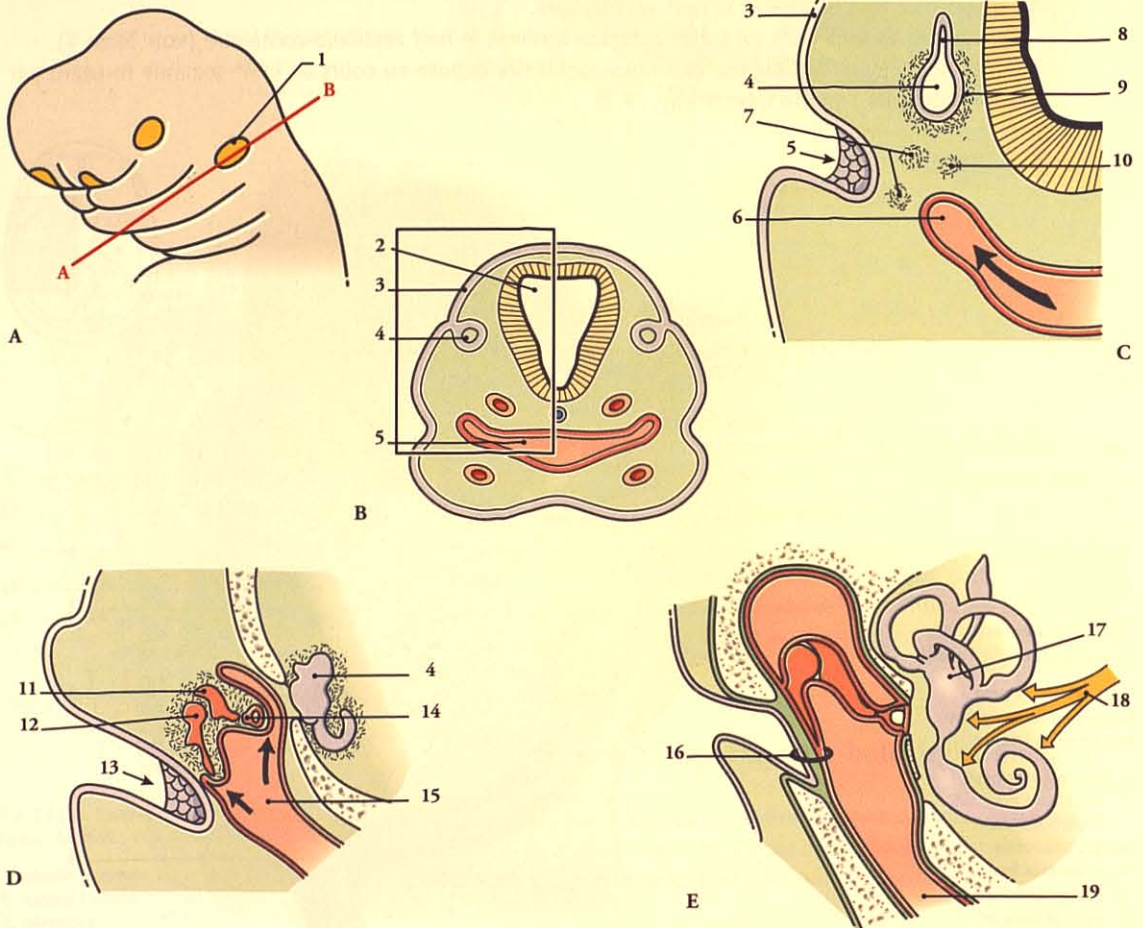
**1 | Le diverticule endolymphatique**

Il se développe à partir du sac vestibulaire pour devenir le sac et le conduit endolymphatiques.

liquide, dans l'intérieur de laquelle les filets terminaux du nerf auditif viennent se mettre en relation avec un épithélium présentant des cellules ciliées. Les cils vibrent en fonction des mouvements des particules contenues dans le liquide.

Les oreilles moyenne et externe n'apparaissent que chez les batraciens. Puis elles se perfectionnent : la cochlée s'allonge chez les oiseaux et s'enroule en spirale chez les mammifères.

2. Syn. : otocyste.



**FIG. 27.2. Organogénèse de l'organe vestibulo-cochléaire**

- A. vue latérale
- B. coupe transversale selon AB
- C. à 4 semaines
- D. à 5 semaines
- E. évolutions ultérieures

- 4. vésicule otique
- 5. 1<sup>er</sup> sillon branchial
- 6. 1<sup>er</sup> sac pharyngien
- 7. osselets dérivés du 1<sup>er</sup> arc
- 8. diverticule endolymphatique
- 9. capsule otique
- 10. osselet dérivé du 2<sup>e</sup> arc branchial (stapès)
- 11. incus

- 12. malléus
- 13. méat acoustique ext.
- 14. stapès
- 15. caisse du tympan
- 16. membrane du tympan
- 17. labyrinthe membraneux
- 18. n. vestibulo-cochléaire
- 19. trompe auditive

## 2 | Le sac vestibulaire

Il se différencie en une partie dorsale, l'*utricule* et une partie ventrale, le *sacculle*.

### a) L'utricule

De l'utricule naissent trois évaginations en forme de disque dont la partie centrale disparaît ; la partie périphérique devient un conduit semi-circulaire.

### b) Le sacculle

De la face ventrale du sacculle naît le sac cochléaire. Ce sac croît en formant un conduit qui s'enroule en spirale, la cochlée. La jonction entre le sacculle et la cochlée se rétrécit pour constituer le conduit d'union.

## 3 | La capsule otique

Du mésenchyme otique, dérive la capsule otique qui formera le labyrinthe cartilagineux ; celui-ci en s'ossifiant devient le labyrinthe osseux.

## 4 | Le nerf vestibulo-cochléaire (VIII)

Les neurones ganglionnaires du VIII migrent le long de la cochlée pour former le ganglion spiral d'où partent des neurofibres vers l'organe spiral.

**Les réceptions auditives** sont fonctionnelles vers 20-22 semaines d'aménorrhée. Le début du fonctionnement de l'organe vestibulaire se situe vers 25 SA.

L'exposition de gestantes à des niveaux de bruit importants pendant de longues périodes, par exemple 8 heures par jour, peuvent produire des déficiences auditives chez le nouveau-né.

## B | DÉVELOPPEMENT DE L'OREILLE MOYENNE<sup>3</sup>

L'oreille moyenne dérive du récessus tubo-tympanique et du mésenchyme des premier et deuxième arcs branchiaux.

## 1 | Le récessus tubo-tympanique

À partir du premier sac pharyngien se développe un diverticule dont la partie distale dilatée entre en contact avec le premier sillon branchial et entoure l'ébauche de la chaîne ossiculaire de l'ouïe.

Ce récessus forme la caisse tympanique, l'antre mastoïdien et la trompe auditive. Sa jonction avec le premier sillon branchial constitue la première membrane branchiale.

## 2 | Le mésenchyme branchial

a) *Du premier arc branchial* dérivent l'incus, le malleus et le muscle tenseur du tympan. Les osselets procèdent de l'extrémité crâniale du premier cartilage branchial<sup>4</sup>.

b) *Du deuxième arc branchial* dérivent le stapès et son muscle. Le stapès procède de l'extrémité ventrale du deuxième cartilage branchial<sup>5</sup>.

## C | DÉVELOPPEMENT DE L'OREILLE EXTERNE (fig. 27.3)

### 1 | Méat acoustique externe

Du premier sillon branchial se développe le méat acoustique externe, par invagination de l'épiblaste.

### 2 | Membrane tympanique

De l'épiblaste du premier sillon branchial dérive sa couche cutanée externe.

De la muqueuse du premier sac pharyngien dérive sa couche muqueuse, interne.

Du mésenchyme otique se forme sa couche fibreuse, intermédiaire.

3. Voir chapitre 19.

4. Ancien. : cartilage de Meckel.

5. Ancien. : cartilage de Reichert.

**3 | L'auricule** procède de six renflements, les *collicules auriculaires*, situés autour du premier sillon branchial.

Les trois collicules ventraux qui dérivent du premier arc branchial forment la partie antérieure de l'auricule; les trois collicules dorsaux qui dérivent du deuxième arc branchial forment de leur côté la partie postérieure de l'auricule<sup>6</sup>.

## D | MALFORMATIONS

Elles peuvent être d'origine génétique ou tératogène (virus, toxique...). Les plus fréquentes sont :

- la surdité congénitale qui s'accompagne souvent de mutité;
- les anomalies de l'auricule (appendice, fistule, sinus, absence...);
- et les atrésies du méat acoustique externe.

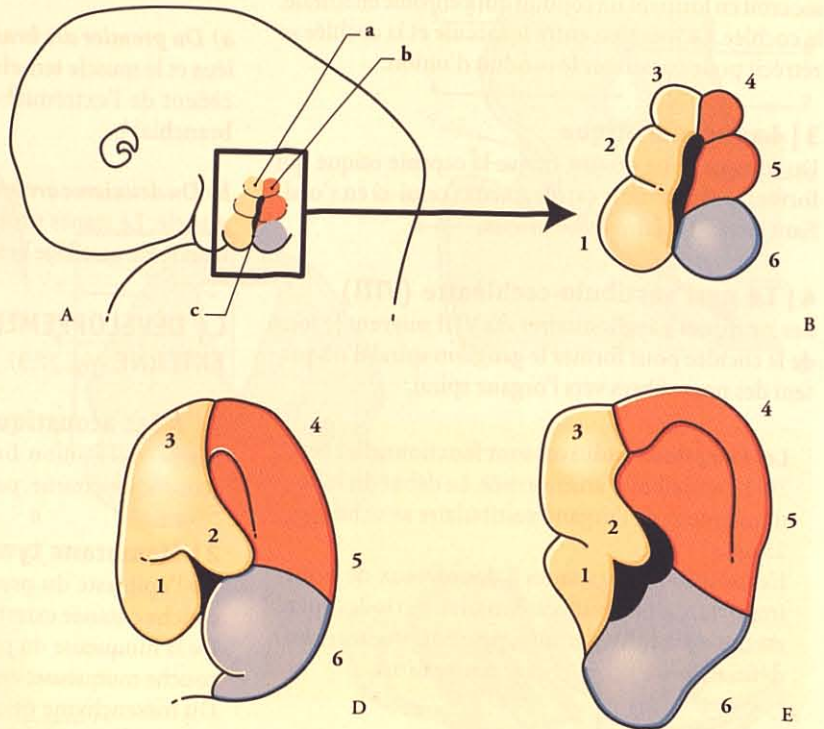
6. Le lobule de l'auricule dériverait du 1<sup>er</sup> sillon branchial.

**FIG. 27.3. Développement de l'auricule**

A et B. 5 semaines  
C. 6 semaines  
D. 7 semaines  
E. 8 semaines

a. collicules dérivés du 1<sup>er</sup> arc branchial  
b. collicules dérivés du 2<sup>e</sup> arc branchial  
c. 1<sup>er</sup> sac branchial

1, 2, 3, 4, 5, 6. collicules de l'oreille



## 27.1 OREILLE EXTERNE

L'oreille externe est destinée à recueillir et à diriger les ondes sonores; elle comprend l'auricule et le méat acoustique externe.

L'auricule amplifie de quelques décibels les fréquences de la zone de 2 000 Hz, le méat acoustique externe, les fréquences plus aiguës, autour de 300 Hz.

### A | AURICULE<sup>7</sup>

C'est une lame cutanée et cartilagineuse ovalaire, dont la petite extrémité inférieure, charnue, constitue le *lobule de l'auricule* (fig. 27.4).

Il est situé en arrière de l'articulation temporo-mandibulaire et en avant du processus mastoïde.

7. Ancien. : pavillon.

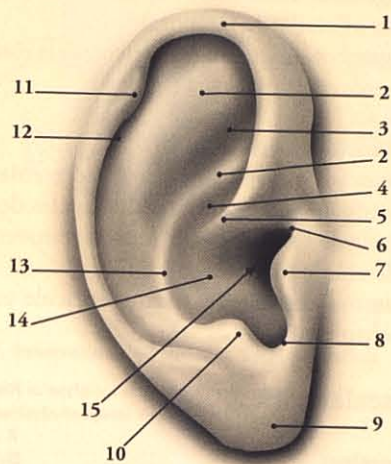


FIG. 27.4. Auricule (face latérale)

- |                           |                             |
|---------------------------|-----------------------------|
| 1. hélix                  | 9. lobule de l'auricule     |
| 2. branches de l'anthélix | 10. antitragus              |
| 3. fosse triangulaire     | 11. tubercule de l'auricule |
| 4. cyma de la conque      | 12. gouttière scaphoïde     |
| 5. branche de l'hélix     | 13. anthélix                |
| 6. incisure ant.          | 14. conque de l'auricule    |
| 7. tragus                 | 15. méat acoustique ext.    |
| 8. incisure intertragique |                             |

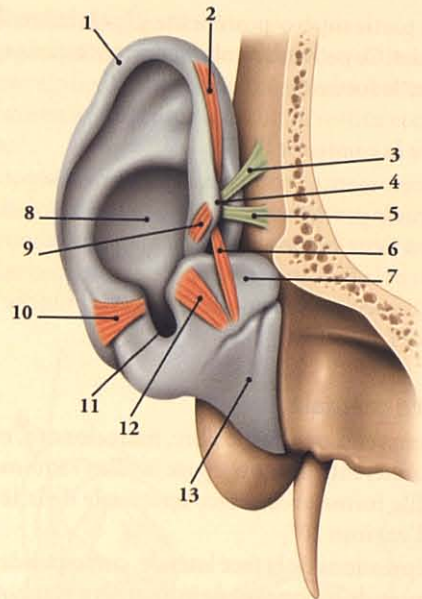


FIG. 27.5. Cartilage de l'auricule (vue antéro-latérale)

1. hélix
2. grand m. de l'hélix
3. lig. auriculaire sup.
4. épine de l'hélix
5. lig. auriculaire inf.
6. m. pyramidal
7. lame du tragus
8. conque de l'auricule
9. petit m. de l'hélix
10. m. de l'antitragus
11. incisure intertragique
12. m. du tragus
13. cartilage du méat acoustique ext.

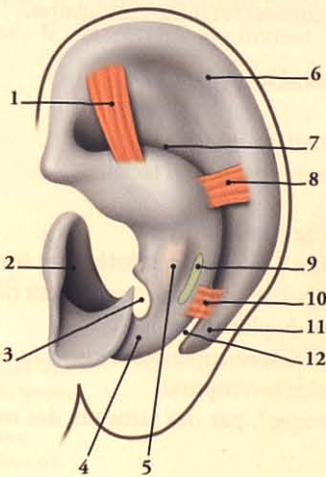


FIG. 27.6. Cartilage de l'auricule (vue médiale)

- |                                    |                                    |
|------------------------------------|------------------------------------|
| 1. m. oblique de l'auricule        | 7. sillon transverse de l'anthélix |
| 2. lame du tragus                  | 8. m. transverse de l'auricule     |
| 3. incisure terminale              | 9. lig. auriculaire post.          |
| 4. isthme du cartilage auriculaire | 10. m. de l'incisure de l'hélix    |
| 5. ponticulus                      | 11. queue de l'hélix               |
| 6. éminence de la fosse scaphoïde  | 12. fissure antitrago-hélicine     |

## 1 | Face latérale

Légèrement orientée en avant, elle est irrégulière avec une excavation antérieure et profonde, la conque.

### a) La conque

Dans le fond de la conque s'ouvre le méat acoustique externe.

En avant de la conque saille un relief aplati, le *tragus*. En bas de la conque, un relief arrondi, l'*antitragus*, est séparé du tragus par l'*incisure intertragique*.

### b) L'hélix

C'est le repli du bord supéro-postérieur de l'auricule. Son extrémité antérieure ou *racine de l'hélix* siège dans la conque au-dessus du méat acoustique externe. Son extrémité postérieure se continue avec le lobule de l'auricule.

Dans sa partie supéro-postérieure siège le *tubercule de l'auricule*<sup>8</sup>. Ce petit tubercule inconstant est très apparent chez le fœtus de 6 mois.

### c) Entre la conque et l'hélix

Une proéminence arciforme, l'*anthélix*, est séparée de l'hélix par la *gouttière scaphoïde*. L'*anthélix* se divise en avant en deux branches supérieure et inférieure qui délimitent la *fosse triangulaire*. Une fente, la *cyma* de la conque, sépare la racine de l'hélix et la branche inférieure de l'*anthélix*.

## 2 | Face médiale

Elle comprend une partie libre, mamelonnée, et une partie adhérentielle, que sépare le *sillon rétro-auriculaire*. Elle forme avec la face temporale de la tête un angle d'environ 30°.

Aux dépressions de la face latérale, correspondent les éminences de la conque, de la gouttière scaphoïde et de la fosse triangulaire.

Le *sillon transverse* sépare les éminences de la conque et de la fosse triangulaire.

## 3 | Structures

### a) La peau

Elle est mince et adhérente au périchondre sur la face latérale.

### b) Le cartilage de l'auricule (fig. 27.5 et 27.6)

C'est un cartilage élastique et mince. Ses éminences et sillons sont identiques à ceux de l'auricule.

- L'extrémité antérieure de l'hélix présente une petite saillie, l'*épine de l'hélix*. Son extrémité postérieure, ou *queue de l'hélix*, est séparée de l'antitragus par la *fissure antitrago-hélicine*.
- L'antitragus est séparé de la *lame du tragus* par l'incisure terminale, mais uni à elle par une étroite connexion, l'*isthme*.
- L'éminence conchale présente une crête oblique, le *ponticulus*, lieu d'insertion du muscle auriculaire postérieur.

### c) Les ligaments auriculaires

- Les *ligaments intrinsèques* assurent la cohésion des différentes parties.
- Les *ligaments extrinsèques* fixent le cartilage.
  - Le ligament auriculaire antérieur s'étend de l'épine de l'hélix au processus zygomatique.

- Le ligament auriculaire supérieur, de l'épine de l'hélix à l'écaille du temporal.
- Le ligament auriculaire postérieur, de la conque au processus mastoïde.

### d) Les muscles auriculaires

- Les *muscles intrinsèques* sont rudimentaires et comprennent : les grand et petit muscles de l'hélix, le muscle de l'antitragus, le muscle transverse et le muscle oblique de l'auricule.
- Les *muscles extrinsèques* fixent l'auricule au crâne (voir chapitre 13).

## 4 | Vascularisation

### a) Les artères

Elles proviennent de l'artère auriculaire antérieure, de l'artère auriculaire postérieure et de l'artère occipitale.

### b) Les veines

Elles se drainent dans les veines homonymes des artères.

### c) Les lymphatiques

Le drainage lymphatique est collecté par les nœuds pré-auriculaire, parotidiens superficiels, mastoïdiens (ou rétro-auriculaires) et infra-auriculaires.

## 5 | Innervation (fig. 27.7)

### a) L'innervation motrice

Elle est assurée par le nerf facial.

### b) L'innervation sensitive

- Les parties postérieure et inférieure sont innervées par le grand nerf auriculaire et le petit nerf occipital, branches du plexus cervical.
- La partie antéro-supérieure, jusqu'au tragus, par le nerf auriculo-temporal.
- Et la conque<sup>9</sup>, par des rameaux des nerfs facial et vague.

Ce territoire correspond à la localisation du zona géniculé trigéminal.

8. Ancien : tubercule de Darwin. Il est constant chez certains singes.  
9. Zone de Ramsay Hunt.

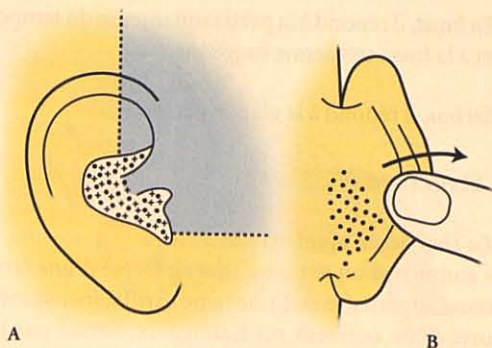


FIG. 27.7. Innervation de l'auricule. Systématisation

Jaune : petit n. occipital et grand n. auriculaire

Bleu : n. auriculo-temporal (V)

Points : n. X

Croix : n. VII

A. face latérale

B. face médiale, auricule réclinée

## B | MÉAT ACOUSTIQUE EXTERNE

C'est un canal ostéo-cartilagineux qui s'ouvre dans la conque par le *pore acoustique externe*, et qui est obstrué, en dedans, par la membrane tympanique (fig. 27.8).

### 1 | Forme et dimensions

Elliptique à la coupe, son calibre est d'environ 8 mm. Sa longueur est de 25 mm, avec une paroi inférieure plus longue. Il est rétréci au niveau du quart médial<sup>10</sup>.

### 2 | Direction (fig. 27.9)

L'axe général est oblique en avant et en dedans. Légèrement sinueux, il est, sur une coupe horizontale, concave en avant, et sur une coupe verticale, concave en bas.

Avant d'introduire un spéculum, il faut donc tirer le pavillon en haut et en arrière pour redresser les deux courbures.

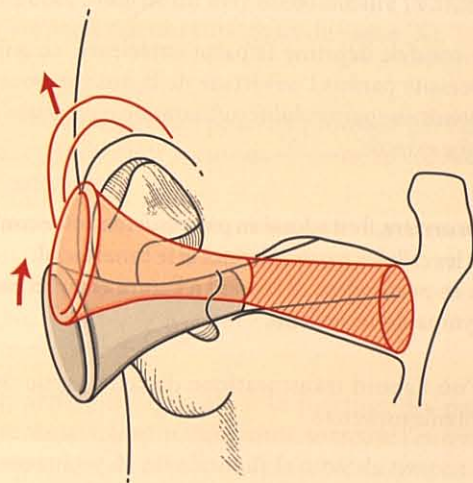
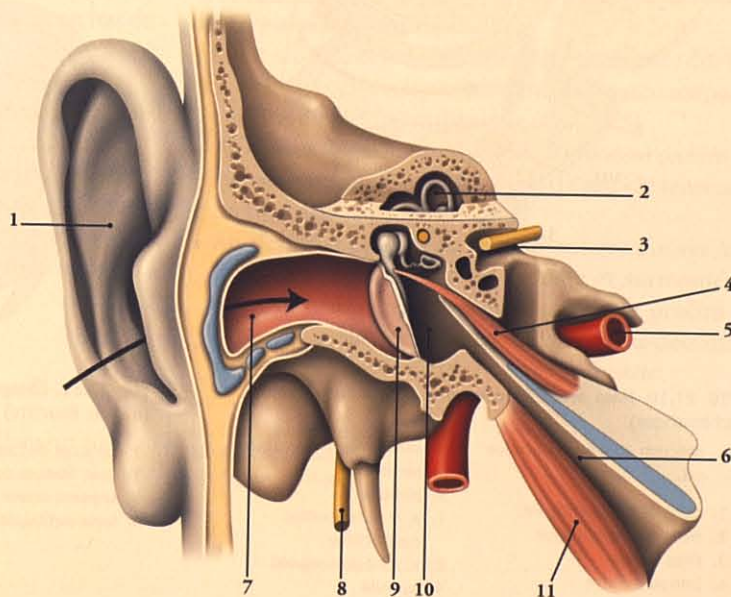


FIG. 27.9. Manœuvre pour un examen otoscopique (d'après F. Legend)

Tractions supérieure et postérieure de l'auricule

FIG. 27.8. Organe vestibulo-cochléaire (vue d'ensemble)

1. auricule
2. labyrinthe
3. méat acoustique int.
4. m. tenseur du tympan
5. carotide int.
6. trompe auditive
7. méat acoustique ext.
8. n. facial
9. membrane du tympan
10. caisse du tympan
11. m. élévateur du voile du palais



10. Dénommé parfois isthme du méat acoustique.

La partie profonde forme avec le tympan, le *récessus pré-tympanique*.

Dans ce récessus se logent les corps étrangers.

### 3 | Rapports (fig. 27.10)

**a) En avant**, le méat acoustique externe répond à l'articulation temporo-maxillaire; un étroit prolongement parotidien les sépare parfois.

Le condyle déprime la paroi antérieure, ce qui nécessite parfois l'ouverture de la bouche pour obtenir une perméabilité suffisante du méat acoustique externe.

**b) En arrière**, il est adossé au processus mastoïde contenant les cellules mastoïdiennes et le canal facial. Plus en profondeur, il répond à l'antré et au récessus épitympanique, en haut.

D'où l'abord transmétratique de cette partie de l'oreille moyenne.

**c) En haut**, il répond à la partie squameuse du temporal et à la fosse crânienne moyenne.

**d) En bas**, il répond à la glande parotide.

### 4 | Structure (fig. 27.11)

#### a) La charpente squelettique

Elle comprend un segment latéral, formé d'une lame fibreuse supérieure et d'une lame cartilagineuse inférieure, et un segment médial osseux, formé par les parties squameuse et tympanique de l'os temporal.

#### b) Le revêtement cutané

Il adhère très intimement à la charpente squelettique et présente des poils, des glandes sébacées et des glandes cérumineuses, sécrétant le cérumen.

L'inflammation de ce revêtement cutané constitue l'otite externe. Les glandes sébacées peuvent donner les furoncles du méat acoustique externe.

### 5 | Vascularisation

#### a) Les artères

Elles proviennent des artères auriculaire, postérieure, auriculaire antérieure, auriculaire profonde, et du rameau auriculaire de l'artère occipitale.

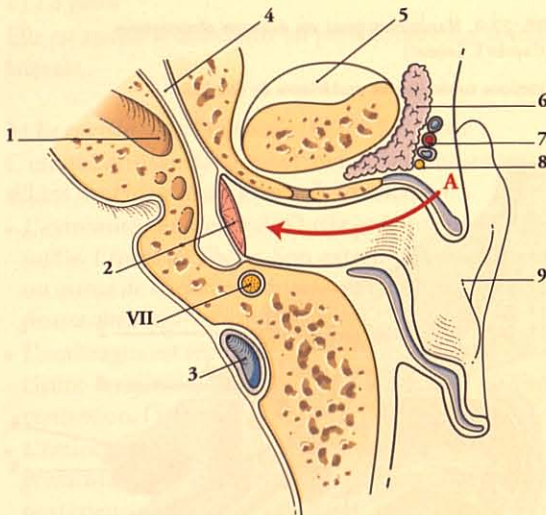


FIG. 27.10. Méat acoustique externe (coupe horizontale schématisée)

- |                                      |                                       |
|--------------------------------------|---------------------------------------|
| A. direction du méat acoustique ext. | 5. condyle de la mandibule sectionné  |
| 1. canal de l'a. carotide int.       | 6. parotide                           |
| 2. membrane tympanique               | 7. a. et v. temporales superficielles |
| 3. sinus latéral                     | 8. n. auriculo-temporal               |
| 4. trompe auditive                   | 9. auricule                           |

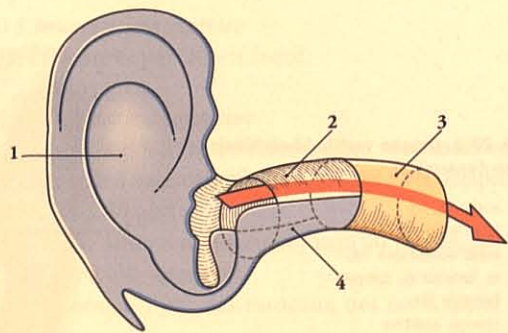


FIG. 27.11. Charpente squelettique de l'oreille externe (d'après Rouvière)

1. cartilage de l'auricule
2. lame fibreuse du méat acoustique ext.
3. segment osseux
4. lame cartilagineuse du méat acoustique ext.



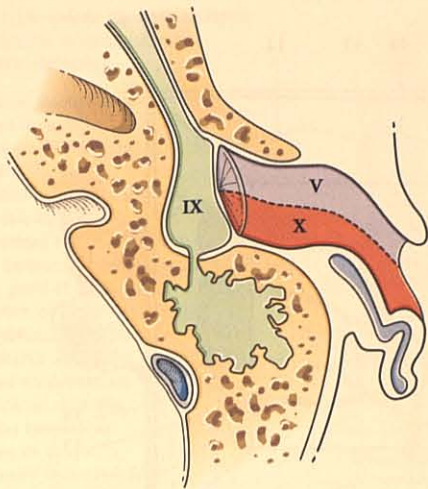


FIG. 27.12. Systématisation de l'innervation du méat acoustique externe et de l'oreille moyenne

### b) Les veines

Elles se drainent en avant dans les veines temporale supérieure et maxillaire interne, et en arrière dans les veines auriculaires postérieures.

### c) Les lymphatiques

Ils sont identiques à ceux de l'auricule.

## 6 | Innervation (fig. 27.12)

Elle est riche et assurée en avant par le nerf auriculo-temporal, branche du nerf mandibulaire (V3), et en arrière par le rameau auriculaire du vague (X).

Un réflexe tussigène peut être provoqué par l'excitation du méat acoustique externe au cours de l'otoscopie.

## 27.2 OREILLE MOYENNE

L'oreille moyenne constitue l'appareil de transmission et d'adaptation aux vibrations sonores. Elle comprend : la cavité tympanique, la membrane tympanique, la trompe auditive et les annexes mastoïdiennes.

### A | CAVITÉ TYMPANIQUE<sup>11</sup> (fig. 27.13)

Elle a la forme d'une lentille biconcave dont l'épaisseur est en haut de 6 mm, au milieu de 2 mm et en bas de 4 mm (fig. 27.14).

Elle comporte trois parties :

- une partie moyenne, en regard du tympan, la *région tympanique*<sup>12</sup>;
- une partie supérieure ou *récessus épitympanique*<sup>13</sup>, plus vaste, qui loge la majeure partie du malleus et de l'incus;
- une partie inférieure, le *récessus hypotympanique*.

### 1 | Parois

#### a) La paroi membranacée

Elle est latérale et constituée essentiellement par la *membrane tympanique* (ou tympan).

- En arrière du tympan, à la jonction des parois membranacée et mastoïdienne, se trouve l'*ouverture tympanique du canalicule de la corde du tympan*.
- En avant du tympan, près de la paroi carotidienne, à l'extrémité médiale de la suture pétro-tympanique, se trouve le *canalicule antérieur de la corde du tympan*.

#### b) La paroi labyrinthique

Elle est médiale et présente une saillie antérieure due à la base de la cochlée, le *promontoire*. Il est parcouru par les sillons du plexus tympanique (fig. 27.15).

- Au-dessus du promontoire saillie le *processus cochléariforme*, extrémité du semi-canal du muscle tenseur du tympan.
- Au-dessus et en arrière du promontoire s'ouvre la *fenêtre vestibulaire*. Elle est ovale et surmontée par la proéminence du canal facial et la proéminence du canal semi-circulaire latéral. Au-dessous de la fenêtre vestibulaire se trouve sa *fossette*.

11. Syn. : cavum tympanique.

12. Ancien. : atrium.

13. Ancien. : attique.

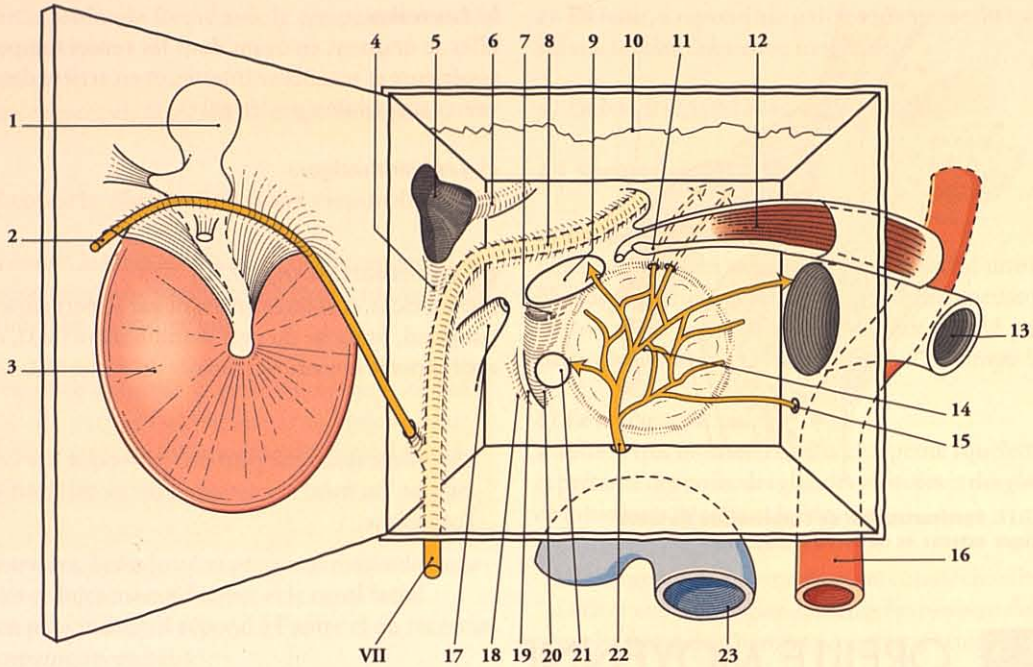


FIG. 27.13. Caisse du tympan (très schématique et ouverte)

- |   |  |                                      |                                       |
|---|--|--------------------------------------|---------------------------------------|
| 1. malleus                                      | 7. fossette de la fenêtre vestibulaire     | 13. trompe auditive                  | 20. fossette de la fenêtre cochléaire |
| 2. corde du tympan                              | 8. canal facial                            | 14. promontoire et plexus tympanique | 21. fenêtre cochléaire                |
| 3. tympan                                       | 9. fenêtre vestibulaire                    | 15. n. carotico-tympanique           | 22. n. tympanique                     |
| 4. fosse de l'incus                             | 10. scissure pétro-squameuse sup.          | 16. carotide int.                    | 23. v. jugulaire int.                 |
| 5. aditus ad antrum                             | 11. processus cochléariforme               | 17. éminence pyramidale              |                                       |
| 6. proéminence du canal semi-circulaire latéral | 12. m. tenseur du tympan dans sa gouttière | 18. sinus du tympan                  |                                       |
|   |  | 19. subiculum du promontoire         |                                       |

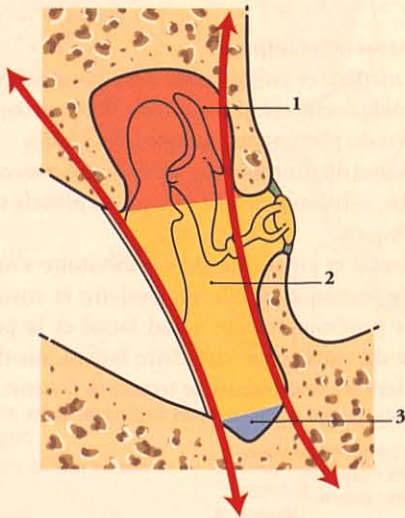


FIG. 27.14. Cavité tympanique : forme et parties

- |                           |                            |
|---------------------------|----------------------------|
| 1. récessus épitympanique | 3. récessus hypotympanique |
| 2. région tympanique      |                            |

• En arrière du promontoire s'ouvre la *fenêtre cochléaire* arrondie et fermée par la membrane tympanique secondaire. En arrière de celle-ci, une petite crête verticale, le *subiculum du promontoire*, sépare la *fossette de la fenêtre cochléaire* du *sinus du tympan*.

**c) La paroi tegmentale**

Supérieure et mince, elle répond aux méninges de la fosse crânienne moyenne. Elle présente la suture pétro-squameuse.

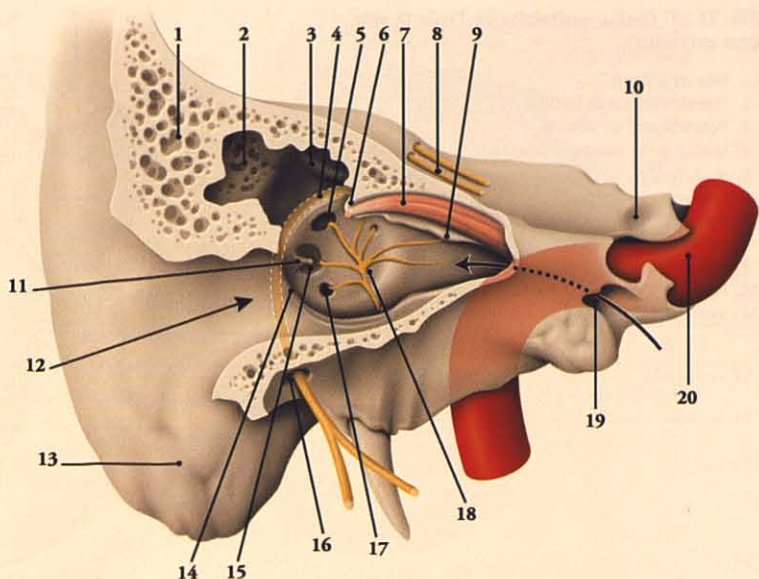
**d) La paroi jugulaire**

Elle est aréolaire et elle forme le récessus hypotympanique.

Elle répond à la *fosse jugulaire* limitée latéralement et en arrière par la base du processus styloïde. Elle est percée du *canalicule tympanique*, passage du nerf tympanique.

**FIG. 27.15. Caisse du tympan droit**  
(résection de la paroi latérale;  
vue antéro-latérale)

1. cellules mastoïdiennes
2. antrum mastoïdien
3. proéminence du canal semi-circulaire latéral
4. proéminence du canal facial
5. fenêtre du vestibule
6. processus cochléariforme
7. m. tenseur du tympan dans son semi-canal
8. nn. grand et petit pétreux
9. septum du canal musculo-tubaire
10. empreinte trigéminal
11. éminence pyramidale
12. méat acoustique ext.
13. processus mastoïde
14. sillon tympanique
15. sinus du tympan
16. foramen stylo-mastoïdien
17. fenêtre de la cochlée
18. promontoire et plexus tympanique
19. partie osseuse de la trompe auditive
20. canal carotidien



**e) La paroi carotidienne**

Elle est antérieure et répond au canal carotidien contenant la carotide interne entourée de son plexus sympathique. Elle est percée de haut en bas, par :

- le semi canal du muscle tenseur du tympan;
- la partie osseuse de la trompe auditive;
- et le canalicule du nerf carotico-tympanique.

**f) La paroi mastoïdienne**

Elle est postérieure et présente à sa partie supérieure l'*aditus ad antrum*. Cet orifice irrégulier fait communiquer le récessus épitympanique de la caisse du tympan et l'*antrum mastoïdien*. Au-dessous de l'*aditus* siègent successivement la *fosse de l'incus* et l'*éminence pyramidale*, saillie conique, contenant le muscle stapès. Le *canal facial* descend verticalement dans cette paroi.

**2 | Chaîne ossiculaire de l'ouïe (fig. 27.16)**

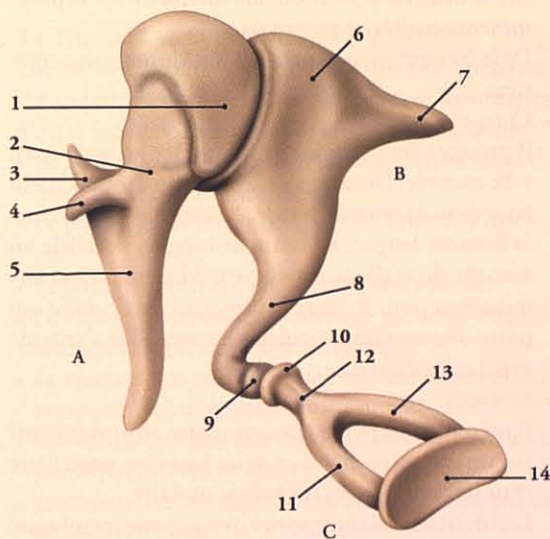
Elle est constituée de trois osselets unis par trois articulations et mobilisés par deux muscles.

**a) Les osselets**

• **Le malleus**

Il présente une tête arrondie avec une surface articulaire en selle convexe, et un col qui se prolonge en bas par un *manche*.

Le manche solidaire du tympan a une incurvation antéro-latérale et un axe incliné en avant (130° environ par rapport à l'horizontale). De la base du man-

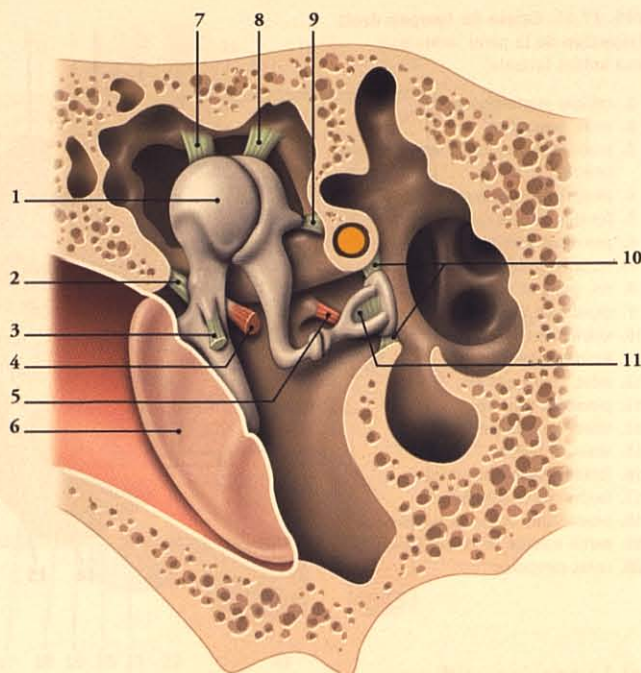


**FIG. 27.16. Osselets de l'ouïe**

- |                      |                           |
|----------------------|---------------------------|
| A. malleus           | 8. branche longue         |
| 1. tête              | 9. processus lenticulaire |
| 2. col               | C. stapès                 |
| 3. processus latéral | 10. tête                  |
| 4. processus ant.    | 11. branche ant.          |
| 5. manche            | 12. col                   |
| B. incus             | 13. branche post.         |
| 6. corps             | 14. base du stapès        |
| 7. branche courte    |                           |

**FIG. 27.17. Chaîne ossulaire de l'ouïe *in situ***  
(vue antérieure)

1. tête du malléus
2. ligament latéral du malléus
3. ligament ant. du malléus
4. tendon du m. tenseur du tympan
5. m. du stapès
6. tympan
7. ligament sup. du malléus
8. ligament sup. de l'incus
9. ligament post. de l'incus (fosse de l'incus)
10. ligament annulaire du stapès
11. membrane du stapès



che se détache le *processus latéral* qui forme la proéminence malléaire du tympan.  
De la face antérieure du col, pointe le *processus antérieur*.

• *L'incus*

Il présente un corps avec une surface articulaire en selle excavée. Du corps se détache horizontalement en arrière, la *branche courte*, et verticalement en bas, la *branche longue*. La branche longue, parallèle au manche du malléus, s'incurve médialement à sa terminaison pour former le *processus lenticulaire* qui porte une surface articulaire excavée. Elle s'articule avec la tête du stapès.

• *Le stapès*

Il présente une petite *tête articulaire*, se prolongeant par un *col* qui se divise en deux *branches*, antérieure et postérieure, fixées sur la *base ovale*.

Les branches et la base sont unies par une membrane fine, la *membrane du stapès*.

**b) Les articulations (fig. 27.17)**

- *L'articulation incudo-malléaire* est une articulation synoviale en selle. Elle s'ankylose dès la première enfance.
- *L'articulation incudo-stapédienne* est une articulation synoviale sphéroïde.
- *La syndesmose tympano-stapédienne* unit la base du stapès à la fenêtre du vestibule.

• *Les ligaments* comprennent :

- le ligament supérieur du malléus, tendu de la tête à la paroi tegmentale;
- le ligament latéral du malléus, tendu du col à l'extrémité postérieure de l'incisure tympanique;
- le ligament antérieur du malléus, tendu du processus antérieur à l'extrémité antérieure de l'incisure tympanique<sup>14</sup>;
- le ligament supérieur de l'incus, tendu de la tête à la paroi tegmentale;
- le ligament postérieur de l'incus, tendu de la branche courte à la fosse de l'incus;
- et le ligament annulaire du stapès qui unit les bords de la base du stapès au pourtour de la fenêtre vestibulaire.

**c) Les muscles moteurs**

• *Le muscle tenseur du tympan*

Il naît de la face supérieure du cartilage de la trompe auditive, de l'épine du sphénoïde et des parois de son semi-canal. Il se termine par un tendon qui contourne le processus cochléariforme pour se fixer sur la face antéro-médiale de la base du manche du malléus.

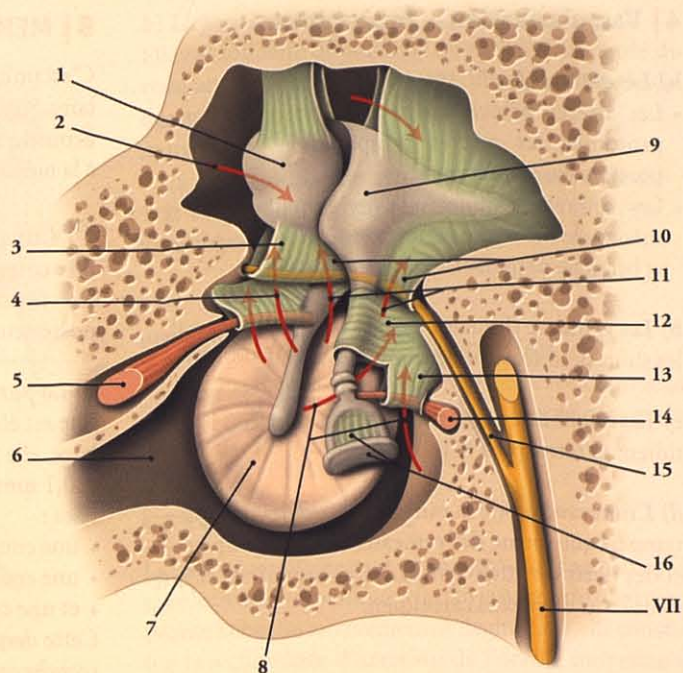
- *Action* : il attire médialement le manche du malléus, tend la membrane du tympan, et réduit ainsi sa vibration.

14. Quelques fibres traversent la fissure pétrotympanique jusqu'à l'épine du sphénoïde.

**FIG. 27.18. Plis et récessus de la muqueuse tympanique (vue médiale)**

Muqueuse en partie réséquée pour montrer les récessus

1. malléus
2. récessus tympanique sup.
3. pli malléaire ant.
4. récessus tympanique ant.
5. m. tenseur du tympan et son pli
6. trompe auditive
7. tympan
8. récessus incudo-stapédien
9. incus
10. pli malléaire post.
11. récessus tympanique post.
12. pli de l'incus
13. pli du stapès
14. m. du stapès
15. corde du tympan
16. stapès et sa membrane



– *Innervation* : nerf mandibulaire (V3).

• **Le muscle du stapès**

Il naît des parois du canal de l'éminence pyramidale. Son tendon émerge de l'apex de l'éminence pour se fixer sur le col du stapès.

– *Action* : antagoniste du muscle tenseur du tympan, il attire le col du stapès en arrière et entraîne la bascule de la partie antéro-supérieure de sa base.

– *Innervation* : nerf facial (VII).

**d) Anatomie fonctionnelle**

Les centres de mouvement sont situés au niveau du processus antérieur du malléus, de la branche courte de l'incus et du bord inféro-postérieur de la base de l'incus.

La traction médiale du manche du malléus entraîne la bascule latérale de la tête et la rotation de l'incus qui imprime au stapès l'inclinaison médiale du bord antéro-supérieur.

La tension de la membrane du tympan entraîne donc l'augmentation de la pression intra-labyrinthique.

La traction postérieure du stapès produit les mouvements inverses et une diminution de la pression intra-labyrinthique.

L'otospongiose est une ostéodystrophie qui aboutit au blocage de la syndesmose tympano-stapédienne. Elle est responsable d'une surdité de transmission qui évolue vers une surdité de perception lorsque les foyers s'étendent à l'oreille interne.

**3 | Muqueuse tympanique (fig. 27.18)**

Elle est formée d'un épithélium simple cilié qui recouvre les parois, les osselets, les ligaments et les muscles, d'où la formation de *plis* et de *récessus* secondaires.

- Le *pli de la corde du tympan* est tendu entre le col du malléus et les plis malléaires.
- Le *pli de l'incus* est soulevé par les branches de l'incus.
- Le *pli du stapès* recouvre cet os et son muscle.
- Le *récessus tympanique antérieur* est situé entre le tympan et le pli malléaire antérieur.
- Le *récessus tympanique postérieur* est situé entre le tympan et le pli malléaire postérieur.
- Le *récessus tympanique supérieur*<sup>15</sup> est limité par la partie flaccide du tympan et la tête du malléus.
- Le *récessus inculo-stapédien* est situé entre les plis du stapès et de l'incus, et le tympan.

Ces récessus expliquent le passage à la chronicité, par défaut de drainage des otites moyennes suppurées.

15. Ancien. : poche de Prussak.

#### 4 | Vascularisation – Innervation

##### a) Les artères (fig. 27.19)

- Les artères principales sont : l'artère auriculaire profonde, les artères tympaniques, antérieure, postérieure et inférieure.
- Les artères secondaires proviennent de l'artère méningée moyenne (artère tympanique supérieure et branche pétreuse).

b) Les veines se drainent dans le plexus ptérygoïdien, les sinus pétreux supérieur et sigmoïde.

c) Les lymphatiques se drainent dans les nœuds parotidiens et rétro-pharyngiens.

d) L'innervation de la muqueuse provient du plexus tympanique formé des rameaux du nerf tympanique et des nerfs carotico-tympaniques supérieur et inférieur issus du plexus carotidien.

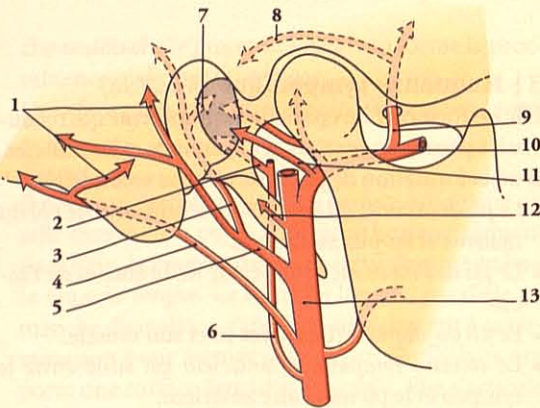


FIG. 27.19. Vascularisation artérielle de l'oreille externe

1. r. auriculaire
2. a. tympanique inf.
3. a. stylo-mastoïdienne
4. a. occipitale
5. a. auriculaire post.
6. a. pharyngienne ascendante
7. a. tympanique post.
8. a. tympanique sup.
9. a. méningée moyenne
10. a. auriculaire profonde
11. a. tympanique ant.
12. a. auriculaire ant.
13. a. carotide ext.

#### B | MEMBRANE TYMPANIQUE OU TYMPAN

C'est une membrane semi transparente presque circulaire. Son inclinaison par rapport au plancher du méat acoustique externe varie avec l'âge. Cet angle est de 30° à la naissance et 50° environ chez l'adulte.

##### 1 | Constitution

Elle comprend deux parties : la pars tensa et la pars flaccida séparées par les plis malléaires antérieur et postérieur.

##### a) La pars tensa

Elle est élastique, épaisse et résistante. Presque circulaire, elle mesure environ 0,05 à 10 mm de diamètre, et 0,1 mm d'épaisseur. Elle est constituée de trois couches :

- une couche cutanée, externe ;
- une couche muqueuse, interne ;
- et une couche fibreuse, intermédiaire.

Cette dernière est formée de fibres radiaires externes (*couche radiaire*) et de fibres circulaires internes (*couche circulaire*). Elle s'épaissit à la périphérie pour former l'*anneau fibro-cartilagineux*<sup>16</sup> qui est serti dans le sillon tympanique.

##### b) La pars flaccida

Elle est petite, mince et triangulaire, et détendue en raison de l'absence de couche fibreuse intermédiaire.

#### 2 | Faces (fig. 27.20)

##### a) La face externe

Elle apparaît, à l'examen otoscopique, de couleur gris-perle et plus transparente en arrière. Elle est concave avec l'ombilic en son centre. De l'ombilic part, en haut et en avant, la strie malléaire, due au manche du malléus. Elle se termine en haut par la *proéminence malléaire*, provoquée par le processus latéral du malléus. Dans le quadrant inféro-latéral, la réflexion de la lumière forme un *triangle lumineux*<sup>17</sup> à sommet ombilical. Dans le quadrant supéro-postérieur transparaît la longue branche de l'incus.

16. Ancien. : anneau de Gerlach.

17. Triangle de Politzer.

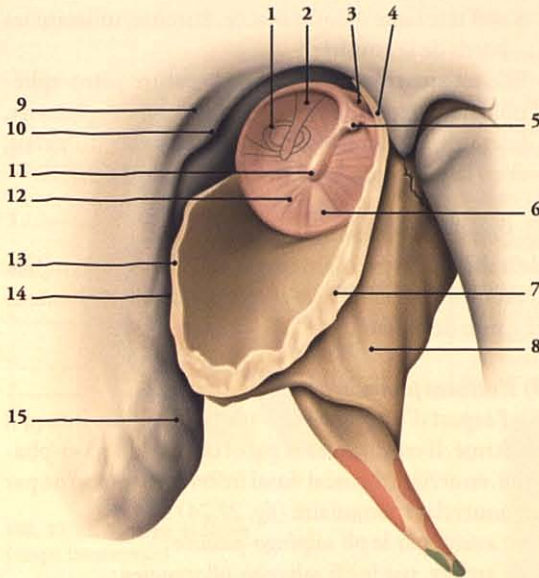
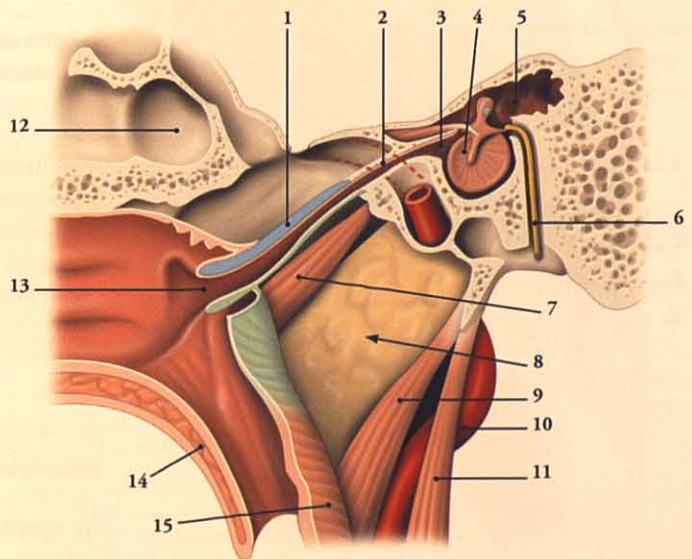


FIG. 27.20. Méat acoustique externe osseux et tympan

1. projection du stapès
2. projection de la branche longue de l'incus
3. pars flaccida
4. grande épine tympanique
5. processus latéral du malleus
6. triangle lumineux
7. anneau tympanique
8. processus vaginal de la styloïde
9. fossette supra-méatique
10. épine supra-méatique
11. ombilic
12. pars tensa
13. petite épine tympanique
14. scissure tympano-squameuse
15. processus mastoïde

FIG. 27.21. Trompe auditive (vue médiale)

1. cartilage tubaire
2. isthme de la trompe
3. ostium tympanique de la trompe
4. caisse du tympan
5. antre mastoïdien
6. n. facial
7. m. élévateur du voile du palais
8. espace latéro-pharyngien
9. m. stylo-pharyngien
10. a. carotide int.
11. m. stylo-hyoïdien
12. sinus sphénoïdal
13. ostium pharyngien de la trompe
14. palais mou
15. m. constricteur sup.



### b) La face interne

Elle est solidaire du manche du malleus. La corde du tympan située contre la couche fibreuse, croise le col du malleus.

La mobilisation du tympan entraînant celle de la corde du tympan, provoque une salivation constante.

### 3 | Vascularisation – Innervation

La face externe est vascularisée et innervée comme le méat acoustique externe, et la face interne comme la muqueuse de la caisse du tympan.

### C | TROMPE AUDITIVE<sup>18</sup>

La trompe auditive est un canal ostéo-cartilagineux qui relie la cavité tympanique à la partie nasale du pharynx. Béante à chaque mouvement de déglutition, elle constitue la « cheminée d'aération de l'oreille moyenne » (fig. 27.21).

Son obstruction entraîne la résorption de l'air puis la dépression du tympan et une hypoacousie avec des bourdonnements.

18. Ancien. : trompe d'Eustache.

## 1 | Direction – Dimensions

Longue de 35 mm environ, elle est oblique en avant, en dedans et en bas. Elle fait un angle de 30° environ avec l'horizontale et 45° avec le plan sagittal.

## 2 | Constitution – Rapports

Elle comprend deux parties, osseuse et cartilagineuse, unies par l'*isthme tubaire*. Elle s'ouvre à ses extrémités par les ostiums tympanique et pharyngien.

### a) La partie osseuse de la trompe auditive

Elle représente le tiers postérieur de la trompe auditive. Son calibre augmente d'avant en arrière. Elle est située entre les parties pétreuse et tympanique de l'os temporal. Elle répond en haut au semi-canal du muscle tenseur du tympan et médialement au canal carotidien.

### b) La partie cartilagineuse de la trompe auditive (fig. 27.22 et 27.23)

Elle a un calibre qui croît d'arrière en avant.

- Elle est constituée :
  - d'un cartilage en gouttière formée d'une lame latérale étroite, et d'une lame médiale large et épaisse,

– et d'une lame membranacée, fibreuse, unissant les bords de la gouttière.

- Elle est amarrée au niveau de la suture pétro-sphénoïdale et répond, médialement, au naso-pharynx, latéralement, au muscle tenseur du voile du palais, et en bas, au muscle élévateur du voile du palais.

### c) L'ostium tympanique

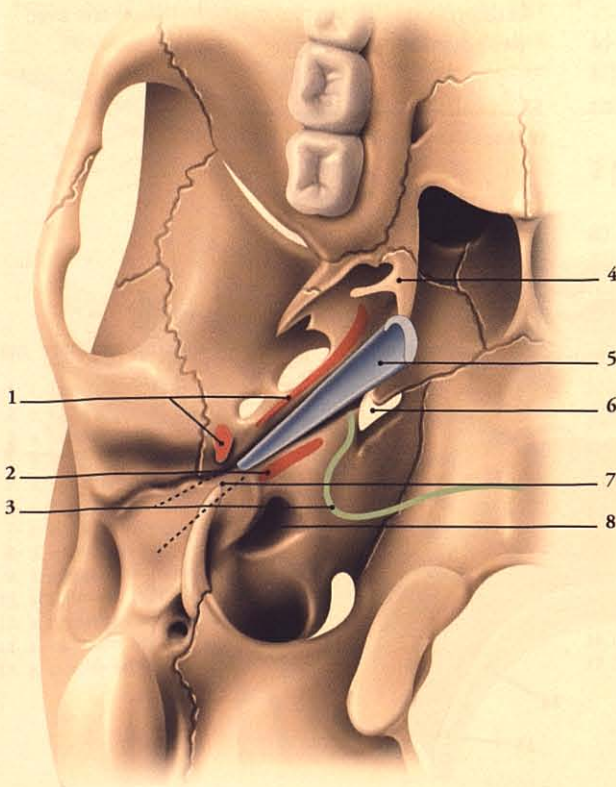
Il est situé sur la paroi antérieure de la caisse du tympan. Il est de forme elliptique et mesure 5 mm de hauteur et 2 mm de largeur.

### d) L'ostium pharyngien<sup>19</sup>

Il a l'aspect d'une fente de 8 mm de hauteur, lorsqu'il est fermé. Il est situé sur la paroi latérale du naso-pharynx, en arrière du méat nasal inférieur. Il est cerné par un bourrelet triangulaire (fig. 27.24) :

- en avant, par le *pli salpingo-palatin*;
- en arrière, par le *pli salpingo-pharyngien*;
- en bas, par le *torus de l'élévateur*;

19. Voir chapitre 22.



**FIG. 27.22. Partie cartilagineuse de la trompe auditive à la base du crâne (vue inférieure)**

1. insertions du m. tenseur du voile du palais et épine de sphénoïde
2. insertion du m. élévateur du voile du palais
3. insertion du fascia pharyngo-basilaire
4. processus ptérygoïde
5. cartilage tubaire
6. foramen déchiré
7. partie osseuse de la trompe auditive
8. foramen carotidien



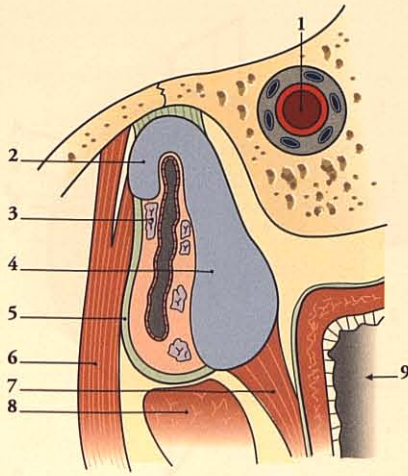


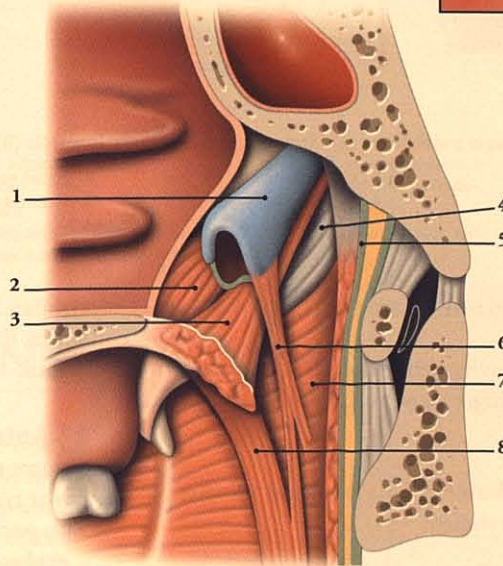
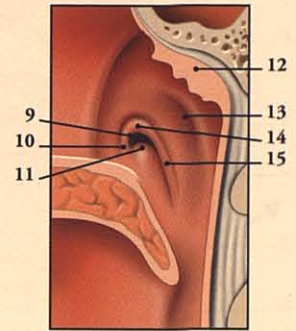
FIG. 27.23. **Trompe auditive**  
(coupe transversale)

1. carotide int.
2. lame latérale
3. glandes de la muqueuse tubaire
4. lame médiale
5. lame membranacée
6. m. tenseur du voile du palais
7. m. salpingo-pharyngien
8. m. élévateur du voile du palais
9. nasopharynx

FIG. 27.24. **Nasopharynx** (vue médiale)

1. trompe auditive
2. m. tenseur du voile du palais
3. m. élévateur du voile du palais
4. fascia pharyngo-basilaire
5. fascia bucco-pharyngien
6. m. salpingo-pharyngien
7. m. constricteur sup. du pharynx
8. m. palato-pharyngien
9. ostium pharyngien de la trompe auditive
10. pli salpingo-palatin
11. torus de l'élévateur
12. tonsille pharyngienne
13. récessus pharyngien
14. torus tubaire
15. pli salpingo-pharyngien

Cartouche : ostium pharyngien de la trompe auditive



- et en haut, par le *torus tubaire*. En arrière de celui-ci siège le *récessus pharyngien*<sup>20</sup> et au-dessus, les tonsilles pharyngiennes (fig. 27.25).

La manœuvre de Valsalva permet la ventilation active de la caisse du tympan à travers la trompe auditive. Le sujet, après une inspiration profonde, ferme la bouche, se pince le nez et fait une expiration forcée. L'hyperpression du naso-pharynx insuffle de l'air dans la trompe.

### 3 | La muqueuse tubaire

C'est une muqueuse de transition entre les muqueuses du pharynx et la caisse du tympan.

- Dans la partie osseuse, elle est très adhérente au périoste.

- Dans la partie cartilagineuse, elle est plus épaisse avec des plis longitudinaux et des glandes mucineuses tubulo-alvéolaires. Près de l'ostium pharyngien siègent les tonsilles tubaires.

### 4 | Les muscles

La partie cartilagineuse est mobile et soumise à l'action des muscles élévateur et tenseur du voile du palais<sup>21</sup>.

- Le muscle élévateur du voile soulève la paroi membranacée inférieure et provoque la béance de l'ostium pharyngien.
- Le muscle tenseur du voile attire en bas et latéralement la paroi latérale et dilate la trompe (voir chapitre 22).

20. Ancien. : fossette de Rosenmüller.

21. Voir chapitre 22.

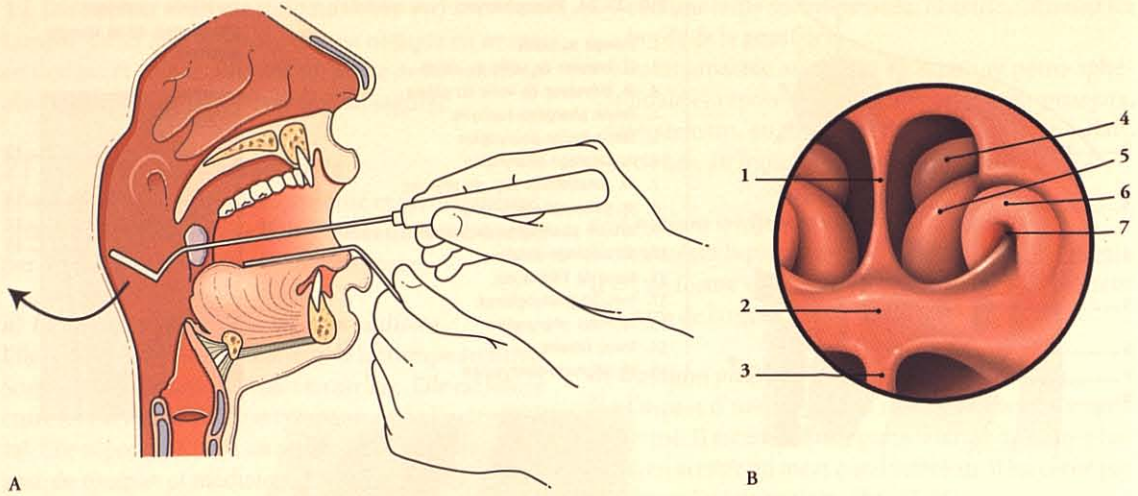


FIG. 27.25. Rhinoscopie postérieure (A). Structures visibles dans le miroir (B) (d'après F. Legent)

- |                    |                       |                      |                                 |
|--------------------|-----------------------|----------------------|---------------------------------|
| 1. septum nasal    | 3. uvule palatine     | 5. cornet nasal inf. | 7. ostium de la trompe auditive |
| 2. voile du palais | 4. cornet nasal moyen | 6. torus tubaire     |                                 |

## 5 | Vascularisation – Innervation

**a) Les artères** proviennent des artères pharyngienne ascendante, méningée moyenne, et de l'artère du canal ptérygoïdien<sup>22</sup>.

**b) Les veines** se drainent dans les plexus veineux ptérygoïdien et pharyngien.

**c) Les lymphatiques** se rendent aux lymphonœuds rétro-pharyngiens et parotidiens.

**d) Les nerfs.** Ils proviennent :

- pour la partie osseuse, du plexus tympanique (formé du IX et du sympathique carotidien) ;
- et pour la partie cartilagineuse, du rameau pharyngien du ganglion ptérygopalatin.

## D | ANNEXES MASTOÏDIENNES (fig. 27.26)

Ce sont des cavités creusées dans la partie mastoïdienne de l'os temporal. Elles comprennent : l'aditus ad antrum, l'antre mastoïdien, les cellules mastoïdiennes et tympaniques.

### 1 | Aditus ad antrum

L'aditus ad antrum est un canal étroit unissant l'antre mastoïdien au récessus épitympanique de la caisse du

tympan. Sa longueur et son diamètre mesurent environ 4 mm. Il répond médialement au canal semi-circulaire latéral.

### 2 | Antre mastoïdien

L'antre mastoïdien est légèrement plus petit que la cavité tympanique.

- *Sa paroi antérieure*, épaisse, contient le canal facial et répond à la caisse du tympan.
- *Sa paroi supérieure*, très mince, répond à la fosse crânienne moyenne.
- *Sa paroi inférieure* est en contrebas de l'aditus.
- *Sa paroi postérieure* répond au sinus sigmoïde.
- *Sa paroi médiale* répond au sinus latéral.
- *Sa paroi latérale*, épaisse, se projette sur une aire postéro-supérieure au méat acoustique externe, et se trouve cachée par l'insertion de l'auricule.

### 3 | Les cellules mastoïdiennes

Elles entourent l'antre et peuvent communiquer avec elle.

### 4 | Les cellules tympaniques

Elles sont situées dans la paroi inférieure de la caisse du tympan.

22. Ancien. : a. vidienne.

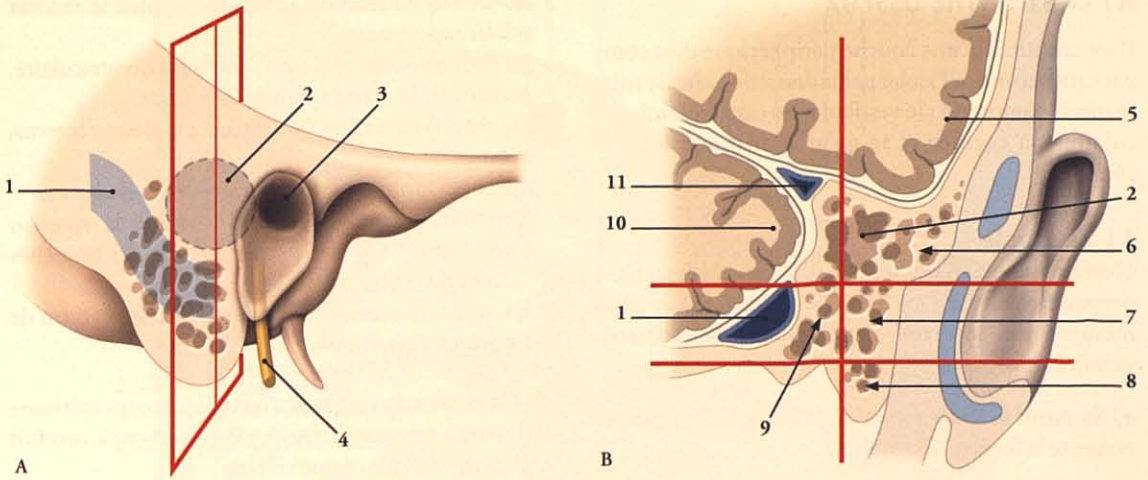


FIG. 27.26. Cellules mastoïdiennes

- A. vue latérale de la mastoïde  
 B. coupe frontale de la mastoïde
1. projection du sinus sigmoïde
  2. projection de l'antra mastoïdien

3. méat acoustique ext.
4. n. facial
5. cerveau
6. cellules antrales superficielles
7. cellules subantrales superficielles

8. cellules apexiennes
9. cellules profondes
10. cervelet
11. sinus pétreux sup.

## 27.3 OREILLE INTERNE

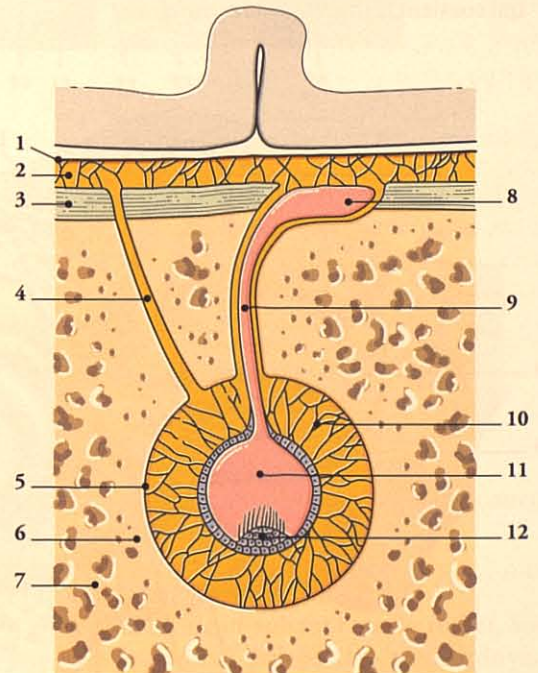
L'oreille interne est constituée d'une cavité osseuse irrégulière, *le labyrinthe osseux*, logeant un sac membraneux, *le labyrinthe membraneux*, rempli d'un liquide, l'endolymphe. Les labyrinthes osseux et membraneux sont séparés par *l'espace périlymphatique* contenant la périlymphe.

Du point de vue fonctionnel, l'oreille interne comprend :

- *le vestibule* et les *conduits semi-circulaires* destinés à l'équilibration ;
- et *la cochlée*, organe de l'audition (fig. 27.27).

FIG. 27.27. Diagramme schématisé de la constitution de l'oreille interne (d'après E. Gardner)

1. arachnoïde
2. espace subarachnoïdien
3. dure-mère
4. conduit périlymphatique
5. périoste
6. os compact
7. os spongieux
8. sac endolymphatique
9. conduit endolymphatique dans l'aqueduc du vestibule
10. trabécules fibreuses
11. endolymphe
12. organe sensoriel



## A | LABYRINTHE OSSEUX

Il est constitué d'une couche périphérique d'os compact qui permet de l'isoler par la dissection chez le sujet jeune. Il comprend : le vestibule, les canaux semi-circulaires, la cochlée et le méat acoustique interne (fig. 27.28).

### 1 | Vestibule

C'est un ovoïde irrégulier, aplati transversalement et perpendiculaire à l'axe du rocher. Son axe sagittal mesure 6 mm, son axe vertical, 4 mm et son axe transversal, 2 mm.

a) *Sa paroi latérale* répond à la caisse du tympan et présente la fenêtrure du vestibule.

b) *Ses parois supérieure et postérieure* présentent les orifices des canaux semi-circulaires osseux.

c) *Sa paroi inférieure* se prolonge par la lame spirale osseuse.

d) *Sa paroi antérieure* répond à la première portion du canal facial en haut et à la cochlée en bas.

e) *Sa paroi médiale* répond au fundus du méat acoustique interne (fig. 27.29).

• En avant se situe le *récessus sphérique* ou sacculaire, qui contient la macula criblée moyenne.

Au-dessus du récessus sphérique se situe la *macula criblée supérieure*.

- En arrière se situe le *récessus elliptique* ou utriculaire, marqué de la macula criblée inférieure.
- La *crête vestibulaire*, qui sépare ces deux récessus, s'élargit :
  - en haut, pour former la *pyramide vestibulaire* ;
  - en bas, pour former une fossette, le *récessus cochléaire*<sup>23</sup>. Celui-ci est perforé par des branches du nerf vestibulo-cochléaire.
- En avant du récessus elliptique se situe l'ostium de l'*aqueduc du vestibule*.

f) L'*aqueduc du vestibule* s'ouvre à la face postérieure de la partie pétreuse du temporal, et contient le conduit endolymphatique et une veinule.

### 2 | Canaux semi-circulaires osseux

Ce sont des canaux incurvés, qui s'ouvrent dans le vestibule par leurs extrémités. Au nombre de trois, antérieur, postérieur et extérieur, ils sont situés dans les trois plans de l'espace, lorsque la tête est fléchée de 30° en avant. Chaque canal présente une extrémité dilatée, l'*ampoule osseuse* et une partie cylindrique, le canal semi-circulaire.

23. Ancien. : récessus de Reichert.

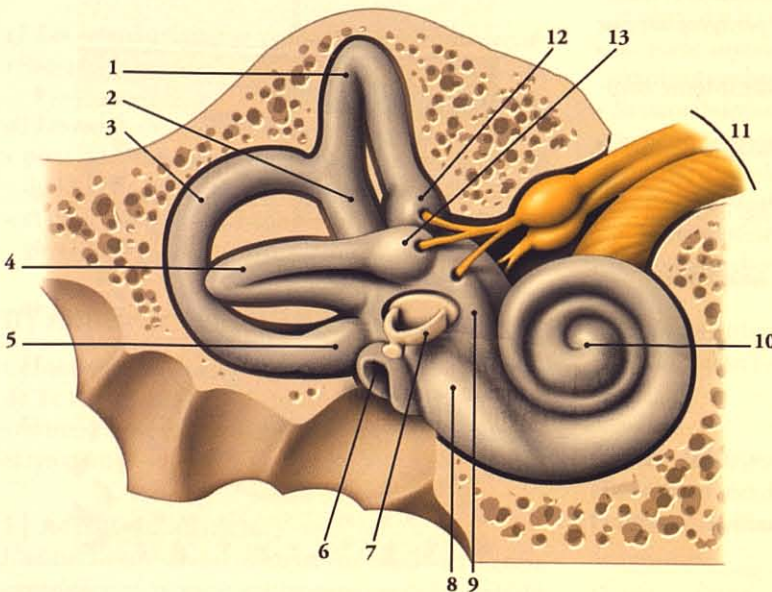


FIG. 27.28. Labyrinthe osseux droit (vue latérale antérieure)

1. canal semi-circulaire ant.
2. branche osseuse commune
3. canal semi-circulaire post.
4. canal semi-circulaire latéral
5. ampoule osseuse post.
6. fenêtrure de la cochlée
7. stapès appliqué sur la fenêtrure du vestibule
8. base de la cochlée
9. vestibule
10. coupole de la cochlée
11. n. vestibulo-cochléaire
12. ampoule osseuse ant.
13. ampoule osseuse latérale

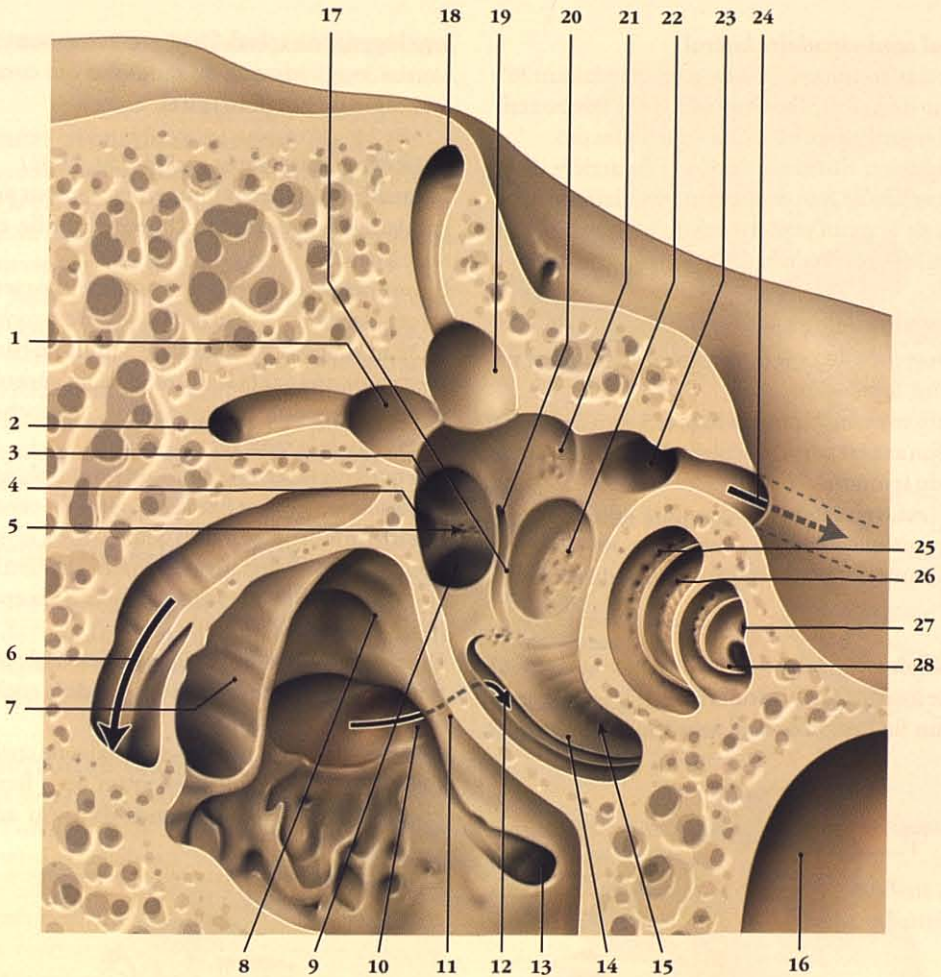


FIG. 27.29. Labyrinthe osseux droit : coupe frontale oblique selon l'axe du rocher (vue antérieure, d'après Pernkoff)

- |   |                                |   |
|---|--------------------------------|---|
| 1. ampoule osseuse ant.                       | 11. promontoire                | 20. pyramide et ouverture de l'aqueduc du vestibule |
| 2. canal semi-circulaire latéral              | 12. rampe tympanique           | 21. tâche criblée sup.                              |
| 3. branche osseuse commune                    | 13. canalicule tympanique      | 22. récessus sphérique et tâche criblée inf.        |
| 4. canal semi-circulaire latéral              | 14. lame spirale osseuse       | 23. logette du ganglion géniculé                    |
| 5. récessus elliptique et macule criblée inf. | 15. rampe vestibulaire         | 24. canal des nn. pétreux                           |
| 6. canal facial                               | 16. canal carotidien           | 25. rampe tympanique                                |
| 7. canal du m. du stapès                      | 17. crête vestibulaire         | 26. rampe vestibulaire                              |
| 8. fenêtre vestibulaire                       | 18. canal semi-circulaire ant. | 27. héliotreme                                      |
| 9. ampoule osseuse post.                      | 19. ampoule osseuse ant.       | 28. hamulus de la lame spirale                      |
| 10. fenêtre cochléaire                        |                                |   |

#### a) Le canal semi-circulaire antérieur

Il est vertical et perpendiculaire à l'axe du rocher. Son ampoule est située sur la paroi supérieure du vestibule.

Sa branche détermine sur la face antérieure du rocher l'*eminentia arcuata*. Son extrémité non ampulaire fusionne avec celle du canal semi-circulaire postérieur

pour former la *branche osseuse commune* qui s'ouvre sur la paroi postérieure du vestibule.

#### b) Le canal semi-circulaire postérieur

Il est vertical et orienté suivant l'axe du rocher. Son ampoule s'ouvre dans l'angle postéro-inférieur du vestibule.

### c) Le canal semi-circulaire latéral

En position anatomique, il est dans un plan faisant 30° environ au-dessus de l'horizontale. Il est horizontal, lorsque le regard au sol est dirigé à quelques pas.

Son ampoule est située au-dessus et en arrière de la fenêtre du vestibule. Son orifice non ampulaire est situé au niveau de la paroi postérieure du vestibule. Il fait saillie sous la paroi médiale de l'aditus ad antrum.

### 3 | La cochlée (fig. 27.30)

Elle est composée du *canal spiral* enroulé autour d'un cône osseux, le *modiolus*.

Elle mesure environ 9 mm à sa base et 5 mm de la base à l'apex. Son axe est perpendiculaire à celui de la partie pétreuse du temporal.

- Sa base excavée répond à la moitié antérieure du méat acoustique interne.
- Son apex antéro-latéral est fixé en avant du promontoire.

#### a) Le modiolus

Il présente à sa surface, près de la base de la lame spirale osseuse, un fin canal, le *canal spiral du modiolus*<sup>24</sup>. Il

loge le ganglion spiral. Dans son centre sont situés les canaux longitudinaux du modiolus qui contiennent les axones du ganglion spiral.

#### b) Le canal spiral de la cochlée (fig. 27.31)

Le canal spiral fait deux tours et demi autour du modiolus, dans le sens de rotation horaire à droite, et antihoraire à gauche.

Il commence au niveau du vestibule et se termine en un cul-de-sac au niveau de la *cupule de la cochlée*. Long de 32 mm, son diamètre est de 2 mm à sa base.

Il est cloisonné par la *lame spirale* qui s'enroule autour du modiolus. Son extrémité libre, en crochet, forme l'*hamulus de la lame spirale*.

Son bord périphérique, libre, est prolongé par la *membrane basilaire* qui se fixe sur la paroi du canal spiral.

Elle divise le canal spiral en deux parties, la *rampe vestibulaire* et la *rampe tympanique*. Les deux rampes communiquent au niveau de l'apex de la cochlée par l'*hélicotrème*.

La rampe vestibulaire prolonge le vestibule et la rampe tympanique se termine à la fenêtre de la cochlée.

#### c) L'aqueduc de la cochlée ou canalicule cochléaire

Ce minuscule canal naît en avant de la fenêtre de la cochlée. Il s'ouvre au-dessous du méat acoustique

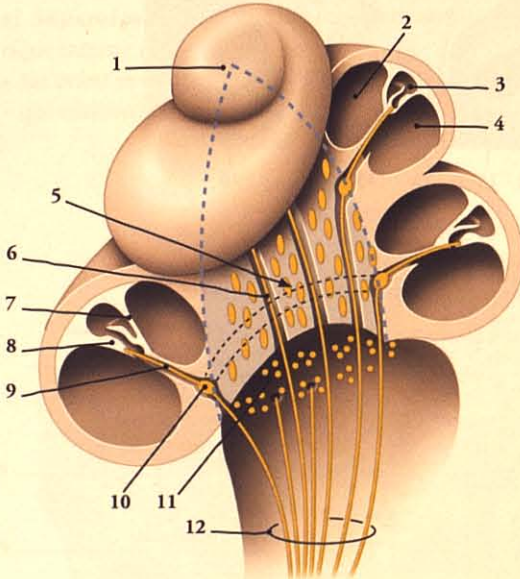


FIG. 27.30. Cochlée : constitution schématique (coupe de la partie basale)

- |                                   |                               |
|-----------------------------------|-------------------------------|
| 1. coupole de la cochlée          | 7. paroi vestibulaire         |
| 2. rampe vestibulaire             | 8. organe spiral              |
| 3. canal cochléaire               | 9. lame spirale osseuse       |
| 4. rampe tympanique               | 10. canal spiral              |
| 5. modiolus (bleu)                | 11. base du modiolus          |
| 6. canal longitudinal du modiolus | 12. partie cochléaire du VIII |

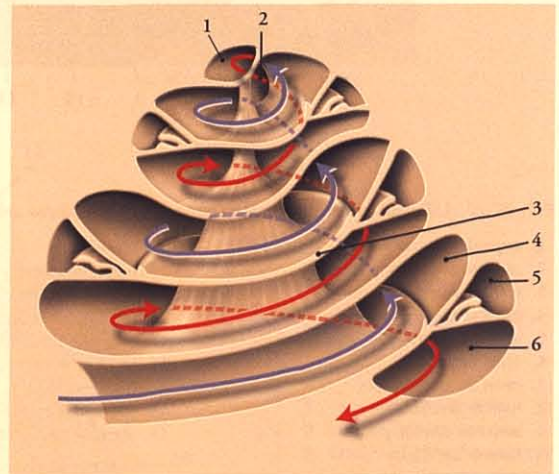


FIG. 27.31. Cochlée (trajet de l'onde sonore en rouge)

- |                               |                       |
|-------------------------------|-----------------------|
| 1. hélicotrème                | 4. rampe vestibulaire |
| 2. hamulus de la lame spirale | 5. conduit cochléaire |
| 3. lame spirale osseuse       | 6. rampe tympanique   |

24. Ancien : canal de Rosenthal.

interne. Il contient une vésicule et le conduit périlymphatique.

#### 4 | Le méat acoustique interne (fig. 27.32)

Le *pore acoustique interne* est situé sur la face postérieure de la partie pétreuse du temporal.

Le *fundus du méat acoustique interne* est divisé par une crête transversale en deux étages.

- L'étage supérieur présente en avant l'aire du nerf facial, et en arrière, l'aire vestibulaire supérieure.
- L'étage inférieur est occupé en avant par le tractus spiral criblé, et en arrière, par l'aire vestibulaire inférieure. En arrière de cette dernière se trouve le *foramen singulare*, orifice de passage du nerf ampullaire postérieur.

## B | LABYRINTHE MEMBRANEUX

Le labyrinthe membraneux est une structure complexe formée de conduits et de dilatations remplis d'endolymphe. Il est tapissé d'un épithélium neurosensoriel (fig. 27.33).

### 1 | Le labyrinthe vestibulaire

Situé dans le vestibule osseux, il comprend deux sacs ovoïdes, l'*utricule* et le *sacculé*, plus petit, et trois conduits semi-circulaires.

#### a) Utricule et le sacculé

L'utricule répond à la fenêtre vestibulaire et reçoit l'abouchement des conduits semi-circulaires. De l'utricule et du sacculé naît le conduit utriculo-sacculaire qui se prolonge par le *conduit endolymphatique*. Ce

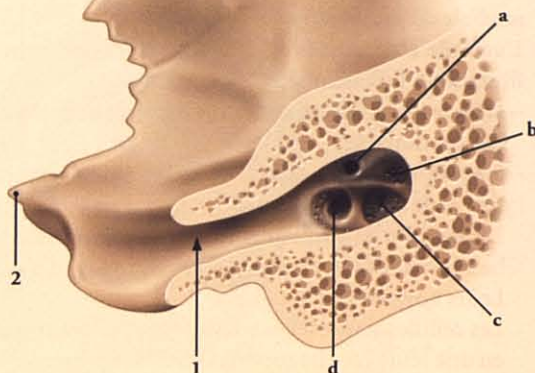
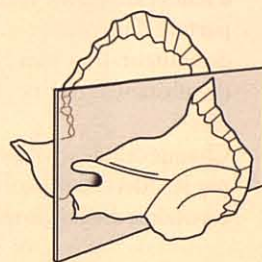


FIG. 27.32. Méat acoustique interne (coupe longitudinale)

- a. aire du n. facial
- b. aire vestibulaire sup.
- c. aire vestibulaire inf.
- d. tractus spiral criblé

1. pore acoustique int.
2. apex de la partie pétreuse du temporal



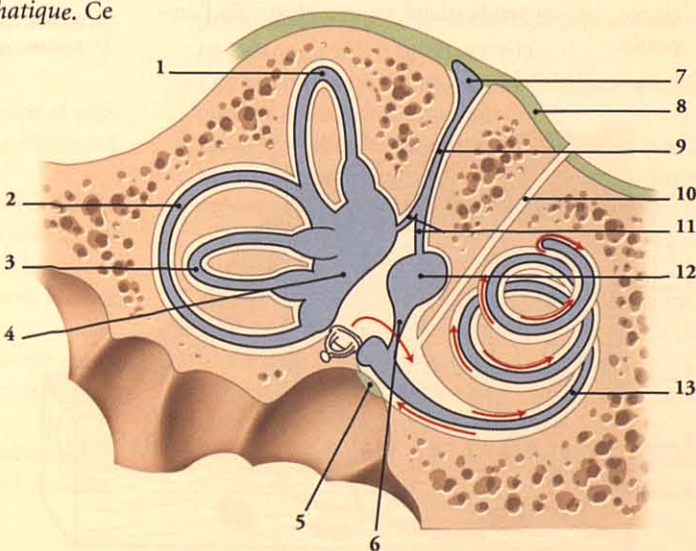
dernier se termine par le *sac endolymphatique* situé dans la dure-mère.

- Les *macules acoustiques*<sup>25</sup> correspondent aux aires d'origine des nerfs sacculaires et utriculaires.

25. Ancien. : taches acoustiques.

FIG. 27.33. Labyrinthe membraneux droit (bleu : disposition schématique – rouge : trajet de l'onde sonore)

1. conduit semi-circulaire ant.
2. conduit semi-circulaire post.
3. conduit semi-circulaire latéral
4. utricule
5. fenêtre de la cochlée
6. ductus réunis
7. sac endolymphatique
8. dure-mère
9. conduit endolymphatique (situé dans l'aqueduc du vestibule)
10. aqueduc de la cochlée
11. conduit utriculo-sacculaire
12. sacculé
13. conduit cochléaire



Ce sont des plages ovoïdes d'environ 2 mm, situées sur la paroi latérale de l'utricule, et sur la paroi médiale du saccule (fig. 27.34).

- L'utricule et le saccule sont constitués d'une lame fibreuse et d'un neuroépithélium :

- la *lame fibreuse épaisse* est unie au périoste par des tractus fibreux ;
- le *neuro-épithélium* est composé de cellules de soutien et de cellules sensorielles ciliées.

Les cellules de soutien adhèrent à la membrane basale et s'insinuent entre les cellules sensorielles. Leurs noyaux sont basaux.

Les cellules sensorielles sont ovoïdes et disposées en une seule couche superficielle. Elles présentent à leurs extrémités 40 à 80 stéréocils et un flagelle partant d'un centriole. Ils peuvent atteindre 100 µ de hauteur. Ils sont noyés dans une couche épaisse de substance gélatineuse, la *membrane des statoconies*<sup>26</sup>.

Chaque cellule sensorielle est pénétrée ou entourée par les filets terminaux des dendrites des cellules bipolaires du ganglion vestibulaire.

### b) Les conduits semi-circulaires

Situés dans les canaux semi-circulaires osseux, ils ont la même forme que les canaux, mais un calibre réduit au quart. Ils s'ouvrent dans l'utricule (fig. 27.35).

- Chaque ampoule présente un repli semi-lunaire interne, la *crête ampullaire*<sup>27</sup>, départ des neurofibres ampullaires. En regard des crêtes sur la surface se trouvent les sillons ampullaires.
- Chaque crête ampullaire, située sur la paroi antérieure, est perpendiculaire au grand axe de l'ampoule.

Elle est constituée d'un neuroépithélium et d'une cupule gélatineuse :

- le *neuro-épithélium* comporte une membrane basale sur laquelle s'appuient les cellules de soutien et les cellules sensorielles. Les cellules de soutien s'insinuent entre les cellules sensorielles. Celles-ci occupent la partie périphérique de l'épithélium et se disposent en un seul rang.

Chaque cellule présente au niveau de son pôle apical une cinquantaine de longs stéréocils et un flagelle partant d'un centriole. Les stéréocils et le flagelle adhèrent en une touffe incluse dans la cupule ;

- la *cupule gélatineuse* est constituée à 90 % de protéines, sans statoconies. En position de repos, les cupules obstruent la lumière du conduit semi-circulaire comme une valvule.

## 2 | Le labyrinthe cochléaire

Situé dans le labyrinthe osseux, il comprend les conduits périlymphatique et cochléaire.

### a) Le conduit périlymphatique

Situé dans l'aqueduc de la cochlée, il unit l'espace périlymphatique à l'espace subarachnoïdien de la fosse cérébelleuse.

### b) Le conduit cochléaire (fig. 27.36)

C'est un conduit spiral, borgne, avec un cul-de-sac à son origine dans le vestibule, le *caecum vestibulaire*, et

26. Ancien. : otolithes.

27. Ancien. : crête acoustique.

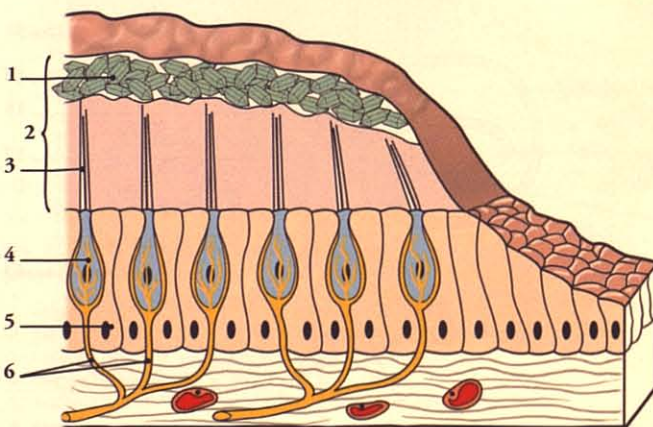


FIG. 27.34. Structure d'une macule

1. statoconies
2. membrane des statoconies
3. stéréocils
4. cellules sensorielles
5. cellules de soutien
6. fibre nerveuse



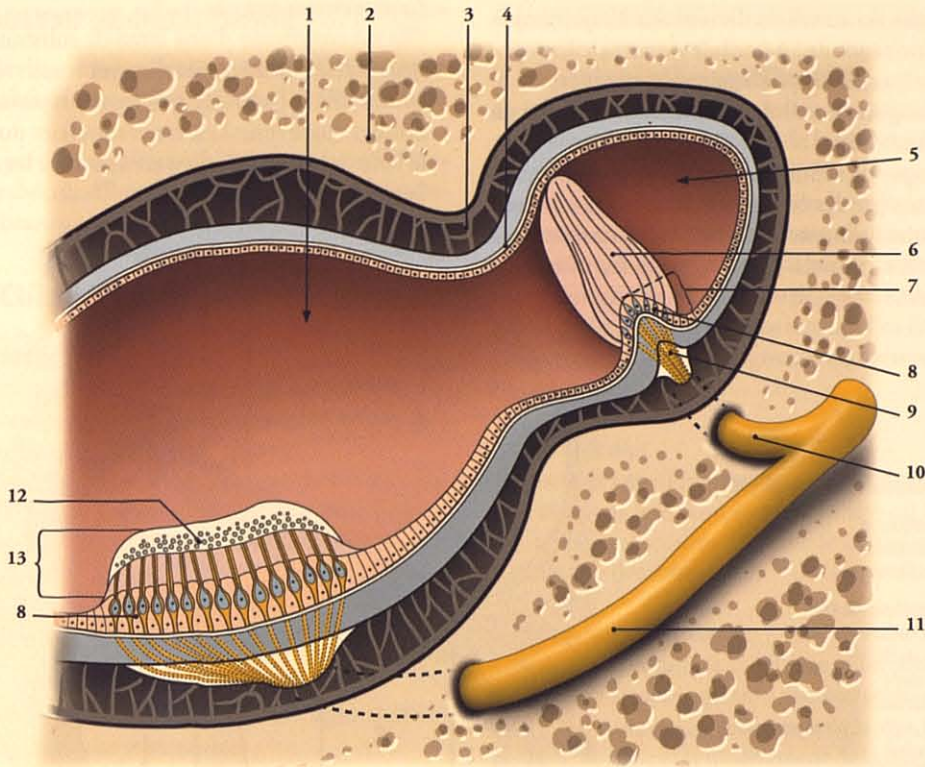


FIG. 27.35. Crête ampullaire et macule utriculaire (d'après Kiss)

- |                           |                                    |                      |                               |
|---------------------------|------------------------------------|----------------------|-------------------------------|
| 1. cavité utriculaire     | 5. cavité de l'ampoule membraneuse | 8. neuro-épithélium  | 12. statoconies               |
| 2. labyrinthe osseux      | 6. cupule                          | 9. sillon ampullaire | 13. membranes des statoconies |
| 3. espace périlymphatique | 7. crête ampullaire                | 10. n. ampullaire    |                               |
| 4. membrane basale        |                                    | 11. n. utriculaire   |                               |

un autre à sa terminaison, dans l'hélicotreme, le *caecum cupulaire*.

Le caecum vestibulaire est relié au saccule par un étroit conduit, le *ductus réunis*, ou *conduit d'union*<sup>28</sup>.

#### • Les parois

Le conduit cochléaire est ovalaire à la coupe et présente quatre parois, tympanique, externe, interne et vestibulaire (fig. 27.37).

– La *paroi tympanique*, inférieure, est formée de la membrane basilaire, qui supporte l'*organe spiral (de Corti)*. La lame basilaire s'étend de la lame spirale osseuse à la crête basilaire, extension de la crête spirale. Elle contient le vaisseau spiral.

– La *paroi vestibulaire*, supérieure, est formée par la *membrane vestibulaire*<sup>29</sup> qui sépare la rampe vestibulaire du conduit cochléaire.

– La *paroi externe* est constituée par la crête spirale (ou ligament spiral), épaissement de l'endoste.

Elle est marquée par la proéminence spirale soulevée par le *vaisseau proéminent*. Au-dessus de la proéminence spirale se trouve la *strie vasculaire* et en dessous le sillon spiral externe.

– La *paroi interne* présente le limbe de la lame spirale, endoste épaissi de la lame spirale.

La lèvre vestibulaire du limbe se prolonge par la *membrana tectoria*. La lèvre tympanique du limbe repose sur la lame basilaire. Ces lèvres limitent le sillon spiral interne.

#### • L'organe spiral

Il dessine une longue crête spirale sur toute la longueur de la cochlée. Il est constitué d'une série de structures épithéliales fixées sur la lame basilaire.

En allant de la paroi externe vers le limbe de la lame spirale, on trouve successivement :

– les cellules sustentaculaires surmontées des cellules limitantes externes ;

28. Ancien. : canal de Hensen.

29. Ancien. : membrane de Reissner.

- les cellules sensorielles ciliées externes, qui constituent une bande de 3 à 4 cellules superficielles reposant sur les cellules phalangiennes externes;
- deux rangées de cellules en piliers externes et en piliers internes;
- une rangée de cellules sensorielles ciliées internes soutenues par des cellules phalangiennes internes;
- les cellules limitantes internes. Entre les cellules se logent les tunnels spiralés externe, moyen et interne.

• *La membrana tectoria*

Elle est constituée d'une lame de substance gélatineuse striée de microfibrilles qui recouvre l'organe spiral. Elle est sécrétée par les *dents acoustiques*<sup>30</sup>, cellules recouvrant la lèvre vestibulaire du limbe de la lame spirale. Elle est en contact avec les cils cellulaires.

30. Ancien. : dents auditives de Huschke.

FIG. 27.36. Conduit cochléaire (CC)

- A. rampe vestibulaire  
B. conduit cochléaire  
C. rampe tympanique
1. paroi vestibulaire du CC
  2. membrana tectoria
  3. paroi ext. du CC
  4. strie vasculaire
  5. sillon spiral ext.
  6. lig. spiral
  7. ganglion spiral
  8. lame spirale osseuse
  9. limbe de la lame spirale osseuse
  10. sillon spiral int.
  11. lame basilaire

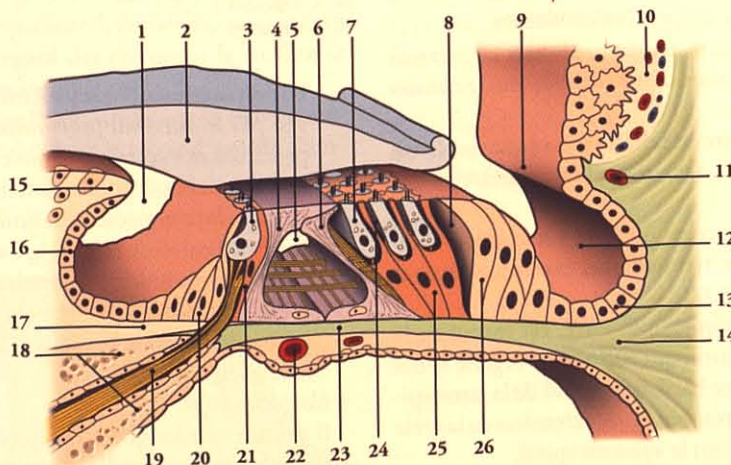
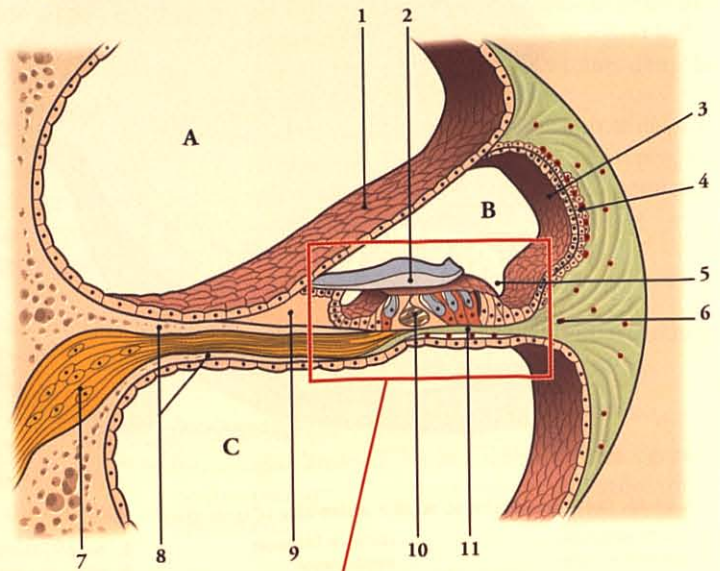


FIG. 27.37. Organe spiral (d'après Williams et Warwick)

- |                                       |                                    |                               |
|---------------------------------------|------------------------------------|-------------------------------|
| 1. sillon spiral int.                 | 8. tunnel ext.                     | 22. vaisseau spiral           |
| 2. membrana tectoria                  | 9. proéminence spirale             | 23. membrane basilaire        |
| 3. cellules ciliées sensorielles int. | 10. strie vasculaire               | 24. tunnels moyens            |
| 4. cellules du pilier int.            | 11. vaisseau proéminent            | 25. cellule phalangienne ext. |
| 5. tunnel int.                        | 12. sillon spiral ext.             | 26. cellules limitantes ext.  |
| 6. cellules du pilier ext.            | 13. cellules sustentaculaires ext. |                               |
| 7. cellules ciliées sensorielles ext. | 14. crête spirale (lig. spiral)    |                               |
|                                       | 15. lèvre vestibulaire du limbe    |                               |
|                                       | 16. cellules sustentaculaires int. |                               |
|                                       | 17. lèvre tympanique du limbe      |                               |
|                                       | 18. lame spirale osseuse           |                               |
|                                       | 19. fibres du n. cochléaire        |                               |
|                                       | 20. cellules limitantes int.       |                               |
|                                       | 21. cellule phalangienne int.      |                               |

## C | ENDOLYMPHE-PÉRYLYMPHE

Ce sont des liquides incolores, semblables à l'eau remplissant le labyrinthe membraneux et l'espace périlymphatique.

L'espace périlymphatique est cloisonné par de nombreuses trabécules fibreuses qui solidarisent le labyrinthe membraneux au périoste du labyrinthe osseux.

## D | VASCULARISATION

### 1 | Les artères

Elles proviennent essentiellement de l'artère labyrinthique, branche de l'artère basilaire ou de l'artère cérébelleuse inféro-antérieure.

L'artère labyrinthique donne des branches vestibulaires, une branche cochléaire qui chemine dans l'axe de la cochlée et les glomérules artériels de la cochlée.

Son spasme ou sa thrombose entraînent des troubles fonctionnels subits (vertiges de Ménière).

Ses artères accessoires sont les artères stylo-mastoïdienne et auriculaire postérieure.

### 2 | Les veines

Elles se drainent :

- dans la veine labyrinthique qui rejoint le sinus pétreux inférieur ou le sinus sigmoïde ;
- dans la veine de l'aqueduc du vestibule qui rejoint le sinus pétreux supérieur ;
- et dans la veine de l'aqueduc de la cochlée qui rejoint le sinus pétreux inférieur.

## E | ANATOMIE FONCTIONNELLE (fig. 27.38)

### 1 | Le labyrinthe vestibulaire

Le labyrinthe vestibulaire est un propriocepteur sensible aux positions spatiales de la tête et à ses mouvements.

Sur un sujet debout et immobile, les cellules sensorielles des macules et des crêtes ampullaires enregistrent le « potentiel du repos » induit par la gravité. Au cours des mouvements de la tête, le déplacement des stéréocils et du flagelle des cellules sensorielles dans un sens ou dans le sens opposé, augmente ou diminue le potentiel de repos.

#### a) Les macules

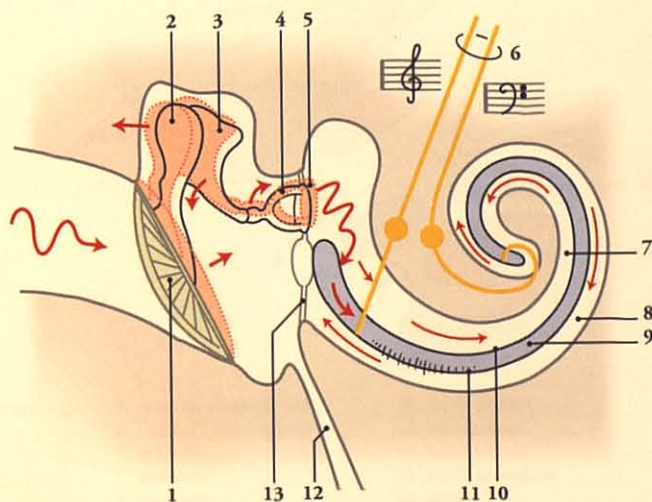
Organes de l'équilibre statique, elles sont sensibles aux accélérations linéaires. Lorsque la tête est inclinée, le poids des statoconies entraîne le déplacement de la membrane des statoconies et des stéréocils.

#### b) Les crêtes ampullaires

Organes de l'équilibre cinétique, elles sont sensibles aux mouvements angulaires (accélération et décélération). Au cours des mouvements de la tête, les crêtes et les cupules suivent le mouvement de la tête, tandis que l'endolymphe, grâce à son inertie, reste presque stationnaire. Ainsi, lors d'une accélération, les stéréocils se plient en sens inverse du mouvement de l'endolymphe ; lors d'une décélération, le mouvement est inverse. Des phénomènes simultanés et inverses se produisent dans l'oreille opposée.

FIG. 27.38. Diagramme illustrant le déplacement des osselets et de l'onde sonore

1. membrane du tympan
2. malléus
3. incus
4. stapès
5. fenêtre du vestibule
6. n. cochléaire
7. rampe vestibulaire
8. rampe tympanique
9. conduit cochléaire
10. membrane vestibulaire
11. organe spiral et stéréocils
12. trompe auditive
13. fenêtre cochléaire



## 2 | Le labyrinthe cochléaire

Les ondes acoustiques recueillies par la membrane tympanique sont amplifiées par la chaîne ossiculaire et transmises à la fenêtre du vestibule. Elles mobilisent la périlymphe de la rampe vestibulaire ; puis les variations de pression induites sont transmises à travers l'hélicotreème à la rampe tympanique. La pression atteint la fenêtre de la cochlée où elle se dissipe. Simultanément, une partie des pressions se propage à travers la membrane vestibulaire, à l'endolymphe du conduit cochléaire. Les ondes ébranlent et traversent la lame basilaire.

La mobilisation de la lame basilaire provoque celle des cellules en piliers (surtout les externes), qui entraînent les cellules sensorielles ciliées. Étant donné que la membrana tectoria est immobile, les stéréocils et le flagelle subissent une contrainte mécanique, et par conséquent une stimulation des fibres nerveuses.

Pour certains auteurs, la distorsion des stéréocils et du flagelle peut provenir des vibrations de la lame basilaire.

La lame basilaire proche de la base est stimulée par les sons de hautes fréquences, celle proche de l'apex est stimulée par les sons de basse fréquence.



# 28 Organe de l'olfaction

L'organe de l'olfaction est l'ensemble des structures destinées à la détection des particules odorantes et à la transmission des influx olfactifs. Il est indispensable au discernement des saveurs alimentaires. Il est constitué :

- d'un chémorécepteur, la *partie olfactive de la muqueuse nasale* ;
- des *nerfs olfactifs* (voir Tome V).

## 28.1 ORGANOGÉNÈSE

L'épithélium olfactif dérive des deux *placodes olfactives*. Elles apparaissent à la fin de la 4<sup>e</sup> semaine du développement, sous forme de deux épaissements ovalaires de l'épiblaste, situés sur la face inférieure de l'éminence fronto-nasale (fig. 28.1).

La formation du *sac nasal* entraîne en profondeur les placodes olfactives.

Durant la différenciation des cellules de la placode olfactive en cellules neuro-sensorielles, le bulbe olfactif se développe à partir d'un diverticule de la partie rhinencéphalique du prosencéphale. Du bulbe olfactif dérivent les neurones olfactifs qui font synapse avec les cellules neuro-sensorielles.

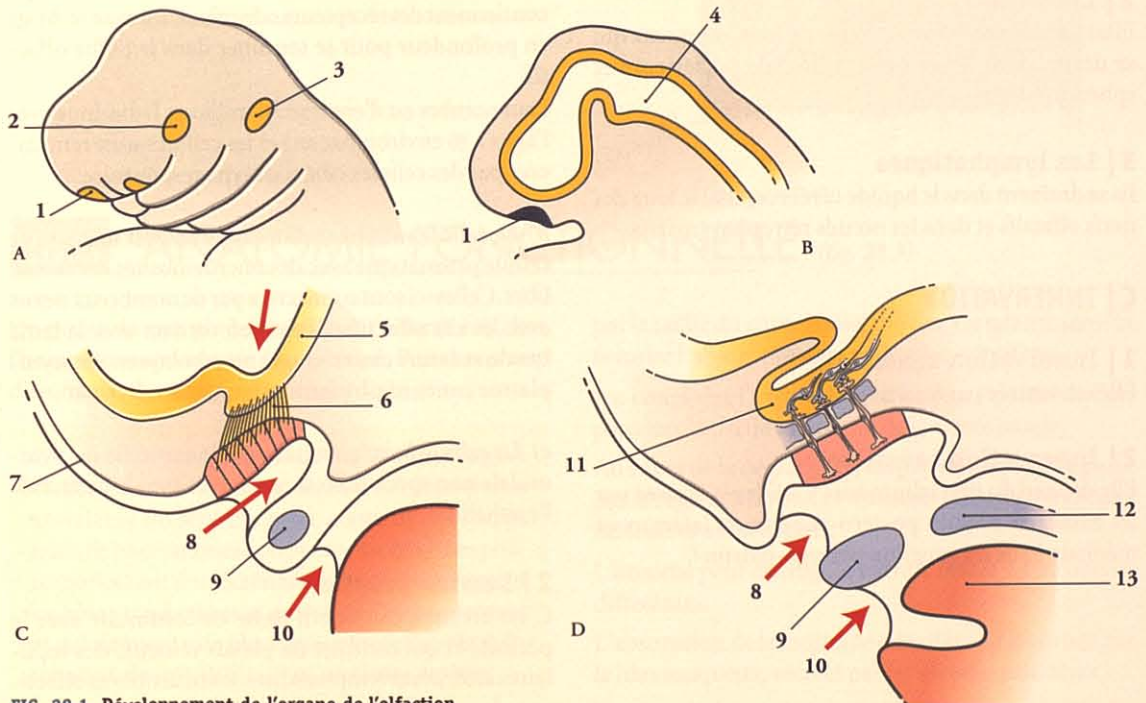


FIG. 28.1. Développement de l'organe de l'olfaction

- A. Vue latérale (embryon de 4 semaines)  
 B. Coupe sagittale (embryon de 4 semaines)  
 C. Embryon de 6 semaines

- D. Embryon de 12 semaines  
 1. placode olfactive  
 2. placode optique  
 3. placode otique  
 4. tube neural

5. paroi du prosencéphale  
 6. cellules neuro-sensorielles primaires  
 7. épiblaste  
 8. sac nasal

9. palais primitif  
 10. stomatodéum  
 11. bulbe olfactif  
 12. palais secondaire  
 13. langue

## 28.2 ANATOMIE DESCRIPTIVE

### A | SITUATION – DIMENSIONS

La partie olfactive de la muqueuse nasale correspond à la partie postéro-supérieure de la cavité nasale<sup>1</sup>.

La muqueuse olfactive, d'aspect jaunâtre, adhère au cornet nasal supérieur et à la partie supérieure du septum nasal, sur 1 cm environ.

Sa surface totale est d'environ 10 cm<sup>2</sup>. Elle régresse rapidement avec l'âge.

### B | VASCULARISATION

#### 1 | Les artères

Elles proviennent :

- des artères ethmoïdales antérieure et postérieure, branches de l'artère ophtalmique;
- des artères nasales postéro-latérales et septales, branches de l'artère sphéno-palatine.

#### 2 | Les veines

Elles forment un plexus caverneux sous-muqueux qui se draine dans les veines ethmoïdale postérieure et sphéno-palatine.

#### 3 | Les lymphatiques

Ils se drainent dans le liquide céphalospinal le long des nerfs olfactifs et dans les nœuds rétropharyngiens.

### C | INNERVATION

#### 1 | Innervation sensorielle

Elle est assurée par les nerfs olfactifs<sup>2</sup>.

#### 2 | Innervation sensitive

Elle dépend du nerf trijumeau (V). Elle est assurée par les rameaux nasaux postéro-supérieurs latéraux et médiaux issus du ganglion ptérygo-palatin<sup>3</sup>.

### 3 | Innervation végétative

Les neurofibres parasympathiques sont véhiculées par les rameaux nasaux ci-dessus ; les neurofibres sympathiques, par les artères ethmoïdales et nasales.

### D | STRUCTURE

La muqueuse olfactive est constituée de l'épithélium olfactif et d'une lamina propria.

#### 1 | Épithélium olfactif (fig. 28.2)

C'est un épithélium prismatique pseudo-stratifié composé de cellules neurosensorielles olfactives, sustentaculaires et basales.

*a) La cellule neurosensorielle olfactive* est un neurone bipolaire, à noyau sphérique basal. Sa dendrite se termine à la surface de l'épithélium par une dilatation, le bulbe dendritique, recouvert de 6 à 8 cils olfactifs qui contiennent des récepteurs odorifères. L'axone se dirige en profondeur pour se terminer dans le bulbe olfactif.

Leur nombre est d'environ 10 millions. Il diminue avec l'âge (1 % environ par an) et les cellules sont remplacées par des cellules ciliées de type respiratoire.

*b) La cellule sustentaculaire olfactive* est une étroite cellule prismatique avec des microvillosités sur sa face libre. Celles-ci sont connectées par de nombreux nexuses avec les cils olfactifs. Elle est en contact avec la lame basale et assure des échanges métaboliques. Son cytoplasme contient un pigment jaunâtre.

*c) La cellule basale* est une cellule arrondie ou pyramidale non spécialisée, sans contact avec la surface de l'épithélium.

#### 2 | Lamina propria

C'est un tissu conjonctif lâche en continuité avec le périoste et qui contient un plexus veineux, des capillaires artériels et lymphatiques, les neurofibres olfactives, des cellules pigmentées, des lymphocytes et les glandes olfactives.

Les *glandes olfactives* sont des glandes tubulo-alvéolaires dont la sécrétion, riche en enzymes, dissout les substances odorifères, à la surface de la muqueuse.

1. Ancien. : tâche jaune.

2. Voir Tome IV.

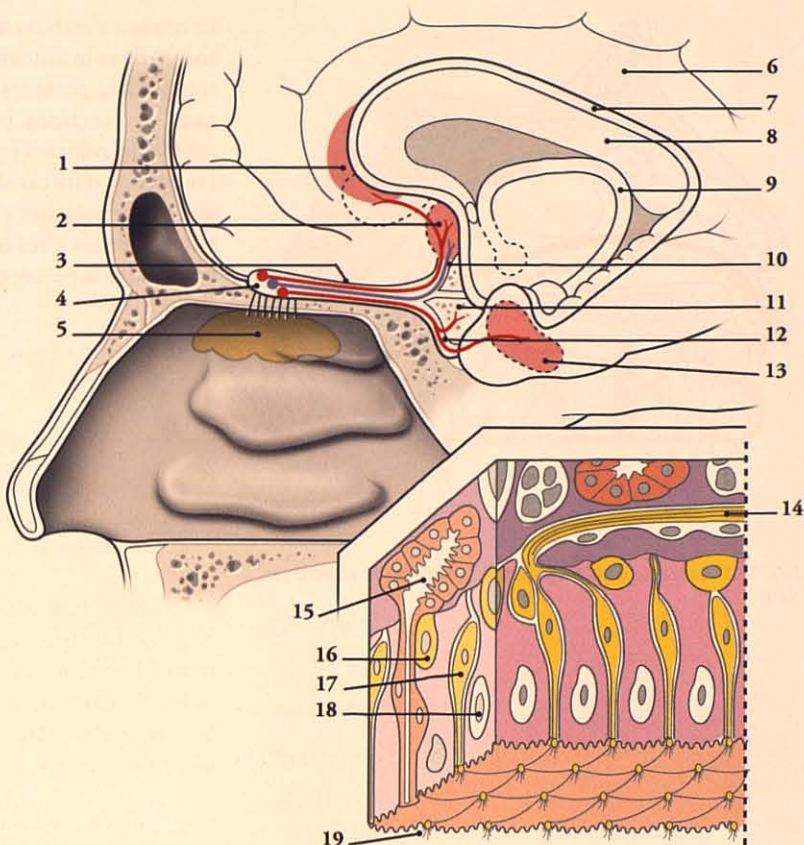
3. La partie antérieure de la paroi latérale et du septum de la cavité nasale est innervée par la branche ethmoïdale antérieure du n. naso-ciliaire.

**FIG. 28.2. Région et voies olfactives**

Bleu : nn. terminaux

Rouge : axone des cellules mitrales

1. aire subcallose
2. septum précommissural
3. tractus olfactif
4. bulbe olfactif
5. région olfactive
6. gyrus du cingulum
7. indusium griséum
8. corps calleux
9. fornix
10. strie olfactive médiale
11. substance perforée ant.
12. strie olfactive latérale
13. région prépiriforme
14. axones des cellules mitrales
15. glande nasale olfactive
16. cellule basale
17. cellule sensorielle olfactive
18. cellule sustentaculaire
19. cils olfactifs et bulbe dendritique



## 28.3 ANATOMIE FONCTIONNELLE (fig. 28.3)

Du point de vue phylogénétique, l'odorat est, chez l'homme, un sens en voie de régression. Pour beaucoup d'animaux, il reste un sens primordial.

Chez les mammifères, excepté les cétacés, l'organe voméro-nasal, situé de chaque côté de la partie antérieure du septum nasal, contient des récepteurs de phéromones (ou phéromones). Les phéromones sont des sécrétions odorifères qui jouent un rôle sexuel essentiel en vue de l'accouplement et qui tiennent une place importante dans la délimitation des territoires chez certaines espèces.

Chez l'homme, l'olfaction se fait en milieu gazeux. Les molécules odorifères sont véhiculées par l'air respiratoire. Au cours de l'inspiration, la partie supérieure du courant d'air est ralentie par une turbulence provoquée

par la saillie du cornet nasal moyen. Ce ralentissement favorise l'absorption des molécules odorifères.

Au cours de l'expiration, la majeure partie de l'air parcourt la partie inférieure de la cavité nasale.

Au cours de la déglutition, un peu de l'air expiré passe par la région olfactive, et transmet ainsi des particules odorifères alimentaires.

L'homme peut distinguer entre 2 000 et 4 000 odeurs différentes.

L'absorption de la molécule odorifère est favorisée par le film muqueux, sécrété par les glandes olfactives.

Le contact des molécules odorifères avec les cils des cellules neurosensorielles donne naissance à l'influx nerveux qui transmet le message olfactif aux aires corticales olfactives impliquées dans la perception consciente et discriminative des odeurs.

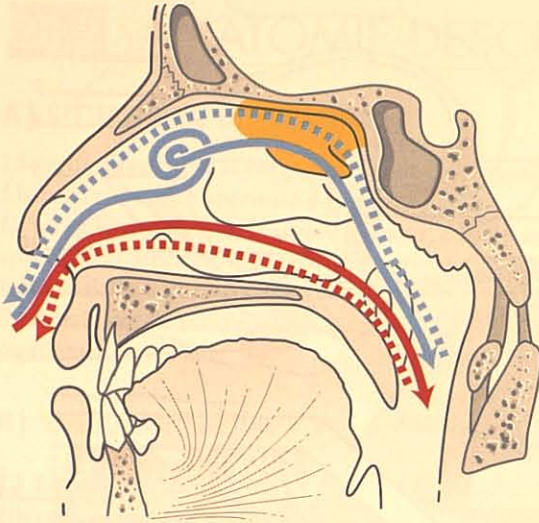


FIG. 28.3. Courants d'air respiratoire (en rouge) et olfactif (en bleu)

Le contact s'établit entre les molécules odorifères dissoutes dans le mucus avec les cils des cellules neurosensorielles, porteurs de récepteurs olfactifs. Une cascade de réactions biochimiques s'établit entre la molécule odorante et les récepteurs, provoquant l'ouverture d'un canal ionique. La cellule olfactive peut alors se dépolariser et émettre une information électrique vers les aires olfactives du paléocortex, impliquées dans la perception consciente et discriminative des odeurs.



# Index

## A

Abaissement de la mandibule 92  
Acrânie 21  
Acrocéphalie 21  
Aditus  
  ad antrum 373, 380  
  laryngé 311, 322  
Aires  
  de contact 105  
  olfactives 394  
Alignement 119  
Ampoule osseuse 382  
Angle  
  basilaire 15  
  de Welker 15  
  frontal 38  
  irido-cornéen 344, 347  
  mastôidien 38  
  occipital 38  
  sphénoïdal 23  
  thyroïdien 318  
Anneau  
  fibreux 150, 156  
  tendineux commun 356  
Annexes mastoïdiennes 380  
Anse  
  cervicale 267  
  subclavière 272  
Anthélix 368  
Antitragus 367  
Antre mastoïdien 49, 373, 380  
Apex 289  
Aponévrose  
  épicrânienne 184  
  intermédiaire des muscles dentelés postérieurs 166  
  palatine 293  
Appareil  
  branchial 277  
  lacrymal 340  
  manducateur 85  
Aqueduc  
  de la cochlée 384  
  du vestibule 382  
Arc(s)  
  branchiaux 278  
  cricôidien 318  
  de la face 12  
  du crâne 12  
  fronto-occipital 12  
  palato-glosse 294  
  palato-pharyngien 294  
  vertébral 133  
  zygomatique 12  
Arcade sourcilière 30  
Arcade zygomatique 6

Artère(s)  
  alvéolaire 232, 233  
  auriculaire 229, 232  
  buccale 233  
  carotico-tympaniques 236  
  carotides  
    communes 223  
    externes 225  
    internes 234  
  centrale de la rétine 236  
  cervicale 242  
  choroïdienne antérieure 238  
  ciliaires 236, 347  
  communicante postérieure 238  
  dorsale du nez 237  
  du canal ptérygoïdien 233, 236  
  du ganglion trigéminal 236  
  ethmoïdale 237  
  ethmoïdales 237  
  faciale 228, 304  
  hyaloïdienne 341  
  hypophysaires 236  
  hypophysaire supérieure 236  
  infra-orbitaire 233  
  intercostale suprême 243  
  labiales inférieure et supérieure 229  
  lacrymale 236  
  laryngée inférieure 242  
  linguale 226  
  maxillaire 231  
  méningée  
    moyenne 232  
    postérieure 228  
  musculo-phrénique 241  
  occipitale 229  
  ophtalmique 236  
  palatine  
    ascendante 229  
    descendante 233  
  palpébrales médiales 237  
  péricardiaco-phrénique 241  
  pharyngienne ascendante 228  
  pharyngiennes ventrales 220  
  ptérygo-méningée 232  
  scapulaire dorsale 243  
  stapédienne 220  
  stylo-mastoïdienne 230  
  subclavière 238  
  submentonnaire 229  
  supra-orbitaire 237  
  supra-scapulaire 242  
  supra-trochléaire 237  
  temporales profondes 233  
  temporale superficielle 230  
  thoracique interne 241  
  thyroïdienne

  inférieure 242  
  supérieure 226  
  transverse du cou 242  
  tympanique  
    antérieure 232  
    inférieure 228  
  vertébrale 239  
Articulation(s)  
  alvéolo-dentaire 107  
  ary-corniculée 320  
  atlanto-axoïdiennes 143  
  atlanto-occipitale 142  
  crânio-vertébrales 142  
  crico-aryténoïdienne 320  
  crico-thyroïdienne 320  
  incudo-malléaire 374  
  incudo-stapédienne 374  
  intercoccygiennes 154  
  intervertébrales 149  
  lombo-sacrée 158  
  sacro-coccygienne 154  
  temporo-mandibulaire 87  
  zygapophysaires 150  
    lombo-sacrées 152  
Ascia thyroïdienne 330  
Asthénion 14  
Atlas 127, 134  
Auricule 365, 366  
Axe  
  de gravité 156  
  optique 342  
  visuel 342  
Axis 127, 136

## B

Bandelette mandibulaire 200  
Base du crâne 3, 83  
Basion 14  
Béclard 206  
Bosses frontales 4  
Bouche 285  
Bourgeon lingual médian 282  
Bourgeons gustatifs 298  
Bourse pharyngienne 310  
Branche de la mandibule 69  
Bregma 3, 14, 38  
Broca 16  
Bulbe  
  cardiaque 220  
  de l'œil 342  
  de la veine jugulaire interne 247  
Bulle ethmoïdale 36

## C

Caisse du tympan 49

- Calicule gustatif 298  
 Calvaria 3, 8, 11, 81, 83  
 Canal  
   carotidien 50  
   dentaire 100  
   du nerf hypoglosse 10, 54  
   facial 49, 373  
   grand palatin 65  
   hyaloïde 352  
   infra-orbitaire 78  
   lacrymo-nasal 63, 361  
   musculo-tubaire 50  
   optique 41, 79  
   palato-vaginal 65  
   ptérygoïdien 44  
   pulpaire 107  
   sacral 140  
   semi-circulaire 382, 383  
   spiral  
     de la cochlée 384  
     du modiolus 384  
   thyroïdienne 283  
   vertébral 132, 156  
   voméro-vaginal 44  
   zygomatique 62  
 Canalicule(s)  
   antérieur de la corde du tympan 371  
   de la corde du tympan 49  
   lacrymaux 360  
   tympanique 372  
 Canines 110  
 Capsule  
   du cristallin 351  
   nasale 18, 60  
   optique 18, 364  
   thyroïdienne 330  
 Cartilage(s)  
   aryténoïde 320  
   corniculé 320  
   cricoïde 318  
   cunéiforme 320  
   de l'auricule 368  
   hypophysaire 18  
   occipital 17  
   parachordal 17  
   sésamoïdes 320  
   thyroïde 318  
   trabéculaire 17  
   triticé 320  
 Cavité  
   du larynx 322  
   infraglottique 322  
   nasale 73  
 Cavités pulpaire 110  
 Cellules  
   ethmoïdales 77  
   mastoiïdiennes 380  
   sphénoïdales 40  
   tympaniques 380  
 Cément 107  
 Centrum 126  
 Chambres de l'œil 350  
 Choanes 6, 73, 75  
 Choroïde 344  
 Cingulum 106, 110  
 Clivus 10, 53  
 Coccyx 128, 142  
 Cochlée 384  
 Coefficient masticatoire 120  
 Collet de la dent 105  
 Colliculus aryténoïdien 320  
 Col mandibulaire 90  
 Colonne vertébrale 123, 125, 130, 154  
 Commissures palpébrales 353  
 Conduit(s)  
   d'union 388  
   endolymphatique 385  
   excréteurs lacrymaux 360  
   parotidien 304  
   semi-circulaires 385  
   sublingual 306  
   submandibulaire 305  
 Condyle occipital 7, 54  
 Cône élastique 322  
 Conque 367  
 Cordes vocales 322, 327  
 Cornée 343  
 Cornes 318  
 Cornet  
   nasal 35, 36, 65  
   sphénoïdal 41  
 Corps  
   adipeux de la joue 286  
   ciliaire 346  
   du sphénoïde 39  
   ultimobranchial 282  
   vertébral 133, 155  
   vitré 351  
 Corpuscules thymiques 336  
 Corti 388  
 Couche subdentinoblastique 107  
 Coupes principales de la tête et du cou 208  
 Couronne  
   ciliaire 346  
   de la dent 104  
 Crâniométrie 13  
 Crânioschisis 21  
 Crâniosynostose 21  
 Crête(s)  
   ampullaire 386  
   conchale 59, 64  
   cricoïdienne 320  
   ethmoïdale 64  
   frontale 8, 30  
   infra-temporale 43  
   lacrymale antérieure 59  
   marginales 106  
   nasale 59, 74  
   occipitale 51  
   occipitale interne 53  
   sacrée 139  
   sphénoïdale 40, 41  
   supra-mastoiïdienne 5, 48  
 Crista galli 8, 34, 36  
 Cristallin 351  
 Croissance  
   de la base du crâne 22  
   de la calvaria 21  
   de la tête fœtale 20  
   du viscéro-crâne 22  
 Cupule optique 340
- ## D
- Dacryon 14  
 Déglutition 315  
 Dentine 100, 106  
 Dents 99  
   acoustiques 388  
   déciduales 117  
   permanentes 110  
 Denture  
   déciduale 103  
   permanente 103  
 Desmocrâne 17  
 Diaphragme stylien 203  
 Diduction 94, 98  
 Diphyodonte 102  
 Disque  
   du nerf optique 348  
   intervertébral 155  
 Diverticule thyroïdien 283  
 Dos 123  
   de la langue 288  
 Ductus réuniens 388  
 Dynamique dentaire 120  
 Dymorphisme crânien 16
- ## E
- Écaille  
   de l'occipital 51  
   du frontal 30  
 Ectoméninge 17  
 Élévation de la mandibule 93  
 Eminence  
   arquée 45  
   cruciforme 51  
   orbitaire 62  
   pyramidale 373  
 Eminentia arcuata 383  
 Empreinte(s)  
   des gyus cérébraux 51  
   trigéminal 45  
 Endolymph 389  
 Endoméninge 17  
 Entrée du larynx 322  
 Épine(s)  
   du sphénoïde 43  
   mentonnières 68  
   nasale  
     antérieure 5, 58  
     du frontal 31  
     supra-méatique 48  
 Épithélium  
   du cristallin 351  
   olfactif 392  
 Équateur de l'œil 342  
 Éruption des dents 100  
 Espace(s)  
   bulbaire de l'œil 362  
   épiscléral 362

interglobulaire 106  
 intrarétinien 340  
 latéro-pharyngien 202  
 péripharyngien 201  
 préstylien 203  
 rétro-molaire 287  
 rétro-œsophagien 201  
 rétro-pharyngien 201  
 supra-sternal 200  
 zonulaires 351

**E**  
 Ethmoïde 33

**Évolution**  
 de la face 24  
 des dents 102  
 du crâne 23

**F**

**Face**  
 de contact 105  
 distale 105  
 linguale 106  
 mésiale 105  
 vestibulaire 105

**Fascia(s)**  
 bucco-pharyngien 201, 315  
 cervical 199  
 massétérique 97  
 musculaires 361  
 parotidien 89  
 pharyngo-basilaire 312  
 thoraco-lombaire 167

**Faux du cerveau** 12

**Fenêtre**  
 cochléaire 372  
 vestibulaire 371

**Fente glottique** 322, 327

**Fibres perforantes cémentales** 107

**Fissure**  
 antitrageo-hélicine 368  
 optique 340  
 orbitaire 79

**Fontanelles** 18

**Foramen(s)**  
 caecum 30  
 carotidien 46  
 de la tête osseuse 81  
 épineux 10, 42  
 grand palatin 59  
 incisif 60  
 infra-orbitaire 5  
 intervertébral 133  
 jugulaire 10  
 magnum 10, 51, 54  
 mandibulaire 69  
 mentonnier 5, 68  
 ovale 42  
 pariétal 8, 37  
 pétreux 42  
 rond 10, 42  
 sacraux 139  
 stylo-mastoidien 46  
 supérieur du canal naso-lacrymal 79  
 veineux 42

vertébral 134, 135  
 zygomatoco-facial 61, 62  
 zygomatoco-orbitaire 61, 62  
 zygomatoco-temporal 61, 62

**Fornix pharyngien** 310

**Fossa subarcuata** 46

**Fosse(s)**  
 canine 5, 58  
 condyalaire 54  
 crânienne 8, 9, 10, 81, 82  
 criblée 140  
 de l'incus 373  
 de la glande lacrymale 32  
 du sac lacrymal 63, 78  
 hyaloïde 352  
 hypophysaire 40  
 incisive 58  
 infra-temporale 58, 79  
 jugulaire 46, 372  
 lacrymale 78  
 mandibulaire 48, 87  
 nasales 73  
 occipitales 53  
 ptérygo-palatine 58, 80  
 ptérygoïde 43  
 rétro-pleurale 271  
 scaphoïde 44  
 sphéno-temporale 10  
 sublinguale 68  
 submandibulaire 68  
 supra-méatique 48  
 supra-tonsillaire 294  
 temporale 6  
 tonsillaire 294  
 triangulaire 368

**Fossette(s)**  
 digastrique 68  
 granulaires 8, 30  
 pétreuse 46  
 pharyngienne 53  
 sacrales 124  
 submandibulaire 304  
 trochléaire 32, 78

**Fovéa centralis** 348

**Frein**  
 de la langue 288  
 de la lèvre 287  
 labial 286  
 temporo-méniscal 88

**Fundus du méat acoustique** 385

**Fuseaux énamélaires** 107

**G**

**Gaine du bulbe de l'œil** 361

**Galéa aponévrotique** 12, 184

**Ganglion**  
 cervical 270  
 cervico-thoracique 271

**Gencives** 286

**Glabelle** 4

**Glabelle(s)**  
 buccales 306  
 cérumineuses 370  
 ciliaires 354

labiales 306  
 lacrymale 359  
 lacrymales accessoires 360  
 linguales 306  
 molaires 306  
 olfactives 392  
 palatines 306  
 parathyroïdes 329, 332  
 parotide 302  
 salivaires 301, 306  
 sébacées 354  
 sublinguale 306  
 submandibulaire 304  
 tarsales 353  
 thyroïde 329, 330

**Globules dentinaires** 106

**Glotte** 322

**Gnathion** 14

**Gomphose** 107

**Gonion** 14

**Gosier** 296

**Gouttière(s)**  
 basilaire 53  
 carotidienne 41  
 infra-orbitaire 78  
 olfactives 34  
 scaphoïde 368

**Grande épine tympanique** 49

**Grandes ailes** 42

**Grandes cornes** 71

**H**

**Hamulus**  
 lacrymal 62  
 ptérygoïdien 44

**Hémi-arcades dentaires** 6

**Hiatus**  
 du grand nerf pétreux 46  
 du petit nerf pétreux 46  
 sacral 140  
 semi-lunaire 36, 75

**I**

**Incisives** 110

**Incisure**  
 ethmoïdale 31  
 frontale 30  
 intertragique 367  
 jugulaire 47, 54  
 lacrymale 58  
 mandibulaire 69  
 mastoïdienne 47  
 ptérygoïdienne 44  
 sphéno-palatine 65  
 supra-orbitaire 30  
 thyroïdienne 318  
 trigéminal 47  
 vertébrale 133

**Inclinaison des dents** 119

**Incus** 374

**Infundibulum ethmoïdal** 36

**Inion** 14

**Iris** 347

Isthme  
du gosier 294  
thyroïdien 331

**J**

Jonction(s)  
gingivo-dentaire 109  
lombo-sacrale 152  
unco-vertébrales 152

Joue 286

Jugum  
alvéolaire 5, 59, 68  
de la canine 58  
sphénoïdal 9, 39

**L**

Labyrinthe(s)  
cochléaire 386, 390  
ethmoïdaux 33, 35, 36  
membraneux 385  
osseux 49, 382  
vestibulaire 385, 389

Lambda 3, 8, 14, 38

Lame(s)  
criblée de l'ethmoïde 9, 33, 34, 343  
cricoïdienne 318  
du tragus 368  
horizontale 64, 65  
orbitaire 35  
perpendiculaire 33, 34, 64  
prétrachéale 200  
prétrachéale musculaire 200  
prétrachéale viscérale 200  
prévertébrale 201

Lamelles pharyngo-prévertébrales 201

Lamina fusca 343

Langue 288

Laryngo-pharynx 310, 311

Larynx 317

Lèvres de la bouche 285

Ligament(s)  
alaires 144  
atlanto-axoïdien 145  
atlanto-occipital 142  
auriculaires 368  
cruciforme 145  
de l'apex de la dent 144  
de l'épiglotte 320  
interépineux 152  
intertransversaires 152  
jaunes 151  
longitudinal antérieur 150  
longitudinal postérieur 150  
nucal 151  
palpébral latéral 353  
palpébral médial 353  
périodontal 108  
sphéno-mandibulaire 89, 90  
stylo-mandibulaire 69, 89  
supra-épineux 151  
temporo-mandibulaire latéral 89

temporo-mandibulaire médial 89  
thyro-trachéal médian 331  
thyro-trachéaux latéraux 331  
transverse de l'atlas 145  
vestibulaire 321  
vocal 321

Ligne(s)  
bi-zygomatique 6  
de croissance de l'émail 107  
de croissance de la dentine 106  
mylo-hyoïdienne 68  
nucals 51  
oblique 68  
obliques 318  
temporales 37  
temporale supérieure 5

Limbe  
antérieur de la paupière 353  
de la cornée 343

Limbus labial 285

Lingula sphénoïdale 41

Lobe(s)  
pyramidal 331  
thyroïdiens 331

Loge  
thymique 336  
thyroïdienne 330

Lymphocentre  
de la tête 259  
du cou 261

Lymphonœud(s)  
buccinateur 260  
cervicaux 261, 262  
faciaux 260  
jugulaires 262  
jugulo-digastriques 262  
jugulo-omo-hyoïdiens 262  
mandibulaire 260  
mastoïdiens 260  
naso-labial 260  
occipitaux 260  
para-trachéaux 261  
parotidiens 260  
prélaryngés 261  
prétrachéaux 261  
rétro-pharyngiens 262  
spinaux 262  
submandibulaires 260  
submentonniers 260  
supra-claviculaires 262  
thyroïdiens 261  
zygomatique 260

**M**

Macules 389

Malléus 373

Mandibule 67

Méat(s)  
acoustique 6, 10, 91, 369, 385  
nasaux 74  
naso-pharyngien 74

Membrana tectoria 145, 388

Membrane  
atlanto-occipitale 142  
du stapès 374  
fibro-élastique du larynx 321  
hyo-glossienne 289  
quadrangulaire 321  
thyro-hyoïdienne 320  
tympanique 376  
vestibulaire 388  
vitrée 352

Menton 189

Métopique 33

Microcéphalie 71

Modiolus 384

Molaire(s) 111, 116, 117

Monophyodonte 102

Mouvements crânio-rachidiens 146

Muqueuse  
tubaire 379  
tympanique 375

Muscle(s)  
abaisseur  
de l'angle de la bouche 188  
de la lèvre inférieure 188  
du septum nasal 186  
ary-épiglottique 325  
aryténoïdien 326  
auriculaire 184  
buccinateur 188  
chondro-glosse 289  
ciliaire 346  
constricteur du pharynx 313  
corrugateur du sourcil 186  
crico-aryténoïdien 325  
crico-thyroïdien 320, 326  
de la langue 289  
de la tête 183  
dentelé  
postéro-inférieur 166  
postéro-supérieur 166  
digastrique 194  
dilataateur pupillaire 347  
droit  
antérieur de la tête 189  
latéral de la tête 190  
droits de l'œil 356, 357  
du cou 193  
du dos 165  
du larynx 324  
du palais 296  
du pharynx 313  
du stapès 375  
élevateur  
de l'angle de la bouche 188  
de la glande thyroïde 331  
de la lèvre supérieure 188  
de la paupière supérieure 354  
du voile du palais 296, 379  
naso-labial 187  
épicroânien 184  
épineux 169  
érecteur du rachis 168  
génio-glosse 289  
génio-hyoïdien 195  
grand  
droit postérieur de la tête 190

zygomatique 188  
 hyo-glosse 289  
 iliocostal 169  
 infra-hyoïdiens 196  
 interépineux 174  
 intermédiaires du dos 166  
 intertransversaires 174  
 long  
 de la tête 197  
 du cou 197  
 longissimus 169  
 longitudinal  
 inférieur 290  
 supérieur 290  
 masticateurs 95  
 mentonnier 189  
 multifides 171  
 mylo-hyoïdien 195  
 nasal 186  
 oblique  
 inférieur 356, 358  
 de la tête 191  
 supérieur 356, 357  
 de la tête 190  
 occipito-frontal 184  
 omo-hyoïdien 197  
 orbiculaire  
 de l'œil 185, 354  
 de la bouche 187  
 palato-glosse 290, 297  
 palato-pharyngien 297  
 petit  
 droit postérieur de la tête 190  
 scalène 198  
 zygomatique 188  
 procérus 186  
 profonds du dos 167  
 ptérygoïdien  
 latéral 97  
 médial 98  
 rotateurs du rachis 172  
 salpingo-pharyngien 314  
 scalène  
 moyen 198  
 postérieur 198  
 semi-épineux 170  
 sphincter pupillaire 347  
 splénius 167, 168  
 sterno-cléido-mastoïdien 193  
 sterno-hyoïdien 196  
 sterno-thyroïdien 197  
 stylo-glosse 290  
 stylo-hyoïdien 195  
 stylo-pharyngien 314  
 suboccipitaux 189  
 supra-hyoïdiens 194  
 tarsal supérieur 354  
 temporal 95  
 temporo-pariétal 184  
 tenseur  
 du tympan 374  
 du voile du palais 296, 379  
 tenseurs des ligaments vocaux 326  
 thyro-aryténoïdien 325

thyro-épiglottique 325  
 thyro-hyoïdien 197  
 transversaux épineux 170  
 transverse 290  
 uvulaire 297  
 vertical de la langue 290  
 vocal 326

## N

Nasion 4, 14  
 Naso-pharynx 310  
 Nerf(s)  
 cardiaque 271, 272  
 carotico-tympanique 271  
 carotidiens internes 271  
 du sinus sphénoïdal 271  
 facial 303  
 grand auriculaire 266  
 grand occipital 264  
 laryngo-pharyngiens 271  
 olfactifs 392  
 petit occipital 266  
 pétreux profond 271  
 phrénique 267  
 spinaux cervicaux 263  
 suboccipital 264  
 supraclaviculaires 267  
 transverse du cou 266  
 vertébral 272  
 vestibulo-cochléaire 365  
 Neurocrâne 17  
 Norma 3  
 Noyau pulpeux 150, 155  
 Numérotation  
 des dents 104  
 des hémi-arcades dentaires 103

## O

Occlusion dentaire 119  
 Odontoblastes 100  
 Odora 393  
 Opisthion 14  
 Ora serrata 345, 348  
 Orbiculus ciliaire 346  
 Orbites 4, 78  
 Oreille  
 externe 366  
 interne 381  
 moyenne 371  
 Organe(s)  
 de l'olfaction 391  
 des sens 337  
 du goût 285, 298  
 énamélaire 99, 100  
 spiral 388  
 vestibulo-cochléaire 363  
 Orifice du canalicule tympanique 46  
 Oro-pharynx 310, 311  
 Os  
 alvéolaire 108  
 du crâne 27  
 ethmoïde 33

frontal 30  
 hyoïde 70  
 lacrymal 62  
 maxillaire 57  
 nasal 63  
 palatin 63  
 pariétal 37  
 temporal 45  
 zygomatique 61  
 Osselet de Kerkringe 55  
 Ossification des vertèbres 127  
 Ostium  
 pharyngien 378  
 de la trompe auditive 310  
 tympanique 378  
 Ouverture(s)  
 de l'aqueduc du vestibule 46  
 de la tête osseuse 81  
 du sinus sphénoïdal 40  
 piriforme 5, 73, 74  
 tympanique du canalicule de la corde du tympan 371  
 Ovale 10  
 Oxycéphalie 21

## P

Palais 6, 292  
 Papille  
 dentaire 99  
 du conduit parotidien 287  
 parotidienne 304  
 Paroi  
 carotidienne 373  
 labyrinthique 371  
 mastoïdienne 373  
 membranacée 371  
 tegmentale 372  
 Pars  
 flaccida 376  
 tensa 376  
 Partie  
 alvéolaire 68  
 basilaire 53  
 cartilagineuse de la trompe auditive 378  
 ciliaire de la rétine 348  
 coronale 107  
 iridienne de la rétine 348  
 nasale 31  
 optique de la rétine 348  
 orbitaire 32  
 osseuse de la trompe auditive 378  
 pétreuse 45, 49  
 pré-alaire 40  
 rétro-alaire 41  
 squameuse 47, 51  
 tympanique 48  
 Paupières 340, 352  
 Pédicules 133  
 Pédoncule optique 340  
 Périlymphe 390  
 Périodonte 108  
 Périorbite 361

- Pétiole épiglottique 318  
 Petite épine tympanique 49  
 Petites ailes 41  
 Petites cornes 71  
 Pharynx 309  
 Philtrum 285  
 Pilier(s)  
   canins 12  
   de la face 12  
   du crâne 12  
   frontal 12  
   mandibulaires 12  
   mastoiïdiens 12  
   maxillaires 12  
   mentonnier 12  
   occipitaux 12  
   sphénoïdal 12  
   zygomatiques 12  
 Pirogoff 206  
 Placode  
   olfactive 391  
   otique 364  
 Plagiocéphalie 21  
 Plan(s)  
   auriculo-orbitaire 14  
   crâniométriques 13  
   facial 14  
   mandibulaire 14  
   occlusal 14  
   palatin 14  
   vestibulaire horizontal 15  
 Platysma 193  
 Plexus  
   basilaire 254  
   carotidien interne 271  
   cervical 265  
   ophtalmique 271  
   thyroïdien  
     impair 331  
     inférieur 272  
   veineux du canal de l'hypoglosse 247  
 Pli(s)  
   ciliaires 346  
   de l'incus 375  
   de la corde du tympan 375  
   du stapès 375  
   frangé 288  
   salpingo-palatin 310, 378  
   salpingo-pharyngien 378  
   semi-lunaire 294, 353  
   vestibulaires 322  
   vocaux 322  
 Point  
   alvéolaire inférieur 14  
   lacrymal 353, 360  
 Pôles de l'œil 342  
 Polyphyodontes 102  
 Ponticulus 368  
 Pore acoustique  
   externe 369  
   interne 46, 385  
 Porion 14  
 Poutre  
   occipitale 12  
   pétreuse 12  
   sphéno-frontale 12  
 Prémolaires 111  
 Présutures 18  
 Procès ciliaires 346  
 Processus  
   accessoire 139  
   alvéolaire 59  
   articulaires 134  
   cochléariforme 371  
   condyalaire 69  
   coronoïde 69  
   épineux 124, 133  
   ethmoïdal 66  
     du sphénoïde 39  
   frontal 59, 62  
   intra-jugulaire 47  
   lacrymal 66  
   latéral 374  
   lenticulaire 374  
   mamillaire 139  
   mastoiïde 6, 8, 47  
   maxillaire 65, 66  
   musculaire 320  
   orbitaire 65  
   palatin 59  
   ptérygo-épineux 44  
   ptérygoïdes 43  
   pyramidal 65  
   sphénoïdal 65  
   styloïde 46, 50  
   temporal 62  
   transverses 134  
   unciné 36  
   vaginal 44  
   vocal 320  
   zygomatique 47, 59  
 Proéminence(s)  
   laryngée 318  
   malléaire 376  
   mandibulaire 278  
   maxillaire 278, 279  
   nasales 279  
 Promontoire 140, 371  
 Prosthion 14  
 Protubérance  
   mentonnaire 68  
   occipitale 8, 51  
 Ptériorion 14, 38  
 Pulpe dentaire 100, 107  
 Pupille 347  
 Pyramide vestibulaire 382
- R**
- Rachis  
   cervical 161  
   lombaire 163  
   thoracique 162  
 Racine  
   de la dent 105  
   de la langue 288  
 Rameaux phrénico-abdominaux 268  
 Raphé pharyngien 313
- Récessus  
   elliptique 382  
   épitympanique 371  
   hypotympanique 371  
   inculo-stapédien 375  
   pharyngien 310, 379  
   piriforme 311  
   pré-tympanique 370  
   sphérique 382  
   tubo-tympanique 365  
   tympanique 375  
 Région(s)  
   buccale 177  
   cervicale latérale 179  
   de la face 177  
   du crâne 177  
   frontale 180  
   infraorbitaire 177  
   mentonnaire 177  
   nasale 177  
   occipitale 180  
   orale 177  
   orbitaire 177  
   paratonsillaire 205  
   parotidienne 204  
   parotido-massétérique 177  
   sterno-cléido-mastoiïdienne 178, 179  
   subhyoïdienne 179  
   submandibulaire 206  
   submentonnaire 178, 179  
   temporale 180  
   zygomatique 177  
 Réticulum énamélaire 99  
 Rétro-auriculaires 260  
 Rétropulsion 92  
 Rostrum sphénoïdal 40
- S**
- Sac(s)  
   aortique 220  
   dentaire 99  
   endolymphatique 385  
   lacrymal 360  
   nasal 391  
   pharyngiens 278, 281  
   vestibulaire 364  
 Saccule 385  
   laryngé 322  
 Sacrum 128, 139  
 Scaphocéphalie 21  
 Sclère 343  
 Sclérotome 125  
 Selle turcique 9, 40  
 Septum  
   intervalvéolaires 59  
   lingual 289  
   nasal 74  
 Sillon(s)  
   branchiaux 278, 280  
   de la corde du tympan 43  
   du hamulus ptérygoïdien 44  
   du sinus  
   sagittal supérieur 30

- sigmoïde 47  
 ethmoïdaux 36  
 gingival 286  
 grand palatin 59, 64  
 infra-orbitaire 58  
 lacrymal 58, 59, 63, 78  
 mento-labial 285  
 mylo-hyoïdien 69  
 naso-labial 285  
 palatins 59  
 préchiasmatique 9, 39  
 rétro-auriculaire 368  
 vasculaires 37
- Sinus**
- caveux 256  
 droit 253  
 ethmoïdaux 76  
 frontaux 32, 77  
 intercaveux 253  
 maxillaire 60, 75  
 occipitaux 255  
 paranasaux 75  
 pétreux 46, 247, 257  
 sagittal 37, 253  
 sigmoïdes 254  
 sphénoïdal 44, 77  
 transverses 254  
 veineux  
   de la sclère 344  
   impairs 253
- Stade**
- en bourgeon 99  
 en cloche 100  
 en cupule 99
- Stapès** 374
- Statique**
- de la tête 145  
 dentaire 119
- Stomatodéum** 278, 279
- Stroma vitré** 352
- Supra-orbitaire** 79
- Surface**
- articulaire temporale 87  
 maxillaire 64  
 ptérygo-palatine 64  
 sinusienne 64
- Suture**
- coronale 3  
 frontale 33  
 lambdoïde 3, 8  
 sagittale médiane 3
- Symphyse(s)**
- intervertébrales 149  
 lombo-sacrée 152
- mentonnaire 68  
 Syndesmosse tympano-stapédienne 374
- T**
- Tarses** 353  
**Tegmen tympani** 45  
**Tête**  
   de la mandibule 87  
   osseuse 3  
**Thymus** 335  
**Tomes** 106  
**Tonsille**  
   palatine 294  
   pharyngienne 310  
**Torus**  
   de l'élevateur 296, 310, 378  
   mandibulaire 68  
   tubaire 379  
**Tragus** 367  
**Triangle**  
   infra-digastrique 206  
   lumineux 376  
   supra-digastrique 206  
**Trigone**  
   carotidien 178, 179  
   submandibulaire 178, 179  
**Trompe auditive** 377  
**Tronc**  
   costo-cervical 242  
   sympathique 270  
   thyro-cervical 242  
**Tubercule(s)**  
   articulaire 87  
   de l'auricule 368  
   de la dent 106  
   de la selle 40  
   dentaire 110  
   du ligament latéral 69  
   infra-optique 41  
   jugulaire 54  
   marginal 61  
   pharyngien 53  
   sphénoïdal 43  
   thyroïdiens 318  
**Tubérosité**  
   frontale 30  
   massétérique 69, 97  
   maxillaire 58  
   pariétale 37  
   ptérygoïdienne 69  
   sacrée 140  
**Tubules dentaires** 106
- Tunique** 348  
   fibreuse 343  
   vasculaire 344
- Tympan** 376
- U**
- Utricule** 385
- V**
- Vaisseaux lymphatiques de la tête** 259
- Veine(s)**
- cervicales 245  
 diploïques 258  
 faciale 247  
 jugulaire  
   antérieure 251  
   externe 249  
   interne 246  
   postérieure 251  
 linguale 249  
 maxillaire 250  
 ophtalmiques 256  
 pharyngiennes 249  
 précardinales 245  
 rétro-mandibulaire 250  
 subclavière 252  
 temporale superficielle 250  
 thyroïdienne 249  
 vertébrale 251  
 vorticineuses 347  
**Ventricules** 322  
**Vertèbre(s)**  
   cervicale 128, 134  
   lombaires 137  
   proéminente 136  
   thoraciques 136  
**Vésicule**  
   optique 340, 364  
   otique 364  
**Vestibule** 382  
   laryngé 322  
   oral 287  
**Viscérocrâne** 18  
**Voies lacrymales** 360  
**Voile du palais** 292  
**Volume crânien** 15, 23  
**Vomer** 66
- Z**
- Zonule ciliaire** 351  
**Zygapophysys** 134





# Références

- AGUR A.M.R. *Grant's atlas of anatomy*, 11<sup>th</sup> ed., Williams-Wilkins, Baltimore, 2004.
- AURIOL M.M., LE CHARPENTIER Y., LE NAOUR G. *Histologie du parodonte*. Encycl. Méd. Chir., Stomatologie Odontologie, 22-007-C-10, 2000, 23 p.
- BAER J.G. *Cours d'anatomie comparée des vertébrés*. Masson-Griffon, Paris, 1965.
- BEAR M.F., CONNORS B.W., PARADISO M.A. *Neurosciences. À la découverte du cerveau*. Éd. française d'A. Nieoullon. Pradel, Paris, 2002.
- BOUCHARD C.L., MOTIN J., NEIDHARDT J.H. *L'abord vasculaire en réanimation chez l'adulte*. Simep, Villeurbanne, 1981.
- BOUCHET A., CUILLERET J. *Anatomie topographique, descriptive et fonctionnelle*, 2<sup>e</sup> éd. Simep, Paris, 1991.
- CASTAING J., SANTINI J.J. *Le rachis. Anatomie fonctionnelle de l'appareil locomoteur*. Vigot, Paris, 1960 (épuisé).
- CHEVREL J.P. et coll. *Anatomie clinique*, tome 3. Springer-Verlag, Paris, 1996.
- DRAKE R.L., VOGL W., MITCHELL A.W.M. *Gray's anatomy for students*. Elsevier, Philadelphia, 2005.
- DUUS P. *Diagnostic neurologique. Les bases anatomiques*. Éd. Française de J.-P. Braun. De Boeck, Bruxelles, 1998.
- ELIAS H., PAULY J.E., BURNS E.R. *Histologie et micro-anatomie du corps humain*. Piccin, Padone, 1984.
- FENEIS H. *Pocket atlas of human anatomy*. Thieme, Stuttgart, 2000.
- GARDNER E. *Anatomie*. Éd. française de J. Bossy. Doin, Paris, 1975 (épuisé).
- GILBERT S.F. *Biologie du développement*. Deuxième éd. française de S. Rolin et E. Brachet. De Boeck, Bruxelles, 2004.
- GOUAZÉ A. *Neuroanatomie clinique*, 3<sup>e</sup> éd. Expansion scientifique française, 1988 (épuisé).
- HAMILTON, BOY and HOSSMAN'S. *Human Embryology*. W. Heffer and sons, Cambridge. Williams and Wilkins Company, Baltimore, 1972 (épuisé).
- HOLLINSHEAD W. *Anatomy for surgeons*. Vol. 1 : The head and neck. Vol. 3 : The back and the limbs, 3<sup>rd</sup> ed. Harper and Row, Philadelphia, 1982 (épuisé).
- JUNQUIERA L.C., CARNEIRO J., KELLEY R.O. *Histologie*. Deuxième éd. française de M. Maillet. Piccin, Padoue, 2001.
- KAMINA P. *Dictionnaire atlas d'anatomie*. Maloine, Paris, 1983.
- KAMINA P. *Petit atlas d'anatomie*. Maloine, Paris, 2004.
- KEITH L. MOORE. *L'être humain en développement. Embryologie orientée vers la clinique*. Vigot, Paris, 1974 (épuisé).
- KORITKE J.G., SICK H. *Atlas of sectional human anatomy*. Urban & Schwarzenberg, Baltimore-München, 1988.
- KRSTIC R.V. *Illustrated encyclopedia of human histology*. Springer-Verlag, Berlin, 1984 (épuisé).
- LANGEBARTEL D.A. *The anatomical primer*. University Park Press, Baltimore, 1977 (épuisé).
- LANGLADE M. *La croissance céphalométrique tridimensionnelle*. Encycl. Méd. Chir., Stomatologie II, 23450 A10, 5, Paris, 1983.
- LANGMAN J. *Embryologie médicale*, 7<sup>th</sup> ed. Pradel, Paris, 2003.
- LARSEN W.J. *Embryologie humaine*, 2<sup>nd</sup> ed. Éd. française d'A. Dhém. De Boeck, Bruxelles, 2003.
- LAVERGNE J., VANNEUVILLE G., SANTONI S. *Précis d'anatomie comparée crânio-faciale des vertébrés*. Heures de France, Clermont-Ferrand, 1996.
- LAZORTHE G. *Le système nerveux périphérique. Description. Systématisation. Exploration*. Masson, Paris, 1981 (épuisé).

- LEGENT F. et coll. *Manuel pratique d'ORL*. 3<sup>e</sup> éd. Masson, Paris, 1990 (épuisé).
- LOUIS R. *Chirurgie du rachis. Anatomie chirurgicale et voies d'abord*. Springer-Verlag, Berlin, 1993 (épuisé).
- MÖLLER T.B., REIF E. *Atlas de poche d'anatomie en coupes sériées. Tomodensitométrie et imagerie par résonance magnétique*, vol. 1, 2<sup>nd</sup> éd. Éd. française de M. Williams. Flammarion, Paris, 2001.
- MOORE K.L., DALLEY A.F. *Anatomie médicale. Aspects fondamentaux et applications cliniques*. Éd. française de J. Milaire. De Boeck, Bruxelles, 2001.
- NETTER F.H. *Atlas d'anatomie humaine*. Éd. française de P. Kamina. Masson, Paris, 2004.
- NOMINA ANATOMICA. 6<sup>e</sup> éd. Williams and Wilkins, London, 1993 (épuisé).
- NOVEY D.W. *Guide de l'examen physique*, 2<sup>nd</sup> éd. Éd. française de R. Perelman. Maloine, Paris, 2002.
- OLIVIER G. *Pratique anthropologique*. Vigot, Paris, 1960 (épuisé).
- PATURET G. *Traité d'anatomie humaine*, tomes I et III. Masson, Paris, 1951 (épuisé).
- PAUWELS F. *Biomécanique de l'appareil moteur. Contribution à l'étude de l'anatomie fonctionnelle*. Springer-Verlag, Berlin, 1979 (épuisé).
- PAXINOS G., MAI J.K. *The human nervous system*, 2<sup>nd</sup> éd. Elsevier Academic Press, San Diego, 2004.
- PURVES D., AUGUSTINE G.J., FITZPATRICK D., KATZ L.C. et al. *Neurosciences*. Deuxième éd. française de J.-M. Coquery. De Boeck, Bruxelles, 2003.
- REYCHLER P. *Traité de pathologie buccale et maxillo-faciale*. De Boeck, Bruxelles, 1980 (épuisé).
- ROMANES G.J. *Cunningham's textbook of anatomy*. 11<sup>th</sup> éd. Oxford University Press, London, 1972 (épuisé).
- ROMEROWSKI J., BRESSON G. *Morphologie dentaire de l'adulte*. Encycl. Méd. Chir., Stomatologie Odontologie, 22-003-A-10, 1994, 34 p.
- ROUVIÈRE H., DELMAS A. *Anatomie humaine*, 15<sup>e</sup> éd. Masson, Paris, 2002.
- SOBOTTA J., PUTZ R., PABST R. *Atlas d'anatomie humaine*. Troisième éd. française d'A. Dhem et A. Gouazé. Éditions médicales internationales, Cachan, 1993.
- STEINDLER A. *Kinesiology of the human body*, 3<sup>rd</sup> printing. C. Thomas, Springfield, 1970.
- TANNER J.M., THOMSON A.M. *Standards of birthweight at gestation periods from 32 to 42 weeks allowing for maternal height and weight*. Arch. Dis. Child, 1970, 45, 566-569.
- TAVERNIER B. *Morphologie dentaire temporaire*. Encycl. Méd. Chir., Stomatologie Odontologie, 22-003-M-10, 1994, 12 p.
- TERMINOLOGIA ANATOMICA. International anatomical terminology. Federative Committee on Anatomical Terminology. Thieme, Stuttgart, 1998.
- VITAL J.M., SÉNÉGAS J. *Anatomical bases of the study of the constraints to which the cervical spine is subject in the sagittal plane*. Surg. Radiol. Anat., 1986, 8, 169-173.
- VITAL J.M., SÉNÉGAS J. *A study of the center of gravity of the head*. Surg. Radiol. Anat., 1986, 8, 169-173.
- WILKINSON J.L. *Neuroanatomy for medical students*, 2<sup>nd</sup> éd. Butterworth-Heinemann Ltd., Cambridge, 1992.
- WILLIAMS P.L. *Gray's Anatomy*, 39<sup>th</sup> éd., Churchill Livingstone, London, 2004.
- WILSON-PAUWELS L., AKESSON E.J., STEWART P.A. *Cranial nerves. Anatomy and clinical comments*. Decker B.C. Inc., Toronto, 2002.